RECEP TAYYİP ERDOĞAN ÜNİVERSİTESİ

RECEP TAYYİP ERDOĞAN ÜNİVERSİTESİ
DİŞ HEKİMLİĞİ FAKÜLTESİ
ULUSLARARASI DİŞ HEKİMLİĞİ KONGRESİ

05 - 07 MAYIS 2023
Ramada Plaza by Wyndham
Rize / Türkiye

ÖZET KİTABI / ABSTRACT BOOK

TELEFON
+90 464 222 00 00
+90 464 222 00 01

WEB
http://udhk2023.erdogan.edu.tr
udhk2023@erdogan.edu.tr

ADRES
Ramada Plaza By Wyndham
RİZE

İÇİNDEKİLER / CONTENTS

Kurullar / Committees 3

Davetli Konuşmacılar / Invited Speakers 4

Sözlü Sunumlar/ Oral Presentations 63

Poster Sunumlar/ Poster Presentations 211

Sponsorlar/ Sponsors 382

KURULLAR/ COMMITTEES

Onursal Başkan
Prof. Dr. Yusuf YILMAZ

Kongre Başkanı
Prof. Dr. Zeynep YEŞİL

Sekreter
Doç. Dr. Murat ALKURT

BİLİM KURULU

Prof. Dr. Ahmet Berhan YILMAZ
Prof. Dr. Alvin WEE
Prof. Dr. Cortino SKUTJO
Prof. Dr. Filiz AYKENT
Prof. Dr. Funda BAYINDIR
Prof. Dr. Gülfem ERGÜN
Prof. Dr. İlknur ÖZCAN
Prof. Dr. Maher ALMASRİ
Prof. Dr. Nuran YANIKOĞLU
Prof. Dr. Sivakumar NUVVULA
Prof. Dr. Taşkın GÜRBÜZ
Doç. Dr. Gül Yıldız TELATAR
Doç. Dr. İpek ÇAĞLAR
Doç. Dr. Zeynep GÜMRÜKÇÜ
Dr. Öğr. Üyesi Ahter Şanal ÇIKMAN
Dr. Öğr. Üyesi Firas SÜLEYMAN
Öğr. Gör. Hubban NASUTION

MALİ KURUL

Doç. Dr. Murat ALKURT (BAŞKAN)
Doç. Dr. Sema AYDINOĞLU
Arş. Gör. Kaan ILICALI
Arş. Gör. Sergen KILIÇ
Hakan YÜKSEL
Togay MURATOĞLU

SOSYAL VE TEKNİK KURUL

Doç. Dr. İpek ARSLAN
Dr. Öğr. Üyesi Ayça KURT
Dr. Öğr. Üyesi Fatih BEDİR
Dr. Öğr. Üyesi M. Enes NARALAN
Dr. Öğr. Üyesi Taha Emre KÖSE
Dr. Öğr. Üyesi Meltem KORKMAZ
Arş. Gör. Açelya AYDIN
Arş. Gör. Aleyna KESKİN
Arş. Aykut ŞENER
Arş. Gör. Burak VURGUN
Arş. Gör. Gizem YILMAZ
Arş. Gör. Hande Nur KABASAKAL
Arş. Gör. Hasan UYANIK
Arş. Gör. Hatice YILDIRIM
Arş. Gör. İsmail Burak HALAT
Arş. Gör. Muhammet Emin ÇAĞLAN
Arş. Gör. Melike BİLCE
Arş. Gör. Özge BAŞAR
Arş. Gör. Şeyma LÖK
Arş. Gör. Yeşim DEMİREL

KAYIT KURULU

Arş. Gör. Elif ALTINOK
Arş. Gör. Gizem AKÇAY
Arş. Gör. Hasan UYANIK
Arş. Gör. Özge BAŞAR
Arş. Gör. Yeşim DEMİREL

RECEP TAYYİP ERDOĞAN ÜNİVERSİTESİ

DAVETLİ KONUŞMACILAR
INVITED SPEAKERS

TELEFON
+90 464 222 00 00
+90 464 222 00 01

WEB
http://udhk2023.erdogan.edu.tr
udhk2023@erdogan.edu.tr

ADRES
Ramada Plaza By Wyndham
RİZE

ÖZGEÇMİŞ

1962 yılında Ankara'da doğdu. 1979 yılında Ankara Kız Lisesi'nden mezun olduktan sonra 1981 yılına kadar Ortadoğu Teknik Üniversitesi İnşaat Mühendisliğine devam etti. 1981 yılında girdiği Kayseri Erciyes Üniversitesi Tıp Fakültesini 1987 yılında bitirdi.

1988-1991 yılları arasında Ankara Üniversitesi Tıp Fakültesinde Adli Tıp ihtisası yaptı. 1991 yılında yardımcı doçent, 1993 yılında doçent, 1998 yılında profesör oldu. 2000 yılında Ankara Üniversitesi Hukuk Fakültesini bitirdi.

1997-1999 yılları arasında Erzurum Atatürk Üniversitesi Tıp Fakültesi Dekan Yardımcılığı, Ekim 1999 - Eylül 2000 tarihleri arasında Atatürk Üniversitesi Erzincan Hukuk Fakültesi Dekan Vekilliği, 2001-2007 yılları arasında Atatürk Üniversitesi Erzincan Hukuk Fakültesi Dekanlığı görevini yürüttü. 1997- 2002 yılarında Adalet Bakanlığı Adli Tıp Kurumu Erzurum Adli Tıp Şube Müdürlüğü görevini yürüttü. Adalet Bakanlığı tarafından oluşturulan İnfaz Kurumları ve Tutukevleri İzleme Kuruluna Erzurum Adli Yargı Adalet Komisyonunca seçildi. Kurul üyeliği ve başkanlığı görevlerini yerine getirdi. 2001-2006 yıllarında beş dönem Yüksek Sağlık Şurası Üyeliğine seçildi. 2004 yılında Erzurum Tabip Odası Onur Kurulu Başkanlığına seçildi. 2008-2012 yıllarında Türk Jinekoloji ve Obstetrik Derneği Tıp ve Etik Kurulu üyeliğine seçildi. Tıp Hukuku Derneği'nin kurucu üyesidir. 2006-2018 yıllarında haftalık tıp dergisi

"Medimagazin"de "Terazi" adı ile köşe yazarlığı yaptı. 2008-2009 yılında Avrupa Birliği tarafından finanse edilen "Hâkimlere ve Savcılara" yönelik İstanbul Protokolü Hakkında Eğitim Programında eğitici olarak yer almıştır. 2012 yılında Atatürk Üniversitesi'nde sağlık hukuku ile ilgili rektör danışmanı olarak görevlendirilmiştir. 2014 yılında Adalet Bakanlığı Adli Tıp Kurumu Erzurum Grup Başkanlığına Grup Başkanı olarak görevlendirilmiştir.

Tıp Fakültesi, Hukuk Fakültesi, Polis Meslek Yüksek Okulu, Sağlık Hizmetleri Yüksek Okulu, Adli Bilimler ve Güvenlik Uzaktan Eğitim, Adalet Bakanlığı Erzurum Hulusi Turgut Eğitim Merkezi öğrencilerine dersler vermiş ve vermektedir. Yurt içinde yaklaşık 300 adet konferans ve panelde konuşmacı olarak yer almıştır. Yurtiçi ve yurtdışı olmak üzere toplam 103 adet bilimsel çalışması olup yurtdışı dergilerde yayınlanmış yayınlarına toplam 105 kez atıfta bulunulmuştur. Seçkin Yayıncılıktan çıkan "Türk Ceza Adalet Sisteminde Adli Tıp Uygulamaları" adlı kitabı vardır. Adli Tıp Kurumu Adli Tıp Dergisi, Türkiye Klinikleri Adli Tıp Dergisi ve Tıp Hukuku, Etiği, Tarihi Dergisi, Uyuşmazlık Mahkemesi Dergisi başta olmak üzere sekiz adet derginin danışman listesinde yer almaktadır. Halen Atatürk Üniversitesi Tıp Fakültesi Adli Tıp Ana Bilim Dalı Başkanlığı ve Erzurum Adli Tıp Grup Başkanlığı görevlerini yürütmekte olup, evli ve iki çocuk babasıdır. İngilizce bilmektedir.

CV

He was born in 1962 in Ankara. After graduating from Ankara Girls' High School in 1979, he continued to Civil Engineering at Middle East Technical University until 1981. He graduated from Kayseri Erciyes University Faculty of Medicine in 1987, which he entered in 1981. Between 1988-1991, he specialized in Forensic Medicine at Ankara University Faculty of Medicine. He became an assistant professor in 1991, an associate professor in 1993, and a professor in 1998. He graduated from Ankara University Faculty of Law in 2000.

He served as the Deputy Dean of Erzurum Atatürk University Faculty of Medicine between 1997-1999, the Deputy Dean of Atatürk University Erzincan Faculty of Law between October 1999 and September 2000, and the Dean of Atatürk University Erzincan Faculty of Law between 2001-2007. Between 1997 and 2002, he worked as the Erzurum Forensic Medicine Branch Director of the Ministry of Justice Forensic Medicine Institute. He was elected by the Erzurum Judicial Justice Commission to the Monitoring Board of Prisons and Prisons established by the Ministry of Justice. He fulfilled the duties of board member and chairman. He was elected as a member of the Supreme Health Council for five terms in 2001-2006. In 2004, he was elected as the Chairman of the Erzurum Medical Chamber Honorary Board.

He was elected as a member of the Medical and Ethics Committee of the Turkish Gynecology and Obstetrics Association in 2008-2012. He is a founding member of the Medical Law Association. Between 2006-2018, he wrote a column under the name "Terazi" in the weekly medical journal "Medimagazin". In 2008-2009, he took part as a trainer in the Training Program on the Istanbul Protocol for “Judges and Prosecutors” financed by the European Union. In 2012, he was appointed as the Rector's Advisor on Health Law at Atatürk University. In 2014, he was assigned to the Ministry of Justice Forensic Medicine Institute Erzurum Group Head as the

Group Head. He has lectured and gives lectures to the students of Faculty of Medicine, Faculty of Law, Police Vocational School, School of Health Services, Forensic Sciences and Security Distance Education, Ministry of Justice Erzurum Hulusi Turgut Education Center. He took part as a speaker in approximately 300 conferences and panels in Turkey. He has a total of 103 scientific studies, both domestic and international, and his publications published in foreign journals have been referred to a total of 105 times. He has a book called "Forensic Medicine Practices in the Turkish Criminal Justice System" published by Seçkin Publishing. He is on the advisory list of eight journals, mainly the Forensic Medicine Institute Journal of Forensic Medicine, Turkiye Klinikleri Journal of Forensic Medicine, and Journal of Medical Law, Ethics, History, and Conflict Court. He is currently the Head of the Forensic Medicine Department of Atatürk University Faculty of Medicine and the Head of Erzurum Forensic Medicine Group. He is married and has two children. He can speak English.

ÖZGEÇMİŞ

2004 yılında Atatürk Üniversitesi Eczacılık Fakültesinden mezun oldu. 2009 yılında ise Atatürk Üniversitesi Sağlık Bilimleri Enstitüsü Tıbbi Farmakoloji Anabilim dalında tamamlayarak "Doktor" unvanını almıştır. 2011 yılında Amerika Oxford Üniversitesi Farmakoloji Fakültesinde post-doktora eğitimi almıştır. 2012 yılında Atatürk Üniversitesi Eczacılık Fakültesi Farmakoloji Anabilim dalında 'Doçent' unvanı, 2018 yılında ise yine aynı üniversitede 'Profesör' unvanı almaya hak kazanmıştır. Çok sayıda ulusal ve uluslararası bilimsel makalesi ve uluslararası bilimsel makalelerde atıfları bulunmaktadır. Ayrıca çok sayıda tamamlanmış ve devam etmekte olan proje ve patent çalışmaları mevcuttur. Prof. Dr. Elif ÇADIRCI yaptığı bilimsel çalışmaları çok sayıda ödüle layık görülmüştür. Türk Farmakoloji Derneğinde 2005 yılından itibaren Asil Üye'dir ve 2016-2020 arasından Yönetim Kurulu Üyesi ve Saymanı görevinde bulunmuştur. Türk Eczacılar Birliğinde 2021 yılından itibaren Büyük Kongre Delegesi olarak görev yapmaktadır. Ayrıca Atatürk Üniversitesinde çeşitli komisyon ve kurullarda görev almaktadır ve 2021 yılından itibaren Atatürk Üniversitesi Sağlık Bilimleri Enstitüsü Müdürlüğünü yapmaktadır.



CV

She graduated from Atatürk University Faculty of Pharmacy in 2004. In 2009, she graduated from Atatürk University, Institute of Health Sciences, Department of Medical Pharmacology and received the title of "Doctor". In 2011, he received post-doctoral training at the Faculty of Pharmacology at Oxford University, USA. She was awarded the title of 'Associate Professor' in the Department of Pharmacology, Faculty of Pharmacy of Atatürk University in 2012, and the title of 'Professor' at the same university in 2018. She has numerous national and international scientific articles and citations in international scientific articles. In addition, there are many completed and ongoing projects and patent studies. prof. Dr. Elif ÇADIRCI has received many awards for her scientific studies. She has been a Full Member at the Turkish Pharmacology Association since 2005 and served as a Board Member and Treasurer between 2016-2020. She has been working as a Grand Congress Delegate in the Turkish Pharmacists Association since 2021. She also takes part in various commissions and committees at Atatürk University and has been the Director of Atatürk University Health Sciences Institute since 2021.

ÖZGEÇMİŞ

Ankara Üniversitesi Diş Hekimliği Fakültesi'nden 2001 yılında mezun oldu. 2007 yılında Ege Üniversitesi Diş Hastalıkları ve Tedavisi doktora programını tamamlayarak "Dr. Med. Dent" ünvanını aldı. Süleyman Demirel Üniversitesi Diş Hekimliği Fakültesi ve İzmir Kâtip Çelebi Üniversitesi Diş Hekimliği Fakültesi'nde öğretim üyesi olarak çalıştı. 2012 yılında "Doçent", 2018 yılında "Profesör" ünvanını aldı. Çalıştığı kurumlarda Dekan Yardımcılığı, Başhekim Yardımcılığı, Anabilim Dalı Başkanlığı, Erasmus ve Farabi Koordinatörlüğü gibi birçok idari görevde bulundu.

Estetik diş hekimliği, kompozit restorasyonlar, çürük riski, adezyon, klinik çalışmalar ve dijital diş hekimliği ilgi alanları arasında yer alır. Bu alanlarda çok sayıda ulusal ve uluslararası dergilerde araştırma makalesi, yurt içi ve yurt dışındaki kongre ve sempozyumlarda sunumları bulunmaktadır. Bunun dışında, International Association for Dental Research (IADR) ve Restoratif Diş Hekimliği Derneği üyesidir. İyi derece İngilizce bilmektedir. Evli ve bir çocuk annesidir.

CV

She graduated from Ankara University Faculty of Dentistry in 2001. In 2007, she completed the Ege University Restorative Dentistry doctorate program and received the title of “Dr. Med. Dent”. She worked as a faculty member at Süleyman Demirel University Faculty of Dentistry and İzmir Katip Çelebi University Faculty of Dentistry. She received the title of "Associate Professor" in 2012 and "Professor" in 2018. She held many administrative positions in the institutions she worked, such as Vice Dean, Vice Chief Physician, Head of Department, ERASMUS, and FARABI Coordinator.

Her areas of interest include aesthetic dentistry, composite restorations, caries risk, adhesion, clinical studies and digital dentistry. She has research articles in many national and international journals in these fields, and presentations in congresses and symposiums in Turkey and abroad. Apart from that, she is a member of the International Association for Dental Research (IADR) and the Association of Restorative Dentistry. She has a good command of English. She is married and has a child.

ÖZGEÇMİŞ

Prof. Dr. Figen Çizmeci Şenel, Sağlık Bakanlığı Koronavirüs Bilim Kurulu Üyesidir. Figen Çizmeci Şenel, Türkiye Sağlık Enstitüleri Başkanlığı (TÜSEB) bünyesinde yer alan Türkiye Sağlık Hizmetleri Kalite ve Akreditasyon Enstitüsü (TÜSKA) Başkanıdır. Figen Çizmeci Şenel, 1971 yılında Denizli'de doğmuştur. 1988 yılında başladığı Ankara Üniversitesi Diş Hekimliği Fakültesi'nden 1994 yılında mezun oldu ve 2001 yılında aynı üniversitenin Ağız, Diş ve Çene Cerrahisi Anabilim dalında doktora eğitimini tamamladı. Figen Çizmeci Şenel, 2001 - 2002 yılları arasında Amerika Birleşik Devletleri, Washington Hospital Center, Oral ve Maksillofasiyal Cerrahi Departmanında research fellow olarak çalıştı. Aynı yıl, Amerika Birleşik Devletleri, National Institute of Health ' te "Introduction to the Principles and Practice of Clinical Research, Certificate Programme," sertifika programını tamamladı.

2008 yılında doçent ünvanını alan Figen Çizmeci Şenel, Trabzon'da Karadeniz Teknik Üniversitesi Diş Hekimliği Fakültesi'nde doçent kadrosuna atandı.

2009 yılında Amerika Birleşik Devletleri, Washington Hospital Center, Oral ve Maksillofasiyal Cerrahi Departmanında ve 2013 yılında 3 ay Amerika Birleşik Devletleri, National Institute of Health National Institute of Dental and Craniofacial Research'te rotationel attlending olarak çalıştı.

2013 yılında Trabzon'da Karadeniz Teknik Üniversitesi Diş Hekimliği Fakültesi'nde profesör kadrosuna atandı. 2016 - 2017 yılları arasında Amerika Birleşik Devletleri, National Institute of Health, National Institute of Dental and Craniofacial Research' te bölümünde araştırmacı olarak projelerde görev aldı. Bu esnada branşı ile ilgili çalışmalarına ek olarak, bilimsel araştırmalar, projeler ve kalite iyileştirme konularında; bilgi güvenliği farkındalığı (NIH

security program, using IT resources, information management, local and remote access, internet safety, physical security and back[1]up), temel bilgi sistemi güvenlik yetkilendirmesi (Basic information system security authorisation- ISSA), gizlilik bilinci (Privacy Awareness), kayıt, doküman ve risk yönetimi (records lifecycle, electronic massages, federal records, risk management, work station basics), sistem yönetimi (system administration), çalışan ve hastalarda temel haklar ve ayırımcılık (discrimination and harassment and No FEAR Act), güvenli çalışma (Laboratuary safety training) ve etik konularında eğitim programlarını tamamlamıştır. Prof. Dr. Figen Çizmeci Şenel, Mart 2018 ayında Türkiye Sağlık Enstitüleri Başkanlığı, Türkiye Sağlık Hizmetleri Kalite ve Akreditasyon Enstitüsü Başkanlığı'na atanmış ve halen bu görevini sürdürmektedir. Ağız ve Çene- Yüz Cerrahisi Derneği Yönetim Kurulu Üyeliği ve American Institute of Implant Dentistry Türkiye Direktörlüğü görevini yürütmektedir. Ulusal ve uluslararası düzeyde 100'den fazla yayını, kongre bildirisi ve 1 adet kitap çeviri editörlüğü bulunmaktadır. 2019 yılından itibaren Yükseköğretim Kalite Kurulu Üyesi olarak görev yapmaktadır. Figen Çizmeci Şenel, evli ve bir çocuk annesidir. Prof. Dr. Figen Çizmeci Şenel, 10 Ocak 2020'de oluşturulan Sağlık Bakanlığı Koronavirüs Bilim Kurulu Üyeliğine diş hekimlerini temsil etmek üzere 25 Mart 2020 tarihinde Sağlık Bakanlığınca görevlendirilmiştir. 2019 Aralık ayında Çin'de nükseden koronavirüs (Kovid-19) ile birlikte Dünya Sağlık Örgütü (DSÖ) böyle bir pandemik hastalığın varlığını ortaya koydu. Daha sonra ise Sağlık Bakanlığı doğru kararlar verebilmek için öğretim üyelerinden oluşan bilim kurulu kurma kararı aldı. Sağlık Bakanlığı, yeni tip koronavirüs salgını (kovid-19) ile mücadelesini, Bilim Kurulunun tavsiyeleri doğrultusunda sürdürüyor.

CV

Prof Dr Figen Çizmeci Şenel is a member of the Ministry of Health's Coronavirus Science Board. Figen Çizmeci Şenel is the President of the Turkish Health Services Quality and Accreditation Institute (TÜSKA) within the body of the Presidency of Turkish Health Institutes (TÜSEB). Figen Çizmeci Şenel was born in 1971 in Denizli. She graduated from Ankara University Faculty of Dentistry in 1988, and completed her doctorate in the Oral, Dental and Maxillofacial Surgery Department of the same university in 2001. Figen Çizmeci Şenel worked as a research fellow in the USA, Washington Hospital Center, Oral and Maxillofacial Surgery Department between 2001 and 2002. In the same year, she completed the "Introduction to the Principles and Practice of Clinical Research, Certificate Program" certificate program at the National Institute of Health, USA.

Figen Çizmeci Şenel, who received the title of associate professor in 2008, was appointed to the staff of associate professor at Karadeniz Technical University Faculty of Dentistry in Trabzon.

In 2009, she worked as rotational attlending in the United States of America, Washington Hospital Center, Department of Oral and Maxillofacial Surgery and in 2013 for 3 months in the United States, National Institute of Health, National Institute of Dental and Craniofacial Research.

In 2013, she was appointed as a professor at Karadeniz Technical University Faculty of Dentistry in Trabzon. Between 2016 and 2017, she took part in projects as a researcher in the United States of America, National Institute of Health, National Institute of Dental and Craniofacial Research. Meanwhile, in addition to her works related to his branch, on scientific

researches, projects and quality improvement; information security awareness (NIH security program, using IT resources, information management, local and remote access, internet safety, physical security and backup), basic information system security authorization (ISSA), privacy awareness (Privacy Awareness) , records, documents and risk management (records lifecycle, electronic massages, federal records, risk management, work station basics), system administration, basic rights and discrimination (discrimination and harassment and No FEAR Act) of employees and patients. She has completed training programs on labor (Laboratory safety training) and ethics. Prof. Dr. Figen Çizmeci Şenel was appointed as the Presidency of Turkish Health Institutes, Turkish Health Services Quality and Accreditation Institute in March 2018 and still continues this duty. She is a Board Member of the Oral and Maxillofacial Surgery Association and the Director of the American Institute of Implant Dentistry Turkey. She has more than 100 national and international publications, congress papers and 1 book translation editorship. She has been working as a member of the Higher Education Quality Board since 2019. Figen Çizmeci Şenel is married and has a child. Prof Dr Figen Çizmeci Şenel was appointed by the Ministry of Health on 25 March 2020 to represent dentists to the Ministry of Health Coronavirus Scientific Committee Membership, which was established on January 10, 2020. With the coronavirus (Kovid-19) recurring in China in December 2019, the World Health Organization (WHO) revealed the existence of such a pandemic disease. Later, the Ministry of Health decided to establish a scientific committee consisting of academic members in order to make the right decisions. The Ministry of Health continues its fight against the new type of coronavirus epidemic (COVID-19) in line with the recommendations of the Scientific Committee.

ÖZGEÇMİŞ

1969'da doğan Dr. Gürsel Turgut, İstanbul Üniversitesi İstanbul Tıp Fakültesi'nden 1992 yılında mezun oldu. 1992 – 1994 yılları arasında Galatasaray Spor Klübü Sorumlu Futbol Takım Doktorluğu yaptı. E.U. Spor Hekimliği' nde kısa süren asistanlıktan istifa ederek 1994 yılında başladığı Estetik Plastik Cerrahi İhtisası' nı Şişli Etfal Hastanesi, Plastik Rekonstrüktif ve Estetik Cerrahi Kliniği'nde 2000 yılında tamamladi. 2010 yılında aynı dalda Doçentlik ünvanını ve 2015 yılında profesörlük ünvanını aldı.

1998 yılında Köln-Almanya'da, 1999 yılında Hamburg'da Berufgenossenchaftliches Unfallkrankenhaus Handchirurgie'de bir süre eğitim amaçlı bulundu. 2003 yılında Belçika'da cerrah olarak bulunduğu Division of Maxillofacial Surgery kliniğinde serbest flep ve acil yüz travma ameliyatları gerçekleştirdi ve Yüz-Çene Cerrahi konusunda deneyimlerini artırdı. 2004 yılında Amerika'da; NewYork Üniversitesi Tıp Fakültesi Institute of Reconstructive Plastic Surgery, North Caroline'da UNC College of Dentistry'de Division of Maxillofacial Surgery ve Mount Sinai School of Medicine Division of Maxillofacial Surgery merkezlerinde deneyimlerini artırmak amacıyla bulundu. Aynı zamanda 2005 yılında Genkord Kök Hücre ve Kan Bankası ile Türkiye de ilk kez diyabetik hastalarda ayaklardaki yara sorunları için ilk kök hücre uygulamalarını gerçekleştirdi.

İstanbul Cerrahi ve Liv-Ulus hastanesi Estetik Cerrahi departman sorumluluklarını yapan Dr.Turgut en son Estetik International Hastanesinde operasyonlarını gerçekleştirmiştir.

2010 yılında klinik araştırmalarını yaptığı Genkord Kök Hücre ve Biyoteknoloji AŞ yi devralarak kök hücre çalışmalarına devam etmekte olup patenti kendine ait Kök Hücre ayrıştırma cihazı, Kan ve Kan Ürünleri Ayrıştırma Cihazı ve Aferez Cihazlarını geliştirmiştir.

Halen bu cihaz altyapısı üzerinden Yağ Kök Hücreleri, Doku Yapıştırıcılar ve Rekombinant Faktör 8 ilaç geliştirme üzerine araştırmalarına devam etmektedir. 2021 yılında Heromist Kuru Sis Sstemi ile ortam dekontaminasyonu ile ilgili cihaz geliştirme projesini Fark Holding ve Cadem firmaları ile tamamlamıştır.

Türkiye de 3 boyutlu tasarım ve tersine mühendislik uygulamalarını Kişiye Özel İmplant –yüz parçaları yapımı ve Epitez üretiminde ilk olarak gerçekleştirirken; bu alanda Dünyada en geniş olgu serisine ve yayınlara sahiptir. Yüz Germe, Burun Estetik, Meme Küçültme, Ayak Bileği estetik ve Mikrocerrahi ameliyatlarında kendine ait teknikleri bulunmakta olan Dr. Turgut Genkord Kök Hücre Merkezinde ve Özel bir merkezde faaliyetlerine devam etmektedir.

CV

Born in 1969, Dr. Gürsel Turgut graduated from Istanbul University Istanbul Faculty of Medicine in 1992. Between 1992 and 1994, he worked as the Football Team Doctor in charge of Galatasaray Sports Club. He completed his Aesthetic Plastic Surgery Specialization, which he started in 1994, by resigning from his short-lived assistantship in E.U. Sports Medicine, at Şişli Etfal Hospital, Plastic Reconstructive and Aesthetic Surgery Clinic in 2000. He received the title of Associate Professor in the same field in 2010 and the title of Professor in 2015.

He was in Cologne-Germany in 1998 and in Hamburg in 1999 at Berufgenossenchaftliches Unfallkrankenhaus Handchirurgie for educational purposes. In 2003, he performed free flap and emergency facial trauma surgeries in the Division of Maxillofacial Surgery clinic, where he was a surgeon in Belgium, and increased his experience in Facial-Maxillofacial Surgery. In the USA in 2004; NewYork University School of Medicine Institute of Reconstructive Plastic Surgery, North Caroline UNC College of Dentistry Division of Maxillofacial Surgery and Mount Sinai School of Medicine Division of Maxillofacial Surgery centers to increase their experience. At the same time, in 2005, with Genkord Stem Cell and Blood Bank, it carried out the first stem cell applications for the wound problems of diabetic patients for the first time in Turkey.

Dr.Turgut, who was responsible for the Istanbul Surgery and Liv-Ulus Hospital Aesthetic Surgery department, most recently performed his operations at the Aesthetic International Hospital.

In 2010, it took over Genkord Stem Cell and Biotechnology inc., where it did clinical research, and continues its stem cell studies and developed its own patented Stem Cell Separation Device,

Blood and Blood Products Separation Device and Apheresis Devices. He still continues his research on Fat Stem Cells, Tissue Adhesives and Recombinant Factor 8 drug development through this device infrastructure. In 2021, he completed the device development project related to the environment decontamination with the Heromist Dry Fog System with Fark Holding and Cadem companies.

While performing the 3D design and reverse engineering applications in Turkey for the first time in the production of Personalized Implant -face parts and Epitheses; has the largest case series and publications in this field in the world. He has his own techniques in Face Lift, Nose Aesthetics, Breast Reduction, Ankle aesthetic and Microsurgery surgeries. Turgut continues its activities in Genkord Stem Cell Center and a private center.

ÖZGEÇMİŞ

Profesör. Dr. Hüseyin KURTULMUŞ; Hacettepe Üniversitesi Diş Hekimliği Fakültesinden 1998 yılında mezun olduktan sonra, Ege Üniversitesi Sağlık Bilimleri Enstitüsü, Protetik Diş Tedavisi A.D.'da ki doktora programına kayıtlı olarak, 1999-2004 yılları arasında 'OBSTRÜKTİF UYKU APNESİNİN TEDAVİSİNDE PROSTODONTİK UYGULAMALAR' tez çalışması ile doktora eğitimini tamamlamıştır. 2014 yılında Protetik Diş Tedavisi bilim dalında 'Doçent' unvan ve yetkisine hak kazanmıştır. Temmuz 2018'den itibaren İstanbul Aydın Üniversitesi Diş Hekimliği Fakültesi'nin Protetik Diş Tedavisi A.D.'da Doç. Dr. Öğretim Üyesi olarak kadrosuna atanarak, göreve başlamıştır. Mart-2020 yılında aynı üniversitenin diş hekimliği fakültesi protetik diş tedavisi A.D.'da 'PROFESÖRLÜK' yükseltmesiyle, Profesör Doktor kadrosuna atanmıştır.

Dr. KURTULMUŞ, Türk Prostodonti ve İmplantoloji Derneği (TPİD), Türk Uyku Araştırmaları Derneği (TUAD), Türk Uyku Derneği (UYKU-DER), European Sleep Research Society (ESRS), Estetik Diş Hekimliği Akademisi Derneği (EDAD) ve European Academy of Dental Sleep Medicine (EADSM), European Prosthodontics Association (EPA) üyesidir. Profesör Dr. Hüseyin KURTULMUŞ, 2020 yılında yurt içinde ilk ve tek olarak sadece merkezi İzmir'de olan Özel Uyku Apne Grubu (UAG) konseyinin de daimi ve kurucu bir üyesidir. Prof. Dr. Hüseyin kurtulmuş halen araştırma ve klinik çalışmalarına dental kliniğinde (Alsancak/İZMİR) prostodontist diş hekimi ve İstanbul Aydın Üniversitesi, Diş Hekimliği Fakültesinin - DENTAYDIN hastanesinde, Protetik Diş Tedavisi A.D.(Florya/İSTANBUL) Öğretim Üyesi olarak devam etmektedir. Evli ve bir kız çocuk babasıdır.

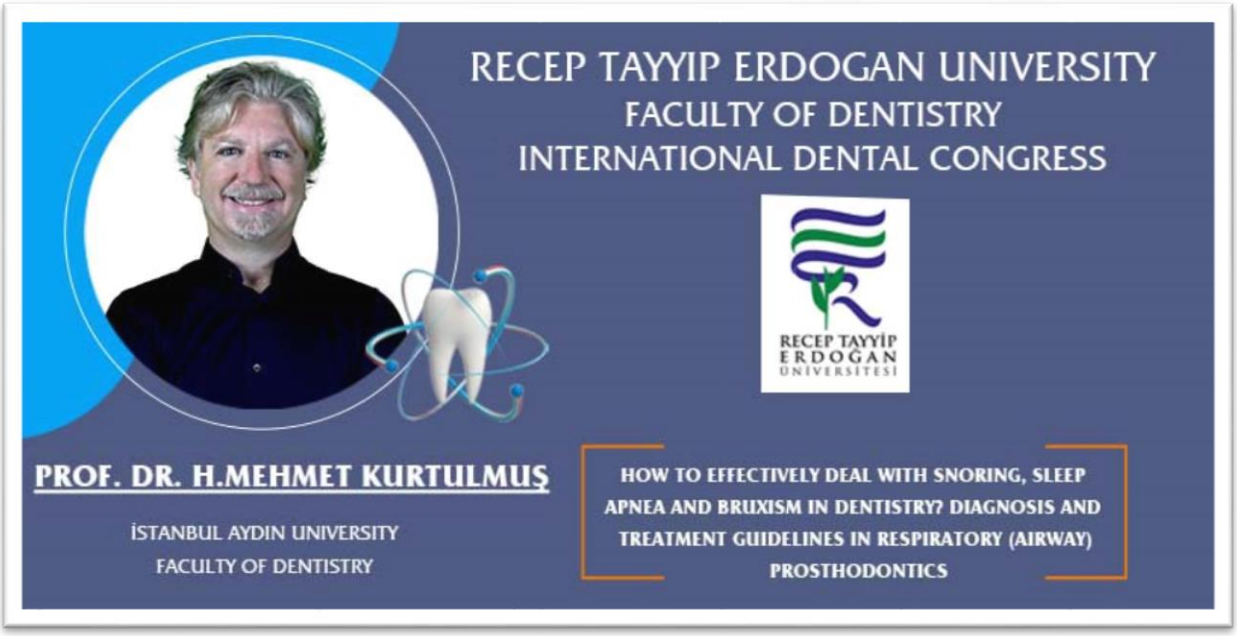

CV

Professor. Dr. Hüseyin KURMUŞ; After graduating from Hacettepe University Faculty of Dentistry in 1998, he completed his doctoral studies with the thesis study 'PROSTODONTIC APPLICATIONS IN THE TREATMENT OF OBSTRUCTIVE SLEEP APNES' between 1999-2004, as enrolled in the doctoral program at Ege University Health Sciences Institute, Prosthodontics Department. In 2014, he was entitled to the title and authority of "Associate Professor" in the field of Prosthetic Dentistry. Since July 2018, he is appointed and started to work to the staff of Istanbul Aydın University Faculty of Dentistry, Department of Prosthetic Dentistry, as an Associate Professor. In March-2020, he was appointed to Professor Doctor, with the promotion of 'PROFESSOR' in the faculty of dentistry of the same university in department of prosthodentics.

Dr. KURTULMUŞ is a member of Turkish Prosthodontics and Implantology Association (TPID), Turkish Sleep Research Association (TSRA), Turkish Sleep Association (UYKU-DER), European Sleep Research Society (ESRS), Aesthetic Dentistry Academy Association (ADAA) and European Academy of Dental Sleep Medicine (EADSM), European Prosthodontics Association (EPA). Professor Dr. Hüseyin KURTULMUŞ is also a permanent and founding member of the Private Sleep Apnea Group (SAG) council, headquartered in İzmir which is the first and only in the country in 2020. Prof. Dr. Hüseyin Kurtuluş still continues his research and clinical studies as a prosthodontist in the dental clinic (Alsancak/İZMİR) and as a lecturer at Istanbul Aydın University, Faculty of Dentistry - DENTAYDIN Hospital, Department of Prosthodontics (Florya/İSTANBUL). He is married and has a daughter.

ÖZGEÇMİŞ

21 Ocak 1976 yılında Çaycuma doğumlu Prof. Dr. Kaan Orhan, ilkokulu Ankara, ortaokul Kocaeli ve Liseyi Ankara'da tamamladı. Takiben 1998 yılında Ankara Üniversitesi Diş Hekimliği Fakültesinde mezun olmuştur. Mezuniyetini takiben aynı fakültenin Oral Diagnoz ve Radyoloji Anabilim Dalında Doktora programına başlamıştır. Japon Eğitim Bakanlığının (MONBUSHO) vermiş olarak bursu kazanarak 2002 yılına kadar Japonya'nın Osaka Üniversitesi Oral ve Maksillofasiyal Radyoloji Anabilim dalında doktora çalışmalarında bulunmuştur. Dönüşünü takiben 2003 yılında Ankara Üniversitesinde Doktora unvanını alarak, uzman doktor olarak aynı birimde çalışmaya devam etmiştir. Aralık 2006 yılında Doçent. Dr. unvanını almıştır. 2007 yılının Eylül ayından itibaren Yakın Doğu Üniversitesi Diş Hekimliği Fakültesine Ağız, Diş ve Çene Radyolojisi Anabilim Dalında olarak kurucu ve bölüm başkanı olarak görevlendirilmiştir. 2012 Mart ayında Prof. Dr. Unvanını alan Kaan Orhan halen Ankara Üniversitesi Ağız, Diş ve Çene Radyolojisi Anabilim Dalında Ağız, Diş ve Çene Radyolojisi uzmanı olarak görev yapmaktadır. 2018-2020 yılları arasında Belçika Katolik Leuven üniversitesinde araştırmacı ve ziyaretçi öğretim üyesi olarak bulunmuştur. Halen Polonya Lublin Üniversitesi Tıp Fakültesinde Misafir Öğretim Üyesi olarak görevini sürdürmektedir.

Prof. Dr. Kaan Orhan'ın 350'ün üzerinde yabancı makalesi ve 100'ün üstünde Türkçe makalesi bu makalelerden aldığı 5000'nin üzerinde atıfı mevcuttur. Türkiye'de ve Dünyada gerçekleşen uzmanlığı ile ilgili birçok kongreye davetli konuşmacı olarak çağırılmıştır. Maksillofasiyal Radyoloji alanında önemli katılar sağlayan Prof. Dr. Kaan Orhan Avrupa Dentomaksillofasiyal Radyoloji Derneğinin (EADMFR) Yönetim kurulunda olup, Araştırma ve Bilimsel Komite başkanlığı, Aynı Derneği Başkanlığında bulunmuştur (2014-2016). Ayrıca Dünya Dentomaksillofasiyal Radyoloji Derneğinin Bilimsel araştırma komitesi üyesidir. Alanı ile

ilgili birçok mesleki derneğinde üyesi olan Prof. Dr. Kaan Orhan, alanı ile ilgili SCI kapsamında olan "Oral Surgery Oral Medicine, Oral Pathology, Oral Radiol and Endod" hakem kurulunda ve yine alanı ile ilgili "Radiology:Open Access" dergisinde Editör yardımcısı olarak görev yapmaktadır. Bununla birlikte 50 yakın yerli ve yabancı dergi için hakemlik yapmaktadır.

Prof. Dr. Kaan Orhan, 2021 yılında Stanford Üniversitesi tarafından yayınladığı ve tüm dünyadaki 7 milyon araştırmacı arasından akademik ve bilimsel performansa göre %2 lik dilimde "Dünyanın En Etkili Bilim İnsanları" listesine girmiştir. 2020 yılında, Diş Hekimliğinde Yapay Zeka Uygulaması-Craniocatch isimli çalışması ile "Yılın yenilikçi Diş hekimi" ödülünü almıştır. 2018 ve 2019 yıllarında Amerika Maksillofasiyal Radyoloji derneğinin vermiş olduğu Lincoln R. Manson-Hing Honorable Mention Ödülü, ve 2018 yılı Ankara Üniversitesi Bilim Ödülünü, 2015 yılında TDB Ağız ve Diş Sağılığı 2.lik Ödülü, 2011 yılında "52. Japanese Congress of DentoMaxillofacial Radiology", 2010 yılında "12. European Congress of DentoMaxillofacial Radiology", 2008 yılında en iyi çalışma ödülleri ve yine 2008 yılında "European Society of Head and Neck Radiology" kongresi poster 2. lik ödülü almıştır. Bununla birlikte 2008 yılında" 7. Asya Oral and Maxillofacial Radiology" kongresinde "Yoshida Manufacturing Award" sahibidir.

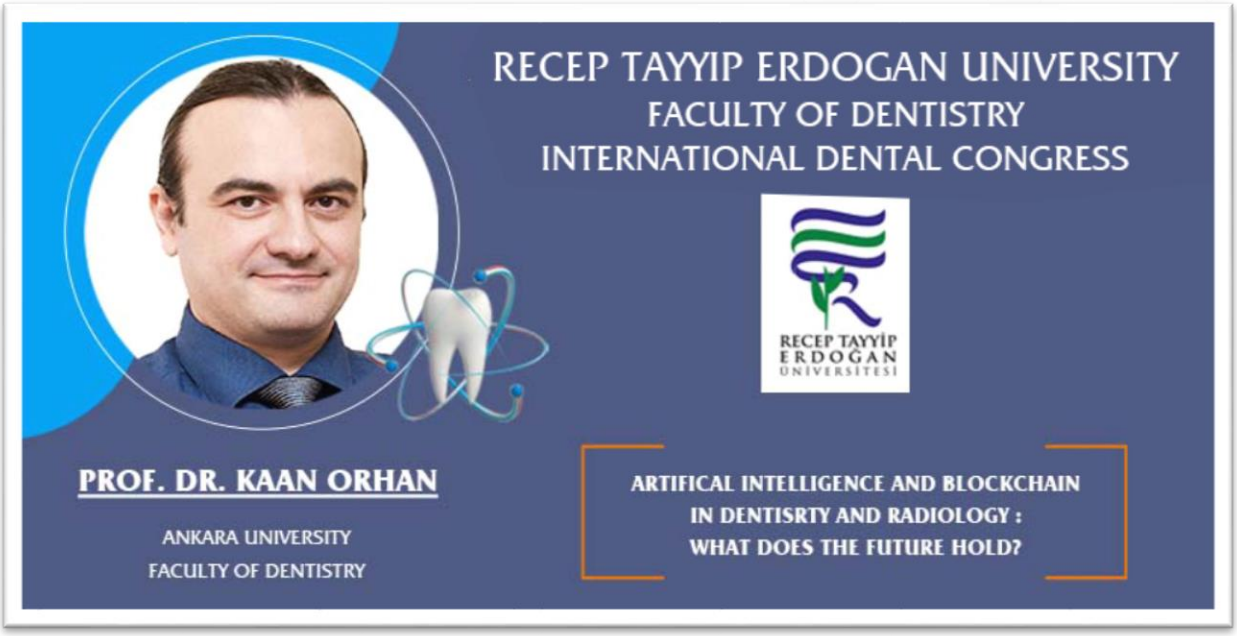

CV

Born in Çaycuma on January 21, 1976, Prof. Dr Kaan Orhan completed primary school in Ankara, a secondary school in Kocaeli and a high school in Ankara. He graduated from Ankara University Faculty of Dentistry in 1998. Following his graduation, he started the PhD program in the Department of Oral Diagnosis and Radiology of the same faculty. He was awarded a scholarship by the Japanese Ministry of Education (MONBUSHO) and continued his doctoral studies in the Department of Oral and Maxillofacial Radiology at Osaka University in Japan until 2002. Following his return, he received his PhD at Ankara University in 2003 and continued to work in the same unit as a specialist doctor. In December 2006 got the title of Associate Professor Dr.. Since September 2007, he has been assigned to the Near East University Faculty of Dentistry as the founder and head of the Department of Oral, Dental and Maxillofacial Radiology. Kaan Orhan, who received the title of Prof. Dr. in March 2012, is still working as an Oral, Dental and Maxillofacial Radiology specialist at Ankara University Oral, Dental and Maxillofacial Radiology Department. Between 2018-2020, he worked as a researcher and visiting professor at the Belgian Catholic University of Leuven. He is still working as a Visiting Professor at the Faculty of Medicine at the University of Lublin, Poland.

Prof. Dr Kaan Orhan has more than 350 foreign articles and more than 100 Turkish articles and more than 5000 citations from these articles. He has been invited as an invited speaker to many congresses related to his expertise in Turkey and around the World. Prof. Dr Kaan Orhan, who made important contributions to the field of Maxillofacial Radiology, is on the Board of Directors of the European Dentomaxillofacial Radiology Association (EADMFR) and was the President of the Research and Scientific Committee and the President of the Same Association (2014-2016). He is also a member of the Scientific Research Committee of the World

Dentomaxillofacial Radiology Society. Prof. Dr Kaan Orhan, who is a member of many professional associations related to his field, is on the referee board of "Oral Surgery Oral Medicine, Oral Pathology, Oral Radiol and Endod", which is within the scope of SCI, and as an assistant editor in the "Radiology: Open Access" journal related to his field. is on duty. In addition, he is a referee for nearly 50 domestic and foreign journals.

Prof. Dr Kaan Orhan was included in the "World's Most Influential Scientist" list, which was published by Stanford University in 2021, at the rate of 2%, according to academic and scientific performance among 7 million researchers all over the world. In 2020, he received the "Innovative Dentist of the Year" award with his work titled Artificial Intelligence Application in Dentistry-Craniocatch. Lincoln R. Manson-Hing Honorable Mention Award given by the Maxillofacial Radiology Association of America in 2018 and 2019, and Ankara University Science Award in 2018, TDB Oral and Dental Health 2nd Prize in 2015, “52nd Japanese Congress of DentoMaxillofacial Radiology” in 2011. He received the “12th European Congress of DentoMaxillofacial Radiology” in 2010, the best study award in 2008, and the poster 2nd prize at the “European Society of Head and Neck Radiology” congress in 2008. In addition, he received the "Yoshida Manufacturing Award" at the "7th Asia Oral and Maxillofacial Radiology" congress in 2008.

ÖZGEÇMİŞ

Maher Almasri, Londra'daki Royal London Hastanesi'nde Ağız Cerrahisi kariyerine devam etti, Almanya'nın Stuttgart kentindeki Katharinen-Hastanesinde uluslararası bir akademisyen olarak yoğun bir yıl süren İmplant Diş Hekimliği eğitimi aldı. Barts ve London School of Medicine and Dentistry'den Doku Rejenerasyonu ve Mühendisliği üzerine araştırma yaptığı Yüksek Lisans ve Doktora Dereceleri aldı. Cerrahi eğitime ilgi duydu ve diş hekimlerini güvenli ve güvenilir bir yaklaşımla eğitmek için öncü bir kadavra modeli başlattı.

Maher ayrıca yüksek öğrenim yönetimine ilgi duydu ve dişhekimliği yüksek öğreniminin reformunda önemli bir rol üstlenen Birleşik Krallık'ta Üniversite seviyesinde dersler veren ilk bağımsız fakülteyi kurdu ve yönetti; buna paralel olarak, Londra'daki UCL'den Yüksek Öğrenim Yönetimi alanında MBA derecesini aldı.

Eğitimdeki vizyonu, Birleşik Krallık'ın en büyük lisansüstü bölümlerinden biri haline gelen Birmingham'daki Tıp ve Diş Hekimliği Fakültesi'nin başarılı bir şekilde kurulmasıyla somutlaştı. Fakültesinin ulusal düzeyde sürdürülebilirliğine ve küresel bir yüksek öğrenim pazarında rekabet etmesine yardımcı olan vizyonunu gerçekleştirmek için üstlendiği temalar, Profesyoneller, Uluslararasılaşma ve işbirliği öğreten profesyonellerdir.



CV

Maher Almasri pursued a career in Oral Surgery at the Royal London Hospitals in London, he had an intensive year-long Implant Dentistry training at the Katharinen-Hospital in Stuttgart, Germany as an international scholar. He received Masters and Doctorate Degrees from Barts and the London School of Medicine and Dentistry wherein he researched Tissue Regeneration and Engineering. He developed interest in surgical education and started a pioneered cadaveric model for training dentists in a safe and credible approach.

Maher has also developed interest in the management of higher education and he founded and led the first independent faculty that is delivering University level courses in the UK, which took a significant role in reforming dental higher education; in parallel he earned his MBA in Higher Education Management from UCL, London.

His vision in education has been materialised in the successful establishment of the College of Medicine and Dentistry in Birmingham that became one of the largest postgraduate departments in the UK. Professionals teaching Professionals, Internationalisation, and collaboration are the themes he undertook to realise his vision, which helped in the sustainability of his faculty at a national level and to compete in a global higher education market.

ÖZGEÇMİŞ

1968 Yılında Trabzon'da doğan Mehmet Ali Kılıçarslan; 1990 Yılında Ankara Üniversitesi Diş hekimliği Fakültesi'nden mezun olmuş ve 1997 Yılında "Farklı Tekniklerle Hazırlanmış Porselen Laminate Veneer Kronların ve Yapıştırma Sistemlerinin Fiziksel Olarak Değerlendirilmesi" konulu doktora tezi ile Protetik Diş Tedavisi alanında Diş Hekimliği Bilim Doktoru unvanını almıştır. Uzunca bir süre T.C. Sağlık Bakanlığı'na bağlı Ağız ve Diş Sağlığı Merkezlerinde diş hekimi olarak çalışmış, 2006 Yılında doçent olmuş; kuruluş aşamasında bir süre Eskişehir Osmangazi Üniversitesi Diş Hekimliği Fakültesi'nde dekan yardımcılığı ve sonrasında da sekiz yıl Ankara Üniversitesi Diş Hekimliği Fakültesi'nde dekan yardımcılığı ve başhekimlik görevlerini yürütmüştür. 2013 Yılında profesör olan Kılıçarslan, hâlen Ankara Üniversitesi Diş Hekimliği Fakültesi'nde öğretim üyeliği yapmaktadır. Kendisinin mesleki alanda ulusal ve uluslararası kongrelerde sunulmuş çok sayıda sözlü ve poster tebliği, ulusal ve uluslararası indekslerde taranan bilimsel dergilerde basılmış pek çok yayını, Sağlık Bakanlığı onaylı iki adet "Sabit Protez Ders Kitabı", "İmplant Destekli Overdenture", "Güncel Sabit Protezler" ve "Phillips Diş Hekimliği Malzeme Bilimi" adlarında üç adet çeviri kitabı ile 2013 yılında TÜBA ödülü alan "Dört Elli Diş Hekimliğinde Yardımcı Personel ve Klinik Yöntemi" isimli telif kitap eseri ve bazı kitaplarda da bölüm yazarlıkları mevcuttur. Ankara Üniversitesi'nin SHMYO ve MEDİTAM gibi birimlerinde Yönetim Kurulu Üyesi, Türk Dişhekimleri Birliği Akademi Yönetim Kurulu Üyesi, Adli Bilimciler Derneği Adli Dişhekimliği Komisyon Başkanı ve Türkiye Sağlık Hizmetleri Kalite ve Akreditasyon Enstitüsü Bilim Kurulu Üyesidir. TDB Ankara Dişhekimleri Odası, Türk Prostodonti ve İmplantoloji Derneği üyesi ve European Prosthodontic Association council üyesi de olan Kılıçarslan; evli ve bir çocuk babasıdır.

CV

Mehmet Ali Kılıçarslan, born in Trabzon in 1968; He graduated from Ankara University Faculty of Dentistry in 1990 and received the title of Doctor of Science in Dentistry in the field of Prosthetic Dentistry in 1997 with his doctoral thesis on "Physical Evaluation of Porcelain Laminate Veneer Crowns and Adhesion Systems Prepared with Different Techniques". He worked as a dentist in the Oral and Dental Health Centers affiliated to the Ministry of Health for a long time. He became an associate professor in 2006; He worked as the assistant dean at Eskisehir Osmangazi University Faculty of Dentistry for a while during the establishment phase and then as assistant dean and chief physician at Ankara University Faculty of Dentistry for eight years. Kılıçarslan, who became a professor in 2013, is still a lecturer at Ankara University Faculty of Dentistry. His numerous oral and poster presentations presented in national and international congresses in the professional field, many publications published in scientific journals scanned in national and international indexes, two "Fixed Prosthesis Textbooks" approved by the Ministry of Health, "Implant Supported Overdenture", "Current Fixed Prostheses" and "Phillips Dentistry Materials Science", the copyrighted book titled "Auxiliary Personnel and Clinical Methods in Four Hand Dentistry", which received the TÜBA award in 2013, and there are chapter authors in some books. He is a Member of the Board of Directors at Ankara University's units such as Collage of Health Services and Medical Research Center, a Member of the Academy Board of the Turkish Dental Association, Chairman of the Forensic Dentistry Commission of the Association of Forensic Scientists, and a Member of the Science Board of the Turkish Health Services Quality and Accreditation Institute. Kılıçarslan, is a member of Turkish Dental Association Ankara Chamber of Dentists, Turkish Prosthodontic and Implantology Association and a member of European Prosthodontic Association council; He is married and has a child.

ÖZGEÇMİŞ

Prof. Dr. Mehmet Baybora Kayahan, İstanbul Üniversitesi Diş Hekimliği Fakültesi'nden 1995 yılında mezun olduktan sonra aynı Fakültenin Endodonti Anabilim Dalı'nda doktora eğitimini tamamladı. 2000 yılında Yeditepe Üniversitesi Dişhekimliği Fakültesi Endodonti Anabilim Dalı'nda çalışmaya başladı. 2002 yılında Yardımcı Doçent, 2008 yılında Doçent oldu. Mehmet Baybora Kayahan 2014-2021 yılları arasında Okan Üniversitesi Diş Hekimliği Fakültesi Endodonti Anabilim Dalı'nda Profesör olarak çalışmıştır. Halen, İstanbul Sağlık ve Teknoloji Üniversitesi Diş Hekimliği Fakültesi'nde akademik hayatına devam etmektedir. Türk Endodonti Derneği başkanıdır. Asya Pasifik Endodonti Konfederasyonu'nda (APEC) 2019-2021 yılları arasında Başkanlık yapmıştır. Diş Hekimliği Lazer Akademisi Derneği'nde 2019-2021 yılları arasında (DİLAD) Başkanlık görevini yürütmüştür. 2020 yılı itibariyle yürüttüğü Dünya Endodonti Derneği (IFEA) Eğitim Komisyonu Başkanlığına 2022 yılında ikinci defa seçilmiştir. Avrupa Endodonti Derneği (ESE) sertifiye edilmiş üyesidir.

CV

Istanbul Health and Technology University, Faculty of Dentistry, Department of Endodontics Prof. Dr. Mehmet Baybora Kayahan after graduating from Istanbul University Faculty of Dentistry in 1995, completed his doctorate in the Department of Endodontics of the same Faculty. In 2000, he started working at Yeditepe University Faculty of Dentistry, Department of Endodontics. He became Assistant Professor in 2002 and Associate Professor in 2008. Mehmet Baybora Kayahan worked as a professor at Okan University, Faculty of Dentistry, Department of Endodontics at 2014-2021. He still continues his academic life at Istanbul Health and Technology University Faculty of Dentistry. He is the president of the Turkish Endodontics Association. He served as President of the Asia Pacific Endodontic Confederation (APEC) between 2019-2021. He served as the President of the Association of Dentistry Laser Academy (ADLA) between 2019-2021. He was elected for the second time in 2022 as the President of the World Endodontics Association (IFEA) Education Commission, which he carried out as of 2020. He is a certified member of the European Society of Endodontics (ESE).

ÖZGEÇMİŞ

Prof. Dr. Nuray Çapa, 1995 yılında İstanbul Üniversitesi Diş hekimliği Fakültesinden mezun oldu. Yeditepe Üniversitesi Diş Hekimliği Fakültesi Protetik Diş Tedavisi Anabilim dalında, 2002 yılında Yüksek lisansını (Master) tamamlayarak MSc ünvanını aldı. 2005 yılında ise doktorasını (PhD) Yeditepe Üniversitesi Diş Hekimliği Fakültesi Protetik Diş Tedavisi Anabilim dalında tamamlayarak "Dr" unvanını almıştır. Yeditepe Üniversitesi Diş Hekimliği Fakültesi Protetik Diş Tedavisi Anabilim dalında 2007 yılında Yrd. Doç. Dr. ve 2012 yılında Doçent olmuştur. Aynı üniversitede 2018 yılında Profesör unvanını almaya hak kazanmıştır. Çok sayıda ulusal ve uluslararası bilimsel makalesi ve uluslararası bilimsel makalelerde atıfları bulunmaktadır. Ulusal kitapları ve bölümleri vardır. Estetik dişhekimliği, porselen lamina restorasyonlar, implant destekli protezler, adeziv simantasyon, diş preparasyonu, ölçü, porselen lamina simantasyonu ve renk seçimi gibi konularda çok sayıda ulusal ve uluslararası konferanslar, seminerler ve kurslar vermektedir. Halen Yeditepe Üniversitesi Diş Hekimliği Fakültesi Protetik Diş Tedavisi Anabilim dalında öğretim üyesi olarak çalışmaktadır.



CV

Prof. Dr. Nuray ÇAPA graduated from Istanbul University Faculty of Dentistry in 1995. She completed her master's degree in Yeditepe University Faculty of Dentistry, Department of Prosthetic Dentistry in 2002 and received her MSc title. In 2005, she completed her doctorate (PhD) in Yeditepe University Faculty of Dentistry, Department of Prosthetic Dentistry, and received the title of "Dr". She became an Asst. Prof. in 2007 and in 2012 became Assoc. Prof. at Yeditepe University Faculty of Dentistry, Department of Prosthodontics. She was awarded the title of Professor at the same university in 2018. She has numerous national and international scientific articles and citations in international scientific articles. It has national books and chapters. She gives numerous national and international conferences, seminars and courses on topics such as aesthetic dentistry, porcelain lamina restorations, implant supported prostheses, adhesive cementation, tooth preparation, impression, porcelain lamina cementation and color selection. She is still working as a faculty member at Yeditepe University Faculty of Dentistry, Department of Prosthetic Dentistry.

ÖZGEÇMİŞ

Lisans Eğitimini 2009 yılında Ege Üniversitesinde, Doktora (Uzmanlık) eğitimini ise 2013 yılında Atatürk Üniversitesinde tamamlamıştır. Hemen akabinde halihazırda akademik ve klinik çalışmalarını sürdürdüğü Recep Tayyip Erdoğan Üniversitesi Diş Hekimliği Fakültesinde göreve başlamıştır. 2017 yılında Doçentlik ünvanını ve 2022 yılında ise Profesörlük ünvanını elde etmiştir. Periodontal ve sistemik hastalıklar arasındaki karşılıklı etkileşimler, konak modülasyon yaklaşımları, dental implant sert ve yumuşak doku cerrahileri özel çalışma alanlarıdır.

CV

He completed his undergraduate education at Ege University in 2009 and his Doctorate (Specialization) education in 2013. He graduated from Atatürk University. Immediately after, he started his academic and clinical studies. He started to work at the Faculty of Dentistry of Recep Tayyip Erdogan University, where he continued his work. 2017 He obtained the title of Associate Professor in year 2022 and the title of Professor in 2022. periodontal and interactions between systemic diseases, host modulation approaches, dental implant hard and soft tissue surgeries are special fields of study.

ÖZGEÇMİŞ

1959 Erzurum doğumludur. 1976 yılında Erzurum Lisesi'nden mezun olmuştur. 1976-1981 yılları arasında Atatürk Üniversitesi Diş Hekimliği Fakültesinde eğitimini tamamlamıştır. 1985 yılında Atatürk Üniversitesi Sağlık Bilimleri Enstitüsünde doktora eğitimini tamamlamıştır. 1989 yılında doçent ve 1994 yılında profesör olmuştur. 1995-1996 yılları arasında Atatürk Üniversitesi Hemşirelik Yüksekokulu Müdürlüğü görevinde bulunmuştur.1996 yılında Ondokuzmayıs Üniversitesi Diş Hekimliği Fakültesine Dekan olarak atanmıştır. 1998 yılında Ondokuzmayıs Üniversitesi Diş Hekimliği Fakültesi profesör kadrosuna atanmıştır. Prof. Dr. Peruze Çelenk halen aynı fakültede Ağız Diş ve Çene Radyolojisi Anabilim Dalı başkanı olarak görev yapmaktadır. Akademik hayatı boyunca Atatürk Üniversitesi Diş Hekimliği Fakültesinde Eğitim-Öğretim Koordinasyon Kurulu üyeliği, Ondokuzmayıs Üniversitesi Senato üyeliği, Klinik Araştırmalar Etik Kurulu üyeliği, Sağlık Bilimleri Enstitüsü yönetim kurulu üyeliği, Ondokuzmayıs Üniversitesi Fakülte Kurulu ve Yönetim Kurulu üyeliği görevlerinde bulunmuştur. Prof. Dr. Peruze Çelenk IADMFR, EADMFR, ODMFR Derneği, TRD üyesidir. Dr. Çelenk evli ve 2 çocuk annesidir.

CV

She was born in 1959 in Erzurum. She graduated from Erzurum High School in 1976. She completed her education at Atatürk University Faculty of Dentistry between 1976-1981. She completed her doctorate education at Atatürk University Health Sciences Institute in 1985. She became an associate professor in 1989 and a professor in 1994. Between 1995-1996, she worked as the Director of Atatürk University School of Nursing. In 1996, she was appointed as the Dean of Ondokuz Mayıs University Faculty of Dentistry. In 1998, she was appointed as a professor at the Faculty of Dentistry at Ondokuz Mayıs University. prof. Dr. Peruze Çelenk is still working as the head of the Department of Oral and Maxillofacial Radiology at the same faculty. During her academic life, she served as a member of the Education-Training Coordination Board at Atatürk University Faculty of Dentistry, a member of the Senate of Ondokuz Mayıs University, a member of the Clinical Research Ethics Committee, a member of the Board of the Institute of Health Sciences, and a member of the Faculty Board and the Executive Board of Ondokuz Mayıs University. Prof. Dr. Peruze is a member of IADMFR, EADMFR, ODMFR, TRD Associations. Dr. Çelenk is married and has two children.

ÖZGEÇMİŞ

Saip Denizoğlu, 1991 yılında İstanbul Üniversitesi Diş Hekimliği Fakültesinden mezun olduktan sonra 1993-1999 yılları arasında doktora eğitimini Atatürk Üniversitesinde tamamladı. 1999-2006 yıllarında aynı üniversitenin Protetik Diş Tedavisi Anabilim Dalı'nda öğretim üyesi olarak görev yaptı. 2006 yılında Yeditepe Üniversitesi Diş Hekimliği Fakültesi'nde öğretim üyesi olarak görev yaparken 2010 yılında doçent oldu. 2017 yılında Biruni Üniversitesi Diş Hekimliği Fakültesi'nde profesör kadrosuna atandı. 2011 yılından bu yana Saip Denizoğlu Diş Kliniği olarak İstanbul'daki kendi muayenehanesinde estetik ve protetik diş hekimliği uygulamalarına devam etmektedir.



CV

After graduating from Istanbul University Faculty of Dentistry in 1991, Saip Denizoğlu completed his doctorate at Atatürk University between 1993-1999. He worked as a faculty member in the Department of Prosthetic Dentistry of the same university between 1999-2006. While working as a faculty member at Yeditepe University Faculty of Dentistry in 2006, he became an associate professor in 2010. In 2017, he was appointed as a professor at Biruni University Faculty of Dentistry. Since 2011, he has been continuing his aesthetic and prosthetic dentistry practices in his own office in Saip Denizoğlu Dental Clinic/Istanbul.

ÖZGEÇMİŞ

Prof. Dr. Ümit Ertaş, 1994 yılında Atatürk Üniversitesi Diş hekimliği Fakültesinden mezun oldu. 1999 yılında ise doktorasını Atatürk Üniversitesi Diş Hekimliği Fakültesi Ağız, Diş ve Çene Cerrahisi Anabilim dalında tamamlayarak "Dr." unvanını almıştır. Aynı üniversitede 2012 yılında Profesör unvanını almaya hak kazanmıştır. Çok sayıda ulusal ve uluslararası bilimsel makalesi ve uluslararası bilimsel makalelerde atıfları bulunmaktadır.Maksillofasial cerrahi,Ortognatik cerrahi,Travmatoloji,Dudak damak yarığı ve Temporamandibuler eklem cerrahisi gibi konularda çok sayıda ulusal ve uluslararası konferanslar, seminerler ve kurslar vermektedir. Halen Atatürk Üniversitesi Diş Hekimliği Fakültesi Ağız, Diş ve Çene Cerrahisi Anabilim dalı başkanlığı yapmaktadır. Ayrıca Erzurum Atatürk Üniversitesi Sağlık Araştırma ve Uygulama Merkezinde 2019 yılında Maksillofasial Cerrahi Servisi kurmuş ve halen Maksillofasial Cerrahi merkez sorumlusu olarak devam etmektedir.



CV

Prof. Dr. Ümit Ertaş graduated from Atatürk University Faculty of Dentistry in 1994. In 1999, he completed his doctorate in Atatürk University Faculty of Dentistry, Department of Oral, Dental and Maxillofacial Surgery and got the "Dr." title. He was awarded the title of Professor at the same university in 2012. He has many national and international scientific articles and citations in international scientific articles. He gives numerous national and international conferences, seminars and courses on subjects such as maxillofacial surgery, orthognathic surgery, traumatology, cleft lip palate and temporomandibular joint surgery. He is still the head of the Department of Oral, Dental and Maxillofacial Surgery at Atatürk University Faculty of Dentistry. In addition, he established the Maxillofacial Surgery Service in Erzurum Atatürk University Health Research and Application Centre in 2019 and continues as the head of the Maxillofacial Surgery centre.

ÖZGEÇMİŞ

Atatürk Üniversitesi Diş Hekimliği Fakültesi'nden 1990 yılında mezun oldu. 1996 yılında Ege Üniversitesi Sağlık Bilimleri Enstitüsü doktora programını başarılı bir şekilde tamamlayarak "Dr." unvanını almıştır. 1997 yılında Atatürk Üniversitesi Diş Hekimliği Fakültesi'nde yardımcı doçent olarak göreve başlamıştır. 2002 yılında aynı üniversitede doçentlik ve 2007 yılında profesörlüğe atanmıştır. 2005 yılında 4 ay süre ile Amerika Birleşik Devletleri Ohio Üniversitesi'nde ziyaretçi araştırmacı olarak çalışmalarda bulunmuştur. 2006-2012 yılları arasında Atatürk Üniversitesi Diş Hekimliği Fakültesi'nde dekan yardımcılığı yapmıştır. Çok sayıda ulusal ve uluslararası dergide yayınları ve bildirileri bulunmaktadır. Çok sayıda ulusal ve uluslararası bilimsel makalesi ve uluslararası bilimsel makalelerde atıfları bulunmaktadır. 2012 yılından bu yana Ordu Üniversitesi Diş Hekimliği Fakültesi dekanlığını sürdürmektedir.



CV

He graduated from Atatürk University Faculty of Dentistry in 1990. In 1996, he successfully completed the Ege University Institute of Health Sciences doctoral program and received the title of “Dr.”. He started to work as an assistant professor at Atatürk University Faculty of Dentistry in 1997. He was appointed as an associate professor at the same university in 2002 and as a professor in 2007. He worked as a visiting researcher at Ohio University in the United States of America for 4 months in 2005. Between 2006 and 2012, he worked as the vice dean of Atatürk University Faculty of Dentistry. He has publications and papers in many national and international journals. He has numerous national and international scientific articles and citations in international scientific articles. Since 2012, he has been the dean of Ordu University Faculty of Dentistry.

ÖZGEÇMİŞ

Yasemin Kulak Özkan Marmara Üniversitesi'nden 1987'de mezun oldu. Aynı yıl fakültenin Protez Bölümünde araştırma görevlisi oldu. 1996'da doçent 2001'de profesör oldu. 2004-2007 yılları arasında dekan yardımcılığına atanan Prof. Özkan, 2014'te Marmara Üniversitesi Diş Hekimliği Fakültesi'ne dekan olarak atandı. Halen fakültenin dekanlık ve Protez Bölümü Başkanlığını eş zamanlı olarak yürütmektedir. Tanınmış dergilerde 60'ı aşkın yayını ve uluslararası yayım evleri tarafından basılmış 4 adet kitabı bulunmaktadır. Halen TPID (Türk Prostodonti ve İmplantoloji Derneği) başkanlığını, ITI ve MINEC üyeliğini yürütmektedir

CV

Yasemin Kulak Özkan graduated from Marmara University in 1987. In the same year, he became a research assistant in the Department of Prosthodontics at the same faculty. She became an associate professor in 1996 and a professor in 2001. Prof. Özkan was appointed as vice dean between 2004-2007, as the dean of the Marmara University Faculty of Dentistry in 2014. She is currently the Dean of the Faculty and the Head of the Department of Prosthodontics, simultaneously. She has more than 60 publications in well-known magazines and 4 books published by international publishing houses. He is currently the chairman of TSPI (Turkish Society of Prosthodontics and Implantology), and a member of ITI and MINEC.

ÖZGEÇMİŞ

1998 yılında Atatürk Üniversitesi Tıp Fakültesinden mezun oldu. 2005 yılında ise Atatürk Üniversitesi Tıp Fakültesi Farmakoloji Anabilim dalında tamamlayarak "Uzman" unvanını almıştır. 2007-2008 arasından Amerika Florida Üniversitesi Tıp Fakültesinde post-doktora eğitimi almıştır. 2008 yılında Atatürk Üniversitesi Tıp Fakültesi Farmakoloji Anabilim dalında 'Doçent' unvanı, 2014 yılında ise yine aynı üniversitede 'Profesör' unvanı almaya hak kazanmıştır. Çok sayıda ulusal ve uluslararası bilimsel makalesi ve uluslararası bilimsel makalelerde atıfları bulunmaktadır. Ayrıca çok sayıda tamamlanmış ve devam etmekte olan proje ve patent çalışmaları mevcuttur. Uluslararası çok sayıda dergide hakemlik görevi yapmakla birlikte çeşitli dergilerde editörlük görevinde bulunmaktadır. Prof. Dr. Zekai HALICI yaptığı bilimsel çalışmaları çok sayıda ödüle layık görülmüştür. Atatürk Üniversitesinde çeşitli komisyon ve kurullarda görev almaktadır ve 2019 yılından itibaren Uygulama Araştırma Merkezi Müdürlüğünü yapmaktadır.

CV

He graduated from Atatürk University Faculty of Medicine in 1998. In 2005, he graduated from Atatürk University Faculty of Medicine, Department of Pharmacology and received the title of "Specialist". Between 2007-2008, he received post-doctoral training at the University of Florida, Faculty of Medicine, USA. He was awarded the title of "Associate Professor" in the Department of Pharmacology, Faculty of Medicine, Atatürk University in 2008, and the title of "Professor" at the same university in 2014. He has numerous national and international scientific articles and citations in international scientific articles. In addition, there are many completed and ongoing projects and patent studies. He works as a referee in many international journals as well as an editor in various journals. Prof. Dr. Zekai HALICI has received many awards for his scientific studies. He takes part in various commissions and boards at Atatürk University and has been the Director of the Application Research Center since 2019.

ÖZGEÇMİŞ

Dr. Buldur, lisans ve doktora eğitimini, 2013 yılından bu yana öğretim üyesi olarak Çocuk Diş Hekimliği eğitimi verdiği Sivas Cumhuriyet Üniversitesi'nde tamamlamıştır. 2018 yılında Doçent ünvanı almıştır. Çok sayıda uluslararası dergide başeditörlük, davetli editörlük, yayın kuruluğu üyeliği gibi çeşitli görevlerde bulunmaktadır. İngilizce yayın yapan "Contemporary Pediatric Dentistry" isimli uluslararası derginin kurucusu ve başeditörüdür. Her yıl düzenlenen ve elliden fazla ülkeden katılımcı ağırlayan "International Congress of Contemporary Pediatric Dentistry (ICCPD)" isimli uluslararası bilimsel kongrenin başkanlığını yürütmektedir. 2021 yılında Stanford Üniversitesi tarafından yayınlanan "Dünyanın En Etkili Bilim İnsanları" listesine giren Dr. Buldur'un çok sayıda uluslararası bilimsel yayını, ders kitaplarında bölüm editörlüğü ve yazarlığı, yirmiden fazla SCI dergide aktif hakemlik görevi bulunmaktadır. Uluslararası Çocuk Diş Hekimleri Birliği (IAPD) ve Avrupa Çocuk Diş Hekimleri Akademisi (EAPD) de dahil olmak üzere bir çok profesyonel kuruluşun aktif üyesidir. Akademik çalışma alanları arasında çocuklarda dental kaygı, davranış yönetimi, pediatrik endodonti, rejeneratif endodonti ve diş hekimliğinde nitel araştırma yer almaktadır. 1987 Sivas doğumlu olup, evli ve iki çocuk sahibidir.



CV

Dr. Buldur completed his undergraduate and doctoral education at Sivas Cumhuriyet University, where he has been teaching pediatric dentistry since 2013. He has been an Associate Professor in 2018. He has held various positions such as Editor-in-Chief, Guest Editor, and member of the editorial board in many international journals. He is the Founder and Editor-in-Chief of the international journal "Contemporary Pediatric Dentistry" which is published in English. He is the President of the annual international scientific congress, “International Congress of Contemporary Pediatric Dentistry (ICCPD)”, which welcomes participants from more than fifty countries from all over the world. Entering the "World's Most Influential Scientists" list published by Stanford University in 2021, Dr. Buldur has many international scientific publications, is an editor and author of chapters in textbooks, and an active reviewer in more than twenty SCI indexed journals. He is an active member of many professional organizations, including the International Association of Pediatric Dentistry (IAPD) and the European Academy of Pediatric Dentistry (EAPD). His academic research interests include dental anxiety in children, behavior management, pediatric endodontics, regenerative endodontics, and qualitative research in dentistry. He was born in 1987 in Sivas and he is married and has two children.

ÖZGEÇMİŞ

1968 yılında İskenderun'da doğdu. Uzmanlığını Trakya Üniversitesi Tıp Fakültesi'nde yaptı. Türkiye'de üniversitede Sağlık Bakanlığı onaylı ilk hipnoterapi polikliniğini Atatürk Üniversitesinde açtı. Hipnoz alanında Türkiye'de ilk ve tek yüksek lisans ve doktora programını Atatürk Üniversitesinde açtı. Sağlık Bakanlığı Geleneksel Tamamlayıcı ve Fonksiyonel Tıp Bilim Komisyonu asil üyesidir. Yayınlanmış 16 kitabı vardır. Yazdığı ve yönetmenliğini yaptığı 2 tiyatro eseri bulunmaktadır.

CV

He was born in 1968 in Iskenderun. He specialized in Trakya University Faculty of Medicine. He opened the first hypnotherapy polyclinic approved by the Ministry of Health in Turkey at Atatürk University. He opened the first and only master's and doctorate program in Turkiye in the field of hypnosis at Atatürk University. He is a full member of the Traditional Complementary and Functional Medicine Scientific Commission of the Ministry of Health. He has 16 published books. There are 2 theater plays that he wrote and directed.

ÖZGEÇMİŞ

Samsun'da 19.09.1975 tarihinde doğmuştur. İlköğrenimine Samsun Sakarya İlkokulu'nda başlayıp, Trabzon Sürmene Hasan Tahsin Kırali İlkokulu'nda tamamlamıştır. Orta öğrenimini Sürmene Lisesi Ortaokulu'nda ve lise öğrenimimi Trabzon Affan Kitapçıoğlu Lisesi'nde tamamlamıştır. 1992 yılında girdiğim Uludağ Üniversitesi Tıp Fakültesi'nden (Bursa) 1999 yılında mezun olmuştur. 2002 yılında Atatürk Üniversitesi Tıp Fakültesi Acil Tıp Anabilim Dalında uzmanlık eğitimine başlamıştır. 2006 yılında uzman olmuştur. 2009 yılında Recep Tayyip Erdoğan Üniversitesi Tıp Fakültesi Acil Tıp Anabilim Dalına atanmıştır. 2017 yılında girmiş olduğu doçentlik sınavında başarılı olarak Acil Tıp Doçenti olarak çalışmakta olduğu Recep Tayyip Erdoğan Üniversitesi Tıp Fakültesi Acil Tıp A.D. atanmıştır. Halen Acil Tıp Anabilim Dalı Başkanlığı görevini sürdürmektedir. Evli ve iki çocuk annesidir.

CV

Samsun'da 19.09.1975 tarihinde doğdum. İlköğrenimime Samsun Sakarya İlkokulu'nda başlayıp, Trabzon Sürmene Hasan Tahsin Kırali İlkokulu'nda tamamladım. Orta öğrenimimi Sürmene Lisesi Ortaokulu'nda ve lise öğrenimimi Trabzon Affan Kitapçıoğlu Lisesi'nde tamamladım. 1992 yılında girdiğim Uludağ Üniversitesi Tıp Fakültesi'nden (Bursa) 1999 yılında mezun oldum. 2002 yılında Atatürk Üniversitesi Tıp Fakültesi Acil Tıp Anabilim Dalında uzmanlık eğitimine başladım. 2006 yılında uzman oldum. 2009 yılında Recep Tayyip Erdoğan Üniversitesi Tıp Fakültesi Acil Tıp Anabilim Dalına atandım. 2017 yılında girmiş olduğum doçentlik sınavında başarılı olarak Acil Tıp Doçenti olarak çalışmakta olduğum Recep Tayyip Erdoğan Üniversitesi Tıp Fakültesi Acil Tıp A.D. atandım. Halen Acil Tıp Anabilim Dalı Başkanlığı görevini sürdürmekteyim. Evli ve iki çocuk annesiyim.

ÖZGEÇMİŞ

1985 Burdur doğumludur. İlk ve orta öğretimini Burdur'da tamamlamıştır. 2003 yılında Atatürk Üniversitesi Diş Hekimliği Fakültesinde lisans eğitimine başlamış ve 2008'de mezun olmuştur. 1 yıl serbest diş hekimliği yaptıktan sonra 2009 yılında Süleyman Demirel Üniversitesi Diş Hekimlği Fakültesi Periodontoloji anabilimdalında dokora eğitimine başlamıştır. 2015 yılında Periodontoloji alanında uzman/doktora hakkını kazanmış ve halen Uşak Üniversitesi Diş Hekimliği Fakültesi Periodontoloji anabilmdalında Dr.Öğr.Üyesi olarak çalışmaktadır. Periodontolojide kemik metabolizması ile ilgili ulusal ve uluslararası çalışmaları mevcuttur. Birçok sempozyum ve kongrelere katıımcı/konuşmacı olarak dahil olmuştur. Ayrıca yurt dışında birçok kez 'bone-implant master' eğitimleri almıştır. İlgi alanları plastik periodontal cerrahiler, rejenerasyon, ileri implant cerrahileri ve zygomatik implantlardır. Evli ve bir çocuk babasıdır.



CV

He was born in 1985 in Burdur. He completed his primary and secondary education in Burdur. He started his undergraduate education at Atatürk University Faculty of Dentistry in 2003 and graduated in 2008. After working as a freelance dentist for 1 year, he started his doctorate education at Suleyman Demirel University Faculty of Dentistry, Department of Periodontology in 2009. He earned the right to become a specialist/doctor in the field of Periodontology in 2015 and is still in the Department of Periodontology at Uşak University Faculty of Dentistry as "Asst. Prof." He has national and international studies on bone metabolism in periodontology. He has participated in many symposiums and congresses as a participant/speaker. He has also received 'bone-implant master' training abroad many times. His areas of interest are plastic periodontal surgeries, regeneration, advanced implant surgery and zygomatic implants. He is married and has a child.

ÖZGEÇMİŞ

1982 yılında Bursa'da doğdu. 2000 yılında Bursa Anadolu Lisesinden mezun olduktan sonra üniversite eğitimine İstanbul Üniversitesi Diş Hekimliği Fakültesinde başlayarak 2005 yılında mezun oldu. Aynı yıl İstanbul Üniversitesi Diş Hekimliği Fakültesi Endodonti Ana Bilim Dalı'nda doktora eğitimine başladı. Kök kanal boylarının hesaplanması üzerine hazırladığı doktora tezini 2013 yılında vererek Endodonti uzmanı (PhD) olmaya hak kazandı. 2015 yılında International Master Collage/Almanya'da 1.5 yıllık eğitimin ardından İmplantoloji ve Dental Cerrahi alanında master tezi hazırlayarak Master of Science (M.Sc.) ünvanı kazanmıştır. Yurt içi ve yurt dışında Endodonti ve Cerrahi üzerine bir çok kurs ve kongreye katılmış olan Erdal Pehlivanoğlu, Türk Endodonti Derneği ve Avrupa Endodonti Derneği (ESE) üyesidir. Gebze/Kocaeli de özel bir klinikte Endodonti uzmanı olarak görev yapmaktadır. Endodonti ve Endodontik MikroCerrahi üzerine çalışmakta olup Diş hekimlerine yönelik Endodonti kursları vermektedir.

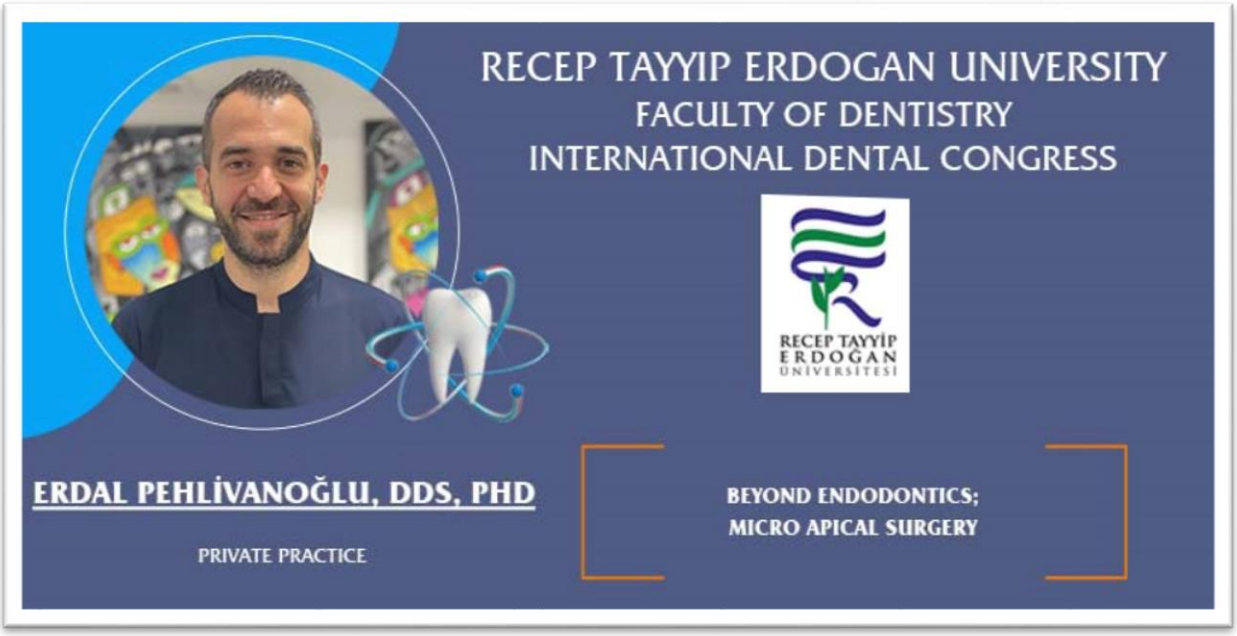

CV

He was born in Bursa in 1982. After graduating from Bursa Anatolian High School in 2000, he started his university education at Istanbul University Faculty of Dentistry and graduated in 2005. In the same year, he started his doctorate education at Istanbul University Faculty of Dentistry, Department of Endodontics. He become an Endodontics Specialist (PhD) by giving his doctoral thesis on the calculation of root canal lengths in 2013. In 2015, after 1.5 years of education at the International Master Collage / Germany, he prepared a master's thesis in the field of Implantology and Dental Surgery and won the title of Master of Science (M.Sc.). Erdal Pehlivanoğlu, who has attended many courses and congresses on Endodontics and Surgery in Turkey and abroad, is a member of the Turkish Endodontic Society and the European Endodontic Society (ESE). He works as an Endodontics specialist in a private clinic in Gebze/Kocaeli. He works on Endodontics and Endodontic Microsurgery and gives Endodontic courses for Dentists.

ÖZGEÇMİŞ

1987 yılında Osmaniye Düziçi'de doğdu. İlkokulu Bursa Hürriyet İlköğretim Okulunda, lise öğrenimini ise Bursa Süleyman Çelebi Lisesinde tamamladı. 2006 yılında girdiği Atatürk Üniversitesi Diş Hekimliği Fakültesinden 2011 yılında mezun oldu. 2015 yılında Diş Hekimliği Uzmanlık Sınavında Türkiye 7. Si olarak Ege Üniversitesi Diş Hekimliği Fakültesi Ortodonti Anabilim dalında uzmanlık eğitimine başladı ve 2019 yılında başarıyla tamamlandı. Eğitimi boyunca ilgi duyduğu şeffaf plaklarla ortodontik tedavilerde kendini geliştirdi. Halil Toros Bingöl, 2020 yılından itibaren tedavilerini sadece şeffaf plak sistemleriyle uygulamaya başlamıştır. Şeffaf plak tedavilerini (İnvisalign) Türkiye'de en çok uygulayan 3 hekimden biridir. Şeffaf plak sisteminde "Yılın en hızlı büyüyen ortodonti uzmanı", "Global Vaka Ödülü", "EMEA Bölgesi En Beğenilen Vaka' ,'Global Gallery En Çok Vaka' ödüllerini almaya hak kazanmıştır. Şeffaf plaklarla 1000' in üzerinde hastaya tedavi uygulamıştır. Şeffaf plak tedavileriyle ilgili çeşitli toplantılar ve kongrelerde eğitimler vermektedir. Evli ve 1 kız çocuğu babasıdır.



CV

He was born in 1987 in Osmaniye Düziçi. He completed his primary education at Bursa Hürriyet Primary School and his high school education at Bursa Süleyman Çelebi High School. He graduated from Atatürk University Faculty of Dentistry in 2006 upon entry in 2011. In 2015, he started his education in Ege University Faculty of Dentistry Department of Orthodontics as the 7th in Turkey in the Dentistry Specialization Examination and was successfully completed in 2019. He improved himself in orthodontic treatments with transparent plaques, which he was interested in during his education. Halil Toros Bingöl has started to apply his treatments only with transparent systems since 2020. He is one of the 3 physicians who practice clear aligner examinations (Invisalign) the most in Turkey. The transparent plaque image was entitled to receive the “Fastest growing orthodontist of the year”, “Global Case Award”, “EMEA Region Most Admired Case” and “Global Gallery Most Case” awards. It has been applied over 1000 with transparent plaques. He gives trainings in various meetings and congresses about clear aligner treatments. He is married and has one daughter.

ÖZGEÇMİŞ

1956 yılında Ankara'da doğdu. Kabataş Erkek Lisesinin ardından 1980 yılında İstanbul Üniversitesi Diş Hekimliği Fakültesinden mezun oldu. Diş hekimliğinin yanında 1984 yılında akupunktur çalışmalarına başladı. Sağlık Bakanlığı Akupunktur Programı çerçevesinde Edirne Tıp Fakültesi, Cerrahpaşa Tıp Fakültesinden sonra Yeditepe Üniversitesi Akupunktur Eğitimi Sertifika Programında ders vermektedir. Halen diş hekimi Şükran Engin ile kurduğu SOEDENTAL klinikte serbest diş hekimi olarak mesleğini sürdürmektedir.

Ortaokul ve lise yıllarında fotoğrafla hobi olarak uğraşmaya başladı. 1975 yılından bu yana, katıldığı yarışmaların, karma sergilerin yanısıra, muhtelif yerli ve yabancı dergilerde fotoğrafları yayınlandı. 2005 ve 2011 yıllarında kişisel fotograf sergilerini açtı. "Institute of Medical Illustrators" çizgisinde 1990 yılından bu yana dental ve medikal illüstrasyonlar üretmektedir. 1992 yılında Dr.Organizer.Diş adıyla diş hekimliği sektörüne giren otomasyon programının grafik tasarım ve dental illüstrasyonlarını hazırladı. Hazırladığı Dental İllustrasyonlar 1992 yılından bu yana farklı yerli ve yabancı bilgisayar programlarında kullanılmaktadır.

Fakülte yıllarında, mesleki gereksinim nedeniyle medikal ve dental fotoğrafla ilgilenmeye başladı. Önceleri analog daha sonra dijital fotoğraf ekipmanlarının dental fotoğrafta daha işlevsel kullanılabilmesi ve bilgisayar programları ile denetlenmesi konusunda araştırmalar yaptı. Dental fotoğraf konusunda yayınlanmış makaleleri ve "Dental Fotoğrafçılık" isimli bir kitabı vardır. Profesyonel anlamda medikal, dental fotoğraf üzerine çalışmakta olup yayınlarda, kurs ve seminerlerde, uluslararası dental fotoğraf standartlarının ülkemizde de yerleşebilmesi için bu konudaki bilgilerini paylaşmaya devam etmektedir.



CV

He was born in 1956 in Ankara. After Kabataş High School for Boys, he graduated from Istanbul University Faculty of Dentistry in 1980. In addition to dentistry, he started acupuncture studies in 1984. Within the framework of the Ministry of Health Acupuncture Program, after Edirne Faculty of Medicine, Cerrahpaşa Faculty of Medicine, he gives lectures in Yeditepe University Acupuncture Education Certificate Program. He still continues his profession as a freelance dentist in the SOEDENTAL clinic he founded with the dentist Şükran Engin.

He started to deal with photography as a hobby during his secondary and high school years. Since 1975, besides the competitions and group exhibitions he participated in, his photographs have been published in various local and foreign magazines. He opened personal photography exhibitions in 2005 and 2011. He has been producing dental and medical illustrations since 1990 under the "Institute of Medical Illustrators" line. In 1992, he prepared the graphic design and dental illustrations of the automation program, which entered the dentistry sector under the name "Dr.Organizer.Diş". The Dental Illustrations he prepared have been used in different domestic and foreign computer programs since 1992.

During his faculty years, he became interested in medical and dental photography due to professional needs. He conducted research on the use of analog and then digital photographic equipment in dental photography more functionally and its control with computer programs. He has published articles on dental photography and a book called "Dental Photography". He works on medical and dental photography professionally and continues to share his knowledge on this subject in publications, courses and seminars so that international dental photography standards can be established in our country.

RECEP TAYYİP ERDOĞAN ÜNİVERSİTESİ

SÖZLÜ SUNUMLAR
ORAL PRESENTATIONS

TELEFON
+90 464 222 00 00
+90 464 222 00 01

WEB
http://udhk2023.erdogan.edu.tr
udhk2023@erdogan.edu.tr

ADRES
Ramada Plaza By Wyndham
RİZE

SS-1 Submandibular bezde görülen sialolith ve cerrahi tedavisi: Bir olgu sunumu

Zeynep Gümrükçü, İsmail Burak Halat

Recep Tayyip Erdoğan Üniversitesi, Diş Hekimliği Fakültesi, Ağız, Diş ve Çene Cerrahisi Ana Bilim Dalı, Rize, Türkiye

Giriş ve Amaç: Sialolithiasis olarak da adlandırılan tükürük bezi taşları, tükürük bezlerinde oluşan kalsiyum ve fosfat içeren mineral birikintileridir. Sialolith, major tükürük kanallarında veya bez içerisinde taş oluşumuyla karaterize bir durumdur. Sialolitiazis anatomik ve fizyolojik özellikleri nedeniyle en sık submandibular bezde ortaya çıkar. Bazı durumlarda, sialolitler tükürük bezi kanallarını tıkayarak iltihaplanmaya, sialadenit olarak adlandırılan üst üste binen bakteriyel enfeksiyona veya nadir durumlarda apse oluşumuna sebep olurlar. Teşhisinde intraoral inceleme, okluzal ve panaromik radyografiler, ultrasonografi, bilgisayarlı tomografi, manyetik rezonans görüntüleme taraması ve sialografi kullanılır.
Olgu Sunumu: Sistemik olarak sağlıklı ve akondroplazi mevcut olan 65 yaşındaki erkek hasta sağ submandibular bölgede tekrarlayan şişlik ve ağız kuruluğu şikayeti ile kliniğimize başvurdu. Alınan anamnezde uzun süreli antibiyotik kullanımı olduğu öğrenildi. Klinik muayenede ekstraoral şişlik, intraoral olarak ağız tabanı sağ yarımında palpasyonda ağrı ve şişlik gözlendi. Radyolojik inceleme ile sialolithin lokalizasyonu belirlendi. Yapılan tetkiklerin ardından sialolith, submandibular bez ile birlikte genel anestezi altında eksize edildi.
Sonuç: Sialolith teşhisi için dikkatli anamnez ile beraber klinik ve radyolojik değerlendirmenin önemi büyüktür. Akut enfeksiyon mevcudiyetinde sialolith anında uzaklaştırılabilecek bile olsa ilk basamak tedavisi olarak antibiyoterapi önerilir. Devam eden süreçte cerrahi girişim gereklidir. Semptomlara sebep olan submandibular bezdeki sialolithler en iyi bezin eksizyonu ile tedavi edilir. Bezin çıkarılması sonrası oluşabilecek komplikasyonlar skar oluşumu, fasiyal sinir parestezisi ve lingual paresteziyi içerir.
Anahtar Kelimeler: Sialolith, submandibular bez, submandibulektomi

OP-1 Sialolith in the submandibular gland and its surgical treatment: A case report

Zeynep Gümrükçü, İsmail Burak Halat

Recep Tayyip Erdogan University Faculty of Dentistry, Department of Oral and Maxillofacial Surgery, Rize, Turkey

Introduction and Aim: Salivary gland stones, also called sialolithiasis, are calcium and phosphate-containing mineral deposits that form in the salivary glands. Sialolithiasis occurs most frequently in the submandibular gland due to its anatomical and physiological features. İntraoral examination, occlusal radiography and ortopantomography (OPG), ultrasonography (USG),computed tomography(CBCT),magnetic resonance(MRI) imaging and sialography are used for its diagnosis. Their treatment depends on the localization and size of the sialolith. Small size sialoliths are treated conservatively, while large sizes require surgical procedures.
Case Report: A 65-year-old male patient who was systemically healthy and had achondroplasia was admitted to our clinic with complaints of recurrent swelling in the right submandibular region and xerostomia. In the anamnesis, it was learned that he had used antibiotics for a long time. Clinical examination revealed extraoral swelling, intraoral pain and swelling on palpation of the right half of the mouth floor. The localization of sialolith was determined by OPG and USG. After examinations, the sialolith was excised with submandibular gland under general anesthesia. Symptoms observed to be disappeared in the post-operative rutin controls.
Conclusions: Careful anamnesis, clinical and radiological evaluation are important for diagnosis of sialolith. Antibiotherapy is recommended as the first-line treatment in acute infection, even if the sialolith can be removed immediately. Surgical intervention is recured in the ongoing process. Big sialoliths in the submandibular gland causing symptoms are best treated with excision of gland. Complications that may occur after gland removal such as scarring, facial nerve, and lingual paresthesia.
Keywords: Sialolith, submandibular gland, submandibulectomy

SS-2 Sigara içen ve içmeyen bireylerin dişlerinde ağır metal birikimi ile periodontal hastalık arasındaki ilişkinin değerlendirilmesi

Meltem Zihni Korkmaz, Meltem Başaran Acar, Müjde Çilkuş

Recep Tayyip Erdoğan Üniversitesi, Diş Hekimliği Fakültesi, Periodontoloji Ana Bilim Dalı, Rize, Türkiye

Giriş ve Amaç: Ağır metaller hava, su, yiyecek gibi yollarla vücutta birikimlere sebep olarak yaşamı tehdit etmektedir. Sigara da buna neden olan önemli faktörlerden biridir. Sigaranın periodontal hastalık üzerine olumsuz etkilerini gösteren çok sayıda çalışma mevcut olmasına rağmen sigaranın periodontal sağlık üzerine zararlı etkilerini gösteren mekanizma net değildir. Çalışmamızın temel amacı dişler üzerinde biriken ağır metallerin, sigaranın hastalık oluşturma potansiyeli ile ilişkisinin olup olmadığını ortaya çıkarmaktır.
Yöntem: Çalışmamıza 43'ü kadın, 37'si erkek olmak üzere toplam 80 birey dahil edildi. Bireyler her grupta 20 örnek olacak şekilde 4 gruba ayrıldı. Hastaların PI, GI, SCD, SK ve KAS değerleri belirlendi. Ağır metal değerlerini ölçmek için hastaların çekim endikasyonu konulan dişleri toplandı. ICP-OES cihazı ile dişlerde biriken Cd, Pb, Ni, Cr, Al, Fe miktarları ölçüldü. İstatistiksel analiz için Kolmogorov-Smirnov, Student T, Mann Whitney U, One way ANOVA, Kruskall Wallis, Ki-Kare, Pearson ve Spearman testleri kullanıldı.
Bulgular: Sigara Cd, Ni, Cr, Pb gibi ağır metallerin dişte tutulumunu arttırmaktadır. Pb hem sigara içen hem periodontitis olan gruplarda kontrol grubuna oranla yüksekti. Al değerleri diş yüzeyinde ölçülemeyecek seviyede düşüktü. Demir değerleri sigara içmeyen sağlıklı grupta yüksek bulundu. Krom ve demir kadınlarda kadmiyum ise erkeklerde daha yüksek bulundu. Kurşunla Pİ, Gİ, SK, SCD arasında ve nikel ile de Pİ arasında pozitif yönde korelasyon bulundu.
Sonuç: Sigara diş yapısında periodonsiyuma toksik etkisi olabilecek bazı ağır metallerin birikimini arttırmaktadır. Bu nedenle periodonsiyumun rejeneratif ve reperatif potansiyelini etkilemesi olasıdır.
Anahtar Kelimeler: Ağır metal, ıcp-oes, periodontitis, sigara

OP-2 Evaluation of the relationship between tooth heavy metal deposition and periodontal disease in smokers and nonsmokers

Meltem Zihni Korkmaz, Meltem Başaran Acar, Müjde Çilkuş

Recep Tayyip Erdogan University, Faculty of Dentistry, Department of Periodontology, Rize, Turkey

Introduction and Aim: Heavy metals threaten life by accumulating in the body via sources as water, air and foods. Smoking is one of the important factors that causes this problem. Although there are many studies showing the negative effects of smoking on periodontal disease, the mechanism showing the harmful effects of smoking on periodontal health is not clear. The main aim of our study is to discover whether heavy metal deposition on the tooth surface is related to the disease-causing potential of smoking.
Methods: Total of 80 individuals consist of 43 women and 37 men were included in this study. Individuals were divided into 4 groups with 20 samples in each group. Plaque index, gingival index, pocket depth, bleeding on probing and clinical attachment level were recorded clinically. The teeth indicated for extraction were collected. Cd, Pb, Ni, Cr, Al, and Fe depositions on teeth were measured by ICP-OES device. Kolmogorov-Smirnov, Student T, Mann Whitney U, One way ANOVA, Kruskal Wallis, Ki-Kare, Pearson, and Spearman tests were performed for the statistical analysis.
Results: Smoking increases the accumulation of heavy metals such as Cd, Ni, Cr, and Pb. The Pb level was higher in both the smoking group and the periodontitis group, compared with the control group. Al levels were below the measurable detection limit on the tooth surface. Fe levels were found high in the non-smoking healthy group. Cr and Fe levels were found higher in women while Cd level was higher in men. Positive correlations were found between Pb and plaque index, gingival index, pocket depth and bleeding on probing; and also between Ni and plaque index.
Conclusions: Smoking increases the deposition of some heavy metals that may have toxic effects on the periodontium. Therefore it is possible that smoking affects the regenerative and reparative potential of the periodontium.
Keywords: Heavy metal, ıcp-oes, periodontitis, smoking

SS-3 Covid-19 geçirmiş hastalarda anksiyete ve parafonksiyonel alışkanlıkların temporomandibular eklem üzerine etkisinin değerlendirilmesi

Andaç Doğan, Nazife Begüm Karan

Recep Tayyip Erdoğan Üniversitesi, Diş Hekimliği Fakültesi, Ağız, Diş ve Çene Cerrahisi Ana Bilim Dalı, Rize, Türkiye

Giriş ve Amaç: Temporomandibular eklem düzensizlikleri (TMD) toplumda sık izlenen ve insanların yaşam koşullarını etkileyebilen kompleks bir tablodur. 2020 Ocak ayında Covid-19 (CV-19) pandemiye sebep olmakla birlikte küresel anlamda halk sağlığı yönünden oldukça ciddi ve önem teşkil eden bir hastalık haline gelmiştir. Bu çalışmada; TMD belirlemek için geçerli olan DC/TMD skalası kullanılarak, hastaların sistemik durumlarının (ASA 1 – ASA 2) ve CV-19' un anksiyete ve parafonksiyonel alışkanlıklar üzerindeki etkisinin TMD'ye etkisinin incelenmesi amaçlanmıştır.
Yöntem: Çalışmamız kliniğimize TMD ile başvuran 100 hasta üzerinden yürütülmüştür. Çalışmaya katılan hastalar; CV-19 geçiren (çalışma grubu) ve geçirmeyen (kontrol grubu) hastalar olmak üzere iki gruba, daha sonra bu iki grup sistemik hastalıklarına göre, ASA 1 ve ASA 2 hastalar olmak üzere ikişer alt gruplara ayrıldı. Gruplar arası farklılıklar; literatürde geçerli olan DC/TMD skalasında yer alan; TMD Ağrı Anketi, Hasta Sağlık Anketi-9 (PHQ-9), Genel Anksiyete Bozukluğu-7 (GAD-7) ve Ağız Alışkanlıkları Kontrol Listesi (OBC) kullanılarak değerlendirilmiştir. Bu çalışmadaki istatistiksel analizler IBM SPSS Statistics 26 paket programı ile yapılmıştır.
Bulgular: TMD Ağrı Anketi puanlarının ortalaması ve standart sapması göz önüne alındığında sıralamanın N1(normal ASA1), C1(covid geçirmiş ASA1), C2 (covid geçirmiş ASA2) ve N2 (normal ASA2) olduğu görülmektedir. PHQ-9 puanlarının ortalaması ve standart sapmasına bakıldığı zaman sıralamanın C2, C1, N2 ve N1 olduğu görülmektedir. GAD-7 puanlarının ortalaması ve standart sapması ele alındığında sıralama C2, N2,C1 ve N1 şeklindedir. OBC puanlarının ortalaması ve standart sapması karşılaştırıldığında sıralama N1, C2, N2 ve C1 şeklindedir.
Sonuç: Uygulanan Tek Yönlü Varyans Analizi (ANOVA) sonucunda çalışma grupları arasında TMD Ağrı Anketi, PHQ-9, GAD-7 ve OBC puanları bakımından istatistiksel olarak anlamlı olarak farklı bulunmamaktadır. Ancak TMD Ağrı, PHQ-9, GAD-7, OBC anketlerinde en yüksek birinci ve ikinci değerlerde hastaların CV-19 geçirmeleriyle doğru orantılı olarak artış görülmektedir.
Anahtar Kelimeler: Temporomandibular eklem düzensizlikleri, Covid-19, anksiyete, ASA

OP-3 Evaluation of the effect of anxiety and parafunctional habits on the temporomandibular joint in patients with Covid-19

Andaç Doğan, Nazife Begüm Karan

Recep Tayyip Erdogan University, Faculty of Dentistry, Department of Oral and Maxillofacial Surgery, Rize, Turkey

Introduction and Aim: Temporomandibular joint disorders (TMD) is a complex picture that is frequently observed in society and can affect people's living conditions. Although Covid-19 (CV-19) caused a pandemic in January 2020, it has become a very serious and important disease in terms of public health globally. In this study; By using the DC/TMD scale, which is valid to determine TMD, it is aimed to examine the effects of the systemic status of the patients (ASA 1 - ASA 2), the effect of CV-19 on anxiety and parafunctional habits on TMD.
Methods: Our study was carried out on 100 patients who applied to our clinic with TMD. Patients participating in the study; Patients who had CV-19 (study group) and patients who did not (control group) were divided into two groups, then these two groups were divided into two subgroups as ASA 1 and ASA 2 patients according to their systemic diseases. Differences between groups; in the DC/TMD scale valid in the literature; It was evaluated using the TMD Pain Questionnaire, the Patient Health Questionnaire-9 (PHQ-9), the General Anxiety Disorder-7 (GAD-7) and the Oral Habits Checklist (OBC). Statistical analyzes in this study were made with the IBM SPSS Statistics 26 package program.
Results: Considering the mean and standard deviation of the TMD Pain Questionnaire scores, it is seen that the ranking is N1 (normal ASA1), C1 (covid-experienced ASA1), C2 (covid-experienced ASA2) and N2 (normal ASA2). When the mean and standard deviation of the PHQ-9 scores are examined, it is seen that the ranking is C2, C1, N2 and N1. Considering the mean and standard deviation of the GAD-7 scores, the ranking is C2, N2, C1 and N1. When the mean and standard deviation of OBC scores are compared, the ranking is N1, C2, N2, and C1.
Conclusions: As a result of the One-Way Analysis of Variance (ANOVA), there was no statistically significant difference between the study groups in terms of TMD Pain Questionnaire, PHQ-9, GAD-7 and OBC scores. However, in the TMD Pain, PHQ-9, GAD-7, OBC questionnaires, the first and second highest values increase in direct proportion to the CV-19 exposure of the patients.
Keywords: Temporomandibular joint disorders (TMD), Covid-19, anxiety, ASA

SS-4 Mandibulada periferal osteoma: Bir olgu sunumu

Aynur Korkmaz, Mehmet Özgür Özemre, Nazan Koçak Topbaş

Mersin Üniversitesi, Diş Hekimliği Fakültesi, Ağız Diş Çene Radyolojisi Ana Bilim Dalı, Mersin, Türkiye

Giriş ve Amaç: Osteoma, santral, periferal veya iskelet sistemi dışında soliter ya da multipl kitleler halinde nadir görülen asemtomatik lezyonlardır. Teşhis klinik ve radyolojik özellikler göz önüne alınarak ortaya koyulabilmektedir. Paranazal sinüs, dış kulak yolu, orbita duvarı, temporal kemik gibi kraniyofasiyal kemiklerde sıklıkla görülmesine rağmen mandibulada nadiren görülmektedir. Mandibular osteoma yerine ve büyüklüğüne göre fasiyal asimetri ve maloklüzyon gibi semptomlara neden olabilmektedir. Bu olgu sunumunun amacı genç erişkin mandibular periferal osteoma hastasının klinik ve radyolojik bulgularını sunmaktır.
Olgu Sunumu: Bu olgu sunumunda, yaklaşık 6 yıldır var olan, giderek büyüyen sağ alt çenesindeki sert kitle şikayeti nedeniyle kliniğimize başvuran, periferal mandibular osteoma'lı 26 yaşındaki erkek hasta sunulmaktadır. Hastanın tıbbi öyküsünde Wilson hastalığı olduğu öğrenildi. Ekstraoral muayenede kitle, mandibula sağ korpusta posterior-inferior lokalizasyonda, palpasyonda kemik sertliğinde, mandibulaya fikse ve yüzde asimetriye neden olan ağrısız şişlik olarak tespit edilmiştir. Periferal yerleşimli, kompakt karakterdeki lezyon, büyük boyutlara ulaşmasına rağmen hastada kitle varlığı dışında semptom oluşturmamıştır. Hastanın travma öyküsünün olmadığı ve sağ alt çenedeki şişliğin öncesinde ikinci azı dişinden (47) kaynaklanan apse olduğu ardından ilgili dişe kanal tedavisi uygulandığı öğrenildi.
Sonuç: Literatürde çalışmalarda, osteojenik hücrelerin enfeksiyon, travma, genetik değişiklikler gibi faktörle uyarılmasının, osteoma gelişimine yol açabileceği rapor edilmiştir. Ayrıca, osteomaların mandibulada daha sık görülmesinin nedeni, genellikle kas tendonlarının insersiyo bölgelerine yakın olması ve etiyolojisinde kas gerginliği gibi travmatik faktörlerin daha ön planda olabileceği kabul edilmektedir. Osteomalara yaklaşımın basarılı olmasında, dental etiyolojik faktörlerin erken tespiti ve diş hekimleri tarafından yapılan ayrıntılı muayene ve anamnezin rolü büyüktür. Erken tanı ve tedavi, hastaların genel sağlık durumlarına katkıda bulunan ve yaşam kalitesini artıran önemli bir parametredir.
Anahtar Kelimeler: Ekzostoz, mandibula, periferal osteoma

OP-4 Peripheral osteoma in the mandible: A case report

Aynur Korkmaz, Mehmet Özgür Özemre, Nazan Koçak Topbaş

Mersin University, Faculty of Dentistry, Department of Oral and Maxillofacial Radiology, Mersin, Turkey

Introduction and Aim: Osteomas are rare asymtomatic lesions in the form of solitary or multiple masses that are central, peripheral or outside the skeletal system. Diagnosis can be made by considering clinical and radiological features. Although it is frequently seen in craniofacial bones such as paranasal sinus, external auditory canal, orbital wall, temporal bone, it is rarely seen in the mandible. Mandibular osteoma may cause symptoms such as facial asymmetry or malocclusion, depending on its location and size. The aim of this case report is to present the clinical and radiological findings of a young adult mandibular peripheral osteoma patient.

Case Report: In this case report, we present a 26-year-old male patient with peripheral mandibular osteoma, who applied to our clinic with the complaint of a hard mass in his right mandible, which has been present for about 6 years. The patient's medical history revealed that he had Wilson's disease. In the extraoral examination, the mass was detected as painless swelling in the right corpus of the mandible in the posterior-inferior localization, bone stiffness on palpation, fixed to the mandible and causing facial asymmetry. The peripherally located, compact lesion did not cause any symptoms except the presence of a mass, although it reached large dimensions. It was learned that the patient did not have a history of trauma and that the swelling in the right lower jaw was preceded by an abscess originating from the second molar (47), and then root canal treatment was applied to the related tooth.

Conclusions: It has been reported in the literature that stimulation of osteogenic cells by factors such as infection, trauma, and genetic changes may lead to the development of osteoma. In addition, it is accepted that the reason why osteomas are more common in the mandible is that the muscle tendons are close to the insertion sites and that traumatic factors such as muscle tension may be more prominent in its etiology. Early detection of dental etiological factors and detailed examination and anamnesis by dentists play a major role in the success of the approach to osteomas. Early diagnosis and treatment is an important parameter that contributes to the general health status of patients and increases their life quality.

Keywords: Exostosis, mandible, peripheral osteoma

SS-5 Lokalize juvenil spongiotik gingival hiperplazi hakkında mini literatür derlemesi

Alper Çamgöz, Merve Candan

Eskişehir Osmangazi Üniversitesi, Diş Hekimliği Fakültesi, Pedodonti Ana Bilim Dalı, Eskişehir, Türkiye

Giriş ve Amaç: Lokalize jüvenil spongiotik dişeti hiperplazisi (LJSDH), yakın zamanda tanımlanan farklı klinikopatolojik özelliklere sahip patogenezi ve etyolojisi bilinmeyen patolojik antitedir. Nadir görülen bir lezyon olarak kabul edilir. Genellikle 18 yaşından küçük hastaları, özellikle yaşamın ilk 5 yılında veya ikinci on yılında etkiler. Cinsiyet ayrımı gözetmez.

Olgu Sunumu: Klinik olarak, parlak kırmızı renkli, papiller veya granüler yüzeye sahip, maksimum boyutu 0,2-1 cm olan, genellikle labial maksiller dişeti üzerindeki soliter dişeti kitlesi olarak kendini gösterir. Kitle ağrısızdır, ancak kanama eğilimi vardır. LJSDH tanımı gereği lokalize bir lezyon olmasına rağmen, literatürde klinik olarak LJSDH ile uyumlu birden fazla lezyonla başvuran hastalar da bildirilmiştir. Lezyonun lokalizasyonu ve hastaların etkilenme yaşı ile birlikte klinik özellikler göz önünde bulundurulduğunda; pubertal gingivitis, plazma hücreli gingivitis, pyojenik granülom, otoimmun hastalıkların etkilediği lineer diş eti eritemi ve squamoz papillomadan ayırt edilmelidir. Hastalığın farklı klinikopatolojik özelliklere sahip olması nedeniyle tanısında histolojik bulgular önemlidir. Dolayısıyla biyopsi sonra histolojik inceleme zorunludur. Son zamanlarda, bazı yazarlar LJSDH'yi, bağlantı epitelinin muhtemelen süt dişlerinin dökülmesinden sonra diş etinde tutulan bu artık dokudan geldiği, odontojenik kökenli bir antite olarak önermiştir .

Sonuç: Hala randomize klinik deneylerle desteklenmiş bir tedavi kılavuzu bulunmayan bu hastalığın görüldüğü yaş aralığı dikkate alındığında, bu oral lezyonların klinik & histolojik özelliklerinin ve hastalığın ayırıcı tanısının özellikle çocuk diş hekimleri tarafından tanınması önemlidir.

Anahtar Kelimeler: Gingivitis, gingival hiperplazi, periodontal hastalık

OP-5 A mini literature review on localized juvenile spongiotic gingival hyperplasia

Alper Çamgöz, Merve Candan

Eskişehir Osmangazi University, Faculty of Dentistry, Department of Pedodontics, Eskişehir, Turkey

Introduction and Aim: Localized juvenile spongiotic gingival hyperplasia (LJSGH) is a recently described pathologic entity of unknown pathogenesis and etiology with distinct clinicopathologic features. It is considered a rare lesion. It usually affects patients younger than 18 years of age, especially in the first 5 years or second decade of life. There is no gender discrimination.

Case Report: Clinically, it manifests as a solitary gingival mass with a bright red color, papillary or granular surface, with a maximum size of 0.2-1 cm, usually on the labial maxillary gingiva. The mass is painless, but has a tendency to bleed. Although LJSGH is a localized lesion by definition, patients presenting with multiple lesions clinically compatible with LJSGH have also been reported in the literature. Considering the localization of the lesion, the age of the patients affected and the clinical features, it should be differentiated from pubertal gingivitis, plasma cell gingivitis, pyogenic granuloma, linear gingival erythema affected by autoimmune diseases and squamous papilloma. Since the disease has different clinicopathologic features, histologic findings are important in the diagnosis. Histologic examination after biopsy is therefore mandatory. Recently, some authors have proposed LJSGH as an entity of odontogenic origin, where the connecting epithelium probably comes from this residual tissue retained in the gingiva after the loss of deciduous teeth.

Conclusions: Considering the age range in which this disease occurs, for which there are still no treatment guidelines supported by randomized clinical trials, it is important that the clinical & histological features of these oral lesions and the differential diagnosis of the disease are recognized, especially by pediatric dentists.

Keywords: Gingivitis, gingival hyperplasia, periodontal disease

SS-6 Greft maddelerine mekanik stabilite sağlamak amacıyla üretilmiş heterolog Tip I ve Tip III kollajen içeren jelin kemik iyileşmesi üzerine olan etkisinin ratlar üzerinde deneysel olarak incelenmesi

Kamile Dilek Seçkin[1], Gelengül Urvasızoğlu[2], Ertunç Dayı[2]

[1] *İstanbul Bayrampaşa Topçular Ağız ve Diş Sağlığı Merkezi, İstanbul, Türkiye*
[2] *Atatürk Üniversitesi, Diş Hekimliği Fakültesi, Ağız, Diş ve Çene Cerrahisi Ana Bilim Dalı, Erzurum, Türkiye*

Giriş ve Amaç: Bu çalışmanın amacı, greft maddelerine mekanik stabilite sağlamak için sunulmuş eksojen tip I ve III kollajen içeren jel materyalinin, kemik iyileşmesi ve oksidan-antioksidan dengesi üzerine olan etkisi ve toksisitesini değerlendirmektir.
Yöntem: Sunulan çalışmada 36 adet erkek winstar albino cinsi rat kontrol ve deney olmak üzere iki ve kendi içlerinde de rasgele olacak şekilde 3 gruba ayrıldı (n=6). Deneklerde 5 mm'lik unilateral kalvaryal defektler oluşturuldu. Kontrol grubundaki defektler ksenogreft ile, deney grubundakiler ise ksenogreft ile karıştırılan eksojen tip I ve III kollajen içeren jel materyaliyle dolduruldu. Denekler 2, 4 ve 8. haftalarda sakrifiye edilerek histopatalojik (hemotoksilen-eozin, masson-trikrom, congo red) immünohistokimyasal ve biyokimyasal olarak incelendi.
Bulgular: Histopatalojik incelemelerde, granülasyon dokusu ve anjiogenezis gelişimi erken dönemde deney grubunda, ilerleyen dönemlerde ise kontrol grubunda daha fazla gözlemlenmiştir ($p<0.05$). Kontrol grubunda fibröz doku, deney grubunda ise osteoblastik aktivite ve örgü-lamaller kemik oluşumu daha yüksek bulunmuştur ($p<0.05$). İmmünohistokimyasal incelemelerde BMP-2 ekspresyonu deney grubunda daha yüksekken ($p<0.05$), TGF-β1 ve IL-6 ekspresyonu, erken dönemde deney grubunda, ilerleyen dönemlerde ise kontrol grubunda daha fazla bulunmuştur ($p<0.05$). Biyokimyasal incelemelerde AST ve ALT erken dönemde deney grubunda daha fazlayken ($p<0.05$) ilerleyen dönemlerde fark saptanmamıştır ($p>0.05$). Kalsiyum ve fosfor değerleri deney grubunda daha yüksek bulunmuştur($p<0.05$). Malondialdehit (MDA) ve Glutatyon(GSH) seviyeleri arasında ise gruplar arasında fark saptanamamıştır ($p>0.05$).
Sonuç: Eksojen tip I ve III kollajen içeren jelin, kemik rejenerasyonu ve remodelasyonunun hızlanmasında ve gelişmesinde görev yaptığı, rejenerasyonu olumlu yönde etkileyen BMP-2, TGF-β1 ve IL-6'nın ekspresyonlarında artış sağladığı ve oksidan-antioksidan dengesini bozmayan, manipülasyonu kolaylaştıran bir materyal olduğu sonucuna varılmıştır.
Anahtar Kelimeler: Kemik İyileşmesi, Tip I kollajen, Tip III kollajen

OP-6 Experimental investigation of the effect of heterologous Type I and Type III collagen containing gel produced to provide mechanical stability to graft materials on bone healing process on rats

Kamile Dilek Seçkin[1], Gelengül Urvasızoğlu[2], Ertunç Dayı[2]

[1] *İstanbul Bayrampaşa Topçular Oral and Dental Health Center, İstanbul, Turkey*
[2] *Atatürk University, Faculty of Dentistry, Department of Oral and Maxillofacial Surgery, Erzurum, Turkey*

Introduction and Aim: In this study, it was aimed to investigate the effect to the gel, which includes tip I and tip III collagen substance and produced for providing mechanical stability of graft materials, on toxicity, bone healing and oxidant- antioxidant effect.
Methods: In this study, 36 male winstar albino rats were divided into two main groups as experiment and control, and these groups were randomly divided into 3 subgroups (n = 6). 5 mm calvarial defects were created unilaterally in the subjects. The defects in the control group were filled with xenograft and those in the experimental group were filled with gel material containing exogenous type I and III collagen mixed with xenograft. The subjects were sacrificed at 2nd, 4th and 8th weeks and examined histopathologically (hemotoxylin-eosin, masson-trichrome, congo red) immunohistochemically and biochemically.
Results: In histopathological examinations, the development of granulation tissue and angiogenesis was significantly higher in the early period in experimental group and in the following periods in control group ($p < 0.05$). Fibrous tissue formation was significant in control group, osteoblastic activity and mesh-lamellar bone formation were higher in experimental group ($p < 0.05$). Immunohistochemical analyses showed that BMP-2 expression was higher in experimental group ($p < 0.05$), while TGF-β and IL-6 expressions were higher in experimental group in the early period. These expressions were significant in control group in the following periods ($p < 0.05$). It was observed in the biochemical examinations that ALT and AST levels were higher in experimental group in the early period ($p < 0.05$) while, no difference was detected on these markers in the following periods ($p > 0.05$). Calcium and phosphorus assessment were higher in experimental group ($p < 0.05$). There was no difference between MDA and GSH levels between the groups ($p > 0.05$).
Conclusions: It was determined that the gel containing exogenous type I and III collagen was involved in the acceleration and development of bone regeneration and remodeling. It was also found that this gel provided an increase in the expressions of BMP-2, TGF-β and IL-6, which affect bone regeneration positively. On the other hand, it was concluded that this material has beneficial effects which are nondisruptive on oxidant-antioxidant balance and facilitating the manipulation.
Keywords: Bone Healing, Type I Collagen, Type III Collagen

SS-7 Ratlarda deneysel olarak oluşturulan kemik defektlerinde iyileşme üzerine obezite ve leptinin etkisi

Berkay Aşkın[1], Gelengül Urvasızoğlu[2]

[1] *Efeler Özel Ağız ve Diş Sağlığı Merkezi, Aydın, Türkiye*
[2] *Atatürk Üniversitesi, Diş Hekimliği Fakültesi Ağız, Diş ve Çene Cerrahisi Ana Bilim Dalı, Erzurum, Türkiye*

Giriş ve Amaç: Deneysel olarak gerçekleştirdiğimiz bu çalışmanın amacı, leptinin ve obezitenin kemik iyileşmesi üzerine etkilerini, rat kalvaryalarında oluşturulan kritik kemik defekti modeli ile değerlendirmektir.
Yöntem: Çalışmamızda 3 ve 12 haftalık olmak üzere Spraque Dawley cinsi 40 adet erkek rat kullanıldı. 3 haftalık ratlar, obez diyet uygulama (ODU), obez diyet kontrol (ODK) ve 12 haftalık ratlar normal diyet uygulama (NDU), normal diyet kontrol (NDK) olarak 2 eşit gruba rastgele ayrıldı. 8 hafta boyunca yüksek yağlı diyet(YYD) uygulanarak obezite gruplarının beden kitle indekslerinde (BKİ) artış sağlandı. Cerrahi işlem esnasında deneklere %2'lik Ksilazin (10 mg/kg) (Xylazinbio, Bioveta, Çek Cumhuriyeti) ve %10'luk Ketamin HCl (50 mg/kg) (Ketalar®, Pfizer, New York, ABD) anestezisi uygulandı ve kalvarya üzerinde 5 mm'lik defektler oluşturuldu. Dört gün boyunca kontrol gruplarına 0.5 ml serum fizyolojik, uygulama gruplarına ise 60 µg/kg leptin intraperitonal olarak verildi. Ameliyattan sonra, kemik oluşumunu 14 gün beklendi ve histolojik değerlendirmeyi yapmak için ratlar %100 CO_2 ile sakrifiye edildi.
Bulgular: Yeni kemik oluşum yüzeylerinde osteoblast ve osteoklast aktivitesi incelendi. Osteoblast aktivitesinin en az NDK ve ODK gruplarında olduğu görülürken, NDU grubunda artmaya başladığı, ODU grubunda ise en üst düzeyde olduğu belirlendi ($p<0.05$). Osteoklast aktivitesi açısından istatiksel olarak anlamlı bir fark görülmedi ($p>0.05$). Fibröz doku kalınlığı ve yeni damar oluşumunun en az NDK ve ODK gruplarında olduğu görülürken, NDU grubunda artmaya başladığı, ODU grubunda ise en ileri düzeyde olduğu belirlendi ($p <0.05$).
Sonuç: Çalışmamızdan elde ettiğimiz bulgulara göre leptin uygulamasının erken dönem kemik iyileşmesi üzerine olumlu etkisi olduğu ancak obezitenin tek başına kemik iyileşmesini etkilemediği görülmüştür.
Anahtar Kelimeler: Kemik iyileşmesi, leptin, obezite

OP-7 The effect of obesity and leptin on healing of the experımental bone defects in rats

Berkay Aşkın[1], Gelengül Urvasızoğlu[2]

[1] *Efeler Private Oral and Dental Health Center, Aydın, Turkey*
[2] *Atatürk University, Faculty of Dentistry, Department of Oral and Maxillofacial Surgery, Erzurum, Turkey*

Introduction and Aim: The aim of this experimental study was to evaluate the effects of leptin and obesity on bone healing with critical bone defect model in rat calvaria.
Methods: In our study, 40 Sprague Dawley male rats, 3 and 12 weeks old were used. 3 weeks old rats were randomly divided into 2 equal groups within themselves as obese diet application (ODA), obese diet control (ODC) and 12 weeks old rats were divided into 2 equal groups as normal diet application (NDA), normal diet control (NDC). The body mass indexes of obesity groups were increased by applying high-fat diet for 8 weeks. During the surgical procedure, subjects were anesthetized with 2% Xylazine (10 mg / kg) (Xylazinbio, Bioveta, Czech Republic) and 10% Ketamine HCl (50 mg / kg) (Ketalar®, Pfizer, New York, USA) and defects were created 5 mm on calvaria. For 4 days, 0.5 ml saline were administered intraperitoneally to the control groups and 60 µg / kg leptin were administered intraperitoneally to the application groups. After the surgery, we waited the bone formation for 14 days and the rats were sacrificed with 100% CO_2 in order to perform histological evaluation.
Results: Osteoblast and osteoclast activity were investigated on new bone formation surfaces. Osteoblast activity was found to be the least in the NDC and ODC groups, however, it was observed that it started to increase in the NDA group and the highest in the ODA group ($p < 0.05$). There was no statistically significant difference in terms of osteoclast activity ($p > 0.05$). Fibrous tissue thickness and new vessel formation were found to be the least in the NDC and ODC groups, however, it was determined that the NDA group started to increase and that it was the most advanced level in the ODA group ($p < 0.05$).
Conclusions: According to the results of our study, leptin administration had a positive effect on bone healing at early stage, but only obesity did not affect bone healing.
Keywords: Bone healing, leptin, obesity,

SS-8 Langerhans Hücreli Histiositozis: Olgu sunumu

Sümeyye Demir, Zeynep Turanlı Tosun, Binali Çakır

Atatürk Üniversitesi, Diş Hekimliği Fakültesi, Ağız, Diş ve Çene Radyolojisi Ana Bilim Dalı, Erzurum, Türkiye

Giriş ve Amaç: Langerhans Hücreli Histiyositozis (LHH), bağışıklık sistemine ait olan histiyositlerin anormal şekilde proliferasyonu sonucu çeşitli dokularda birikip hasar oluşturmasıyla sonuçlanan nadir görülen bir hastalıktır. Nedeni tam olarak bilinmemektedir. Tek bir lezyon şeklinde görülebileceği gibi yaygın bir tutulum da sergileyebilir. Kemik, deri, akciğerler ve kemik iliği en sık etkilenen organlardır. Çenelerde kemik lezyonları yaygın olarak görülebileceği gibi klinik bulgular generalize veya agresif periodontitisle karıştırılabilmektedir. Çalışmamızın amacı nadir görülen LHH vakasına ait klinik ve radyolojik bulguları sunmaktır.
Olgu Sunumu: Bu çalışmamızda rutin dental muayeneleri için kliniğe başvuran hastada klinik ve radyolojik inceleme sonucu LHH ön tanısı düşünülmüştür.
Sonuç: Klinik ve radyolojik muayene sistemik hastalık tanısının konulmasında önemli bir yere sahiptir. Muayeneleri ve ileri tetkikleri yapılarak LHH tanısı konmuş hastanın klinik seyri takip edilmelidir.
Anahtar Kelimeler: Langerhans Hücreli Histiyositozis, Histiyositozis X, erişkin başlangıç, radyolojik bulgular

OP-8 Langerhans Cell Histiocytosis: A case report

Sümeyye Demir, Zeynep Turanlı Tosun, Binali Çakır

Atatürk University, Faculty of Dentistry, Department of Oral, Dental and Maxillofacial Radiology, Erzurum, Turkey

Introduction and Aim: Langerhans Cell Histiocytosis (LCH) is a rare disease that results in abnormal proliferation of histiocytes belonging to the immune system, resulting in accumulation and damage in various tissues. The reason is not known exactly. It can be seen as a single lesion or it can exhibit widespread involvement. Bone, skin, lungs, and bone marrow are the organs most commonly affected. Bone lesions in the jaws may be common, and clinical findings may be confused with generalized or aggressive periodontitis. The aim of our study is to present the clinical and radiological findings of a rare case of LCH.
Case Report: In this study, a preliminary diagnosis of LCH was considered as a result of clinical and radiological examination of the patient who applied to the clinic for routine dental examinations.
Conclusions: Clinical and radiological examination has an important place in the diagnosis of systemic disease. The clinical course of the patient diagnosed with LCH should be followed up by performing examinations and further examinations.
Keywords: Langerhans Cell Histiocytosis, Histiocytosis X, adult onset, radiological findings

SS-9 Atrofik çenelerde subperiosteal implant: Bir olgu sunumu

Emre Balaban, Andaç Doğan, Mert Karabağ, Dilara Sevinç, Şamil Esad Güven, Oğuzhan Akbaş

Recep Tayyip Erdoğan Üniversitesi, Diş Hekimliği Fakültesi, Ağız Diş ve Çene Cerrahisi Ana Bilim Dalı, Rize, Türkiye

Giriş ve Amaç: Subperiostal implant, mukoza altında ve kemiğin üzerinde konumlanan metal çerçeve ve abutmentlerden oluşur. Atrofik çenelerde zigomatik implantlar, kısa implantlar gibi seçeneklere alternatif olarak uygulanabilecek bir tedavi seçeneğidir. Dokuyla uyumlu titanyum alaşımlarından yapılmıştır. Çiğneme kuvvetleri, kök şeklindeki implantlara kıyasla kemik kütlesi yerine geniş kemik yüzey alanına aktarılıp dağılmaktadır. Bilgisayar destekli yazılım ve bilgisayar destekli üretim (CAD/ CAM) tekniği ve konik ışınlı bilgisayarlı tomografi (KIBT) sayesinde subperiostal implantlar kişiye özel hazırlanır. Bu sayede subperiosteal implantın daha iyi mekanik özelliklere sahip olması amaçlanmıştır. Tek randevuda implant yerleştirilip protetik tedavi uygulanabilmesi osteointegrasyon sürecinin olmaması fonksiyon ve estetiği sağlanan hastaların memnuniyetini arttırmaktadır. Ancak yüksek maliyet, enfeksiyon riski ve kişiye özel üretilmesi yaygın olarak kullanılmasını engellemektedir.
Olgu Sunumu: Sistemik olarak sağlıklı 57 yaşındaki hasta sabit protez isteğiyle kliniğimize başvurdu. Yapılan intraoral ve radyolojik görüntüleme sonucunda mandibular sol posterior ve anterior bölgede kemik hacminin konvansiyonel dental implantlar için yetersiz olduğu tespit edildi. Hasta greftleme gibi ileri cerrahileri kabul etmediğinden dolayı subperiosteal implant endikasyonu konuldu. Ardından alınan DVT ve modeller üzerinde rehberler ve subperiosteal implantlar kişiye özel olarak hazırlandı. Hasta genel anestezi altında rehber aracılığıyla uyumsuz undercutlar frezle düzeltildi. Sonrasında tam uyum halinde subperiosteal implant yerleştirildi. Subperiosteal implantın bukkal ve lingualinde bulunan vida yuvalarından mikrovidalarla sabitlendi.
Sonuç: Subperiosteal implant ileri düzeyde kemik kaybı olan, ileri cerrahi uygulama istemeyen hastalar için çene kemiklerinde kısa implant ve zigomatik implantlara alternatif olarak kullanılabilir. Hastalar kısa süre içinde implant ve protezinin kullanabilmektedir. Hasta konforu açısından başarılı bir seçenektir.
Anahtar Kelimeler: Subperiosteal implant, atrofik, mandibula

OP-9 Subperiosteal implant in atrophic jaws: A case report

Emre Balaban, Andaç Doğan, Mert Karabağ, Dilara Sevinç, Şamil Esad Güven, Oğuzhan Akbaş

Recep Tayyip Erdoğan University, Faculty of Dentistry, Department of Maxillofacial Surgery, Rize, Turkey

Introduction and Aim: Subperiosteal implant consists of a metal frame and abutments positioned under the mucosa and above the bone. It is a treatment option that can be applied as alternative to options such as zygomatic and short implants in atrophic jaws. Made of tissue-compatible titanium alloys. Chewing forces are distributed over large bone surface area rather than bone mass compared to root-shaped implants. Subperiosteal implants are custom-made using computer-aided software and computer-aided manufacturing(CAD/CAM) technique and cone beam computed tomography(CBCT). In this way, it is aimed that the subperiosteal implant has better mechanical properties. Apply prosthetic treatment in a single appointment, lack of osteointegration process, increases satisfaction of patients with partial function and aesthetics. However, high cost and risk of infection prevent its widespread use.

Case Report: Systemically healthy 57 years old patient applied to our clinic with request of fixed prosthesis. As result of intraoral and radiological imaging, it was determined that bone volume in the mandibular left posterior and anterior region was insufficient for conventional dental implants. Subperiosteal implant was indicated because patient didn't accept advanced surgeries such as grafting. Then, guides and subperiosteal implants were prepared individually on CBCT and models taken. Under general anesthesia, the patient was corrected with a guide and mismatched undercuts with a drill. Afterwards, subperiosteal implant was placed in full compliance. It was fixed with microscrews through screw slots in the buccal and lingual of the subperiosteal implant.

Conclusions: Subperiosteal implant can be used as alternative to short implants and zygomatic implants in jawbones for patients with advanced bone loss who don't want advanced surgery. Patients can use their implant and prosthesis in short time. It is successful option in terms of patient comfort.

Keywords: Subperiosteal implant, atrophic, mandible

SS-10 Asemptomatik apikal periodontitise sahip daimi maksiller keser dişin rejeneratif endodontik tedavisi

Oğuzhan Ünal, Meltem Sümbüllü

Atatürk Üniversitesi, Diş Hekimliği Fakültesi, Endodonti Ana Bilim Dalı, Erzurum, Türkiye

Giriş ve Amaç: Bu vaka raporunda, asemptomatik apikal periodontitise ve apikal rezorpsiyona sahip daimi maksiller keser dişin doğal iskele biyomateryali kullanılarak yapılan rejeneratif endodontik tedavisi (RET) anlatılmaktadır.
Olgu Sunumu: Kliniğimize #11 no.lu dişinde hafif ağrı ve renklenme şikayetiyle başvuran hastadan alınan anamnez sonucu hiçbir sistemik hastalığı olmadığı öğrenildi. Klinik muayenesinde perküsyon ve palpasyona karşı duyarlıydı. Soğuk testine karşı negatif yanıt alındı. Radyografik muayenesinde hafif düzeyde apikal rezorpsiyon ve periapikal lezyon gözlendi. Dişe asemptomatik apikal periodontitis tanısı kondu ve rejeneratif endodontik tedavi uygulamaya karar verildi. İlk seans rubber dam izolasyonu altında giriş kavitesi açıldı ve çalışma boyu tespit edildi. Diş önce 20 ml sodyum hipoklorit (%1,5 NaOCl) ardından 10 ml Serum fizyolojik ile irrige edildi. Sonrasında kök kanalına kalsiyum hidroksit yerleştirildi. Kavite geçici olarak cam iyonomer siman ile restore edildi ve 4 hafta sonrasına randevu verildi. İkinci seans geçici restorasyon uzaklaştırıldı ve 20 ml %17 EDTA ardından 10 ml serum fizyolojik ile bol irrigasyon yapıldı. Bir miktar taşkın enstrümantasyon ile periapikal bölgeden kanal içine kanama sağlandı. Hastanın kanından CGF elde edildi ve kanala kondanse edildi. Kanal ağzına 3 mm kalınlıkta MTA yerleştirildi. Cam iyonomer siman ve kompozit ile restorasyon tamamlandı.
Bulgular: 1 aylık takipte diş klinik olarak asemptomatik ve radyografik olarak iyi bir periapikal doku iyileşmesine sahip olduğu gözlendi.
Sonuç: Bu olgu raporuyla, asemptomatik apikal periodontitis tedavisinde rejeneratif endodontik tedavinin başarılı olduğu gösterildi. Günümüzde kullanılan diş tedavilerine alternatif olarak geliştirilen rejeneratif pulpa tedavilerinin yaygın olarak kullanılabilmesi için daha fazla ve daha uzun süreli çalışmalara ihtiyaç duyulmaktadır.
Anahtar Kelimeler: Rejenerasyon, periodontitis, daimi diş

OP-10 Regenerative endodontic treatment of permanent maxillary central incisor with symptomatic apical periodontitis

Oğuzhan Ünal, Meltem Sümbüllü

Atatürk University, Faculty of Dentistry, Department of Endodontics, Erzurum, Turkey

Introduction and Aim: The aim of this case report is to present the successful regenerative treatment of a permanent maxillary incisor with asymptomatic apical periodontitis and external root resorption using scaffold biomaterial.
Case Report: The patient who had no systemic disease. applied to our clinic with the complaint of mild pain and discoloration in tooth #11. Clinical examination showed that the tooth was tender to percussion and palpation. There was a negative response to the cold test. Radiographic examination revealed apical resorption and periapical lesion. The tooth was diagnosed with asymptomatic apical periodontitis and it was decided to apply regenerative endodontic treatment. In the first visit, the access cavity was opened under rubber dam isolation and the working length was determined. The tooth was first irrigated with 20 ml of sodium hypochlorite (1.5% NaOCl) and then with 10 ml of saline solution. Calcium hydroxide was then placed in the root canal. The cavity was temporarily restored with glass ionomer cement. In the second appointment, the temporary restoration was removed, and the root canals were irrigated with EDTA (%17) and saline solution. Apical bleeding was induced with an endodontic file. Blood taken from the patient was centrifuged to obtain CGF and the it was placed into the root canal. 3 mm cervical barrier was provided in the coronal third of the canal with MTA. Restoration was completed with glass ionomer cement and composite.
Results: At 1 month follow-up, the tooth was clinically asymptomatic and radiographically had good periapical tissue healing.
Conclusions: With this case report, regenerative endodontic treatment was shown to be successful in the treatment of external apical root resorption. More studies are needed for the use of regenerative pulp treatments, which are developed as an alternative to current dental treatments.
Keywords: Regeneration, periodontitis, permanent tooth

SS-11 Farklı tekniklerle hazırlanan metal alt yapıların dental porselenler ile bağlanma dayanımlarının değerlendirilmesi

Şeyma Yıldız[1], Zeynep Yeşil[1,2], Bahriye Bahar Tüfekçi[1]

[1]*Recep Tayyip Erdoğan Üniversitesi, Diş Hekimliği Fakültesi, Protetik Diş Tedavisi Ana Bilim Dalı, Rize, Türkiye*
[2]*Atatürk Üniversitesi, Diş Hekimliği Fakültesi, Protetik Diş Tedavisi Ana Bilim Dalı, Erzurum, Türkiye*

Giriş ve Amaç: Bu çalışmanın amacı, döküm, frezeleme, direkt metal lazer sinterleme (DMLS) ve seçici lazer ergitme (SLM) teknikleriyle üretilen metal alt yapıların üç farklı porselen ile olan bağlanma dayanımlarının değerlendirilmesidir.
Yöntem: Bağlanma dayanımlarının değerlendirilmesi amacıyla ISO standartlarına göre döküm, frezeleme, DMLS ve SLM teknikleri ile toplam 240 adet Co-Cr esaslı metal alt yapı hazırlandıktan sonra üç farklı üst yapı porseleni uygulandı. Örneklerin yarısına (120 örnek) termal yaşlandırma işlemi uygulandıktan sonra tüm örneklere üç nokta eğme testi uygulandı. Elde edilen veriler varyans analizi ve Tukey çoklu karşılaştırma testleri ile istatistiksel (SPSS Inc. Chicago, IL, ABD) olarak değerlendirildi.
Bulgular: Döküm tekniğiyle hazırlanan metal alt yapıların porselen ile bağlanma dayanımlarının en fazla olduğu, alt yapı üretim teknikleri arasında istatistiksel olarak anlamlı bir fark bulunduğu görüldü ($p<0.001$). Vita VMK Master ve G-Ceram MF porselen ile hazırlanan örneklerin bağlanma dayanımlarının istatistiksel olarak farklı olmadığı ($p>0.05$), Vita VM 13 porselen ile hazırlanan örneklerin ise anlamlı ($p<0.001$) şekilde daha düşük bağlanma dayanım değerleri gösterdiği saptandı. Tüm örneklerin bağlanma dayanım değerlerinin termal yaşlandırma işleminden olumsuz etkilendiği ($p<0.001$) belirlendi.
Sonuç: Çalışmanın sonucunda; en iyi bağlanma dayanım değerleri yaşlandırma işlemi uygulanmayan örneklerde döküm/Vita VMK Master grubunda, yaşlandırma işlemi uygulanan örneklerde ise döküm/G-Ceram MF grubunda elde edildi.
Anahtar Kelimeler: Alt yapı hazırlama teknikleri, bağlanma dayanımı, porselen, yaşlandırma işlemi

OP-11 Evaluation of bond strengths of metal frameworks prepared by different techniques with dental porcelains

Şeyma Yıldız[1], Zeynep Yeşil[1,2], Bahriye Bahar Tüfekçi[1]

[1]*Recep Tayyip Erdoğan University, Faculty of Dentistry, Department of Prosthodontics, Rize, Turkey*
[2]*Atatürk University, Faculty of Dentistry, Department of Prosthodontics, Erzurum, Turkey*

Introduction and Aim: The aim of this study was to evaluate the bond strength of metal frameworks produced by casting, milling, direct metal laser sintering (DMLS), selective laser melting (SLM) techniques with three porcelain.
Methods: In order to evaluate the bond strength, a total of 240 Co-Cr based metal frameworks were produced by casting, milling, DMLS and SLM techniques according to ISO standards and then three different superstructure porcelains were built on the prepared specimens. Thermal aging was applied to half of the specimens (120 specimens). The three point bending test was applied to evaluate bond strengths of all specimens. All data were evaluated by variance analysis and Tukey multiple comparison test ($p<0.05$).
Results: It was seen that metal frameworks prepared by casting technique had the highest bond strength with porcelain, and there was a statistically highly significant difference between framework production techniques ($p<0.001$). It was determined that the bond strengths of the specimens prepared by Vita VMK Master and G-Ceram MF porcelain were not statistically different ($p>0.05$), while the specimens prepared by Vita VM 13 porcelain showed significantly lower bonding values ($p<0.001$). It was determined that the bond strength values of all specimens were negatively affected by thermal aging ($p<0.001$).
Conclusions: As a result of the study; the best bond strength values were obtained in the casting/Vita VMK Master group in the non-aging specimens and in the casting/G-Ceram MF group in the aged samples.
Keywords: Framework preparation techniques, bond strength, porcelain, aging process

SS-12 Bir Türk popülasyonunda mental foramen ve aksesuar mental foramenlerin konik ışınlı bilgisayarlı tomografi ile üç boyutlu değerlendirilmesi

Dilek Çoban, Zerrin Ünal Erzurumlu, Elif Sadık, Yasin Yaşa

Ordu Üniversitesi, Diş Hekimliği Fakültesi, Ağız, Diş ve Çene Radyolojisi Ana Bilim Dalı, Ordu, Türkiye

Giriş ve Amaç: Bir grup Türk popülasyonunda konik ışınlı bilgisayarlı tomografi (KIBT) görüntülerini değerlendirerek mental foramen (MF) ve varyasyonları hakkında anatomik veri sağlamaktır.
Yöntem: Bu çalışmada Kasım 2021 ile Şubat 2022 tarihleri arasında elde edilen, 301 hastanın (162 kadın, 139 erkek) KIBT görüntüleri değerlendirildi. Hastalar yaşlarına göre 4 grupta incelendi (Grup 1: 15-30 yaş, Grup 2: 31-45 yaş, Grup 3: 46-55 yaş, Grup 4: 56 yaş ve üstü). MF'nin dişlere göre konumu, vertikal (MFV) ve horizontal (MFH) boyutları; MF'nin mandibular orta hatta (MF-MO), ramusun posterior sınırına (MF-MP), mandibula alt sınırına (MF-MA) ve üst sınırına (MF-MÜ) olan mesafeleri; aksesuar mental foramenin (AMF) varlığı; varsa AMF'nin MF'ye göre konumu ve AMF'nin MF'ye olan mesafesi (MF-AMF) sağ ve sol taraf için ayrı ayrı kaydedildi. Cinsiyet ve yaş ile ilişkileri değerlendirildi.
Bulgular: Sağ ve sol tarafta MF en sık ikinci premoların apikali hizasında görüldü (sırasıyla %45,4 ve %52,1). MFV, MFH, MF-MO, MF-MP ve MF-MA her iki tarafta ve her bir parametre için $p<0.001$ olmak üzere erkeklerde kadınlara göre anlamlı derecede yüksekti. Yaş grupları arasında sağ tarafta MF-MÜ ve MF-MA, sol tarafta MF-MÜ için anlamlı fark bulundu (sırasıyla, $p<0,001$, $p<0,05$, $p<0,001$). AMF 301 hastanın 39 (%13)'unda toplam 42 tane görüldü. Tespit edilen AMF'ler MF'ye göre sıklıkla posteroinferior yerleşimliydi (%35,5). Ortalama MF-AMF 7,83 mm idi.
Sonuç: Bu çalışmanın bulguları MF anatomisi ve varyasyonları hakkında literatüre katkı sağlamaktadır. Bu da cerrahi, endodontik ve periodontal prosedürler sırasında nörovasküler demetlerin yaralanmasını önlemek ve etkili sinir blokajları gerçekleştirmek açısından önemlidir.
Anahtar Kelimeler: Aksesuar, anatomik varyasyon, konik ışınlı bilgisayarlı tomografi, mental foramen

OP-12 Three-dimensional evaluation of mental foramen and accessory mental foramen using cone beam computed tomography in a Turkish population

Dilek Çoban, Zerrin Ünal Erzurumlu, Elif Sadık, Yasin Yaşa

Ordu University, Faculty of Dentistry, Department of Dentomaxillofacial Radiology, Ordu, Turkey

Introduction and Aim: To provide anatomical data about the mental foramen (MF) and variations by evaluating cone beam computed tomography (CBCT) images in a group of Turkish population.

Methods: In this study, CBCT images of 301 patients (162 women, 139 men) obtained between November 2021 and February 2022 were evaluated. Patients were analyzed in 4 groups according to age (Group 1: 15-30 years, Group 2: 31-45 years, Group 3: 46-55 years, Group 4: 56 years and older). The position of the MF relative to the teeth, vertical (MFV) and horizontal (MFH) dimensions; the distances of the MF to the mandibular midline (MF-MM), ramus posterior border (MF-MP), lower border (MF-ML) and upper border (MF-MU); the presence of an accessory mental foramen (AMF); and if any, the position of the AMF relative to the MF and the distance of the AMF to the MF (MF-AMF) were recorded separately for the right and left sides. Associations with gender and age were evaluated.

Results: On the right and left sides, MF was most commonly seen at the apical level of the second premolars (45.4% and 52.1%, respectively). MFV, MFH, MF-MM, MF-MP and MF-ML were significantly higher in males than in females, $p<0.001$ on both sides and for each parameter. There was a significant difference between the age groups for MF-MU and MF-ML on the right side, MF-MU on the left side ($p<0.001$, $p<0.05$, $p<0.001$ respectively). A total of 42 AMFs were seen in 39 (13%) of 301 patients. AMFs were frequently located posteroinferior to the MFs (35.5%). The mean MF-AMF was 7.83 mm.

Conclusions: The findings of this study contribute to the literature on MF anatomy and variations. This is important to prevent injury to neurovascular bundles and to perform effective nerve blocks during surgical, endodontic and periodontal procedures.

Keywords: Accessory, anatomical variation, cone beam computed tomography, mental foramen

SS-13 Farklı porselen inley restorasyonların kenar sızıntılarının in vitro olarak incelenmesi

Zeynep Yeşil[1,2], Emel Arslan[3]

[1] *Atatürk Üniversitesi Diş Hekimliği Fakültesi Protetik Diş Tedavisi Ana Bilim Dalı, Erzurum, Türkiye*
[2] *Recep Tayyip Erdoğan Üniversitesi Diş Hekimliği Fakültesi Protetik Diş Tedavisi Ana Bilim Dalı, Rize, Türkiye*
[3] *Bolu Abant İzzet Baysal Üniversitesi Diş Hekimliği Fakültesi Protetik Diş Tedavisi Ana Bilim Dalı, Bolu, Türkiye*

Giriş ve Amaç: Bu çalışma, farklı materyallerden hazırlanan porselen inley restorasyonların kenar sızıntılarının *in vitro* olarak incelenmesi ve mikro sızıntı ile kenar uyumunun karşılaştırılması amacıyla yapılmıştır.
Yöntem: 30 adet çekilmiş, çürüksüz ve restorasyonsuz 3. Molar dişlere Sınıf II (Mesio-okluzal) kavite preparasyonları yapıldıktan sonra her grupta eşit sayıda olacak (n=10) şekilde dişler rastgele olarak ayrılmış ve iki farklı (Celtra Duo, IPS E.max press) seramikten porselen inleyler hazırlanmış ve simante edilmiştir. Örneklerin Taramalı Elektron Mikroskobu (SEM) görüntüleri alınmıştır. Tüm dişlerin 1mm'lik kenar kısım dışındaki bölgelerine iki kat tırnak cilası sürülerek kapatılmıştır. Hazırlanan % 0.5 oranındaki bazik fuksin solüsyonunda dişler 24 saat süre ile bekletilmiş ve kenar sızıntısını değerlendirmek amacıyla oklüzo-gingival yönde longitudal kesitler alınmıştır. Görüntüler steromikroskopta x30 büyütmede kaydedildikten sonra alınan kesitlerin mikrosızıntı skorları belirlenmiştir.
Bulgular: Mikro sızıntı değerleri açısından oklüzal ve marjinal kısımlar arasında anlamlı fark ($p>.05$) gözlenmemiştir. Celtra Duo dan hazırlanan seramik inleylerin sızıntı değerlerinin, IPSe.max Press den hazırlananlardan daha düşük ($p<0.001$) olduğu saptanmıştır.
Sonuç: Celtra Duo dan hazırlanan seramik inley restorasyonlarda daha az marjinal aralık ve mikro sızıntı değerleri saptanmıştır.
Anahtar Kelimeler: İnley, porselen, kenar uyumu, mikrosızıntı

OP-13 An In vitro investigation of marginal leakage of different porcelain inlay restorations

Zeynep Yeşil[1,2], Emel Arslan[3]

[1] *Atatürk University, Faculty of Dentistry, Department of Prosthodontics, Erzurum, Turkey*
[2] *Recep Tayyip Erdoğan University, Faculty of Dentistry, Department of Prosthodontics, Rize, Turkey*
[3] *Bolu Abant İzzet Baysal University, Faculty of Dentistry, Department of Prosthodontics, Bolu, Turkey*

Introduction and Aim: This study was conducted to examine the marginal leakage of porcelain inlay restorations prepared from different materials in vitro and to compare micro leakage and marginal fit.
Methods: After Class II (Mesio-occlusal) cavity preparations were made on 30 extracted, caries-free and non-restorative 3rd molar teeth, the teeth were randomly separated (n=10) in an equal number in each group and two different (Celtra Duo, IPS E.max press) Porcelain inlays were prepared from ceramic and cemented. Scanning Electron Microscopy (SEM) images of the samples were taken. The parts of all teeth except the 1mm edge part were covered by applying two layers of nail polish. The teeth were kept in the prepared 0.5% basic fuchsin solution for 24 hours and longitudal sections were taken in the occluso-gingival direction to evaluate the marginal leakage. After the images were recorded at x30 magnification in the stereomicroscope, the microleakage scores of the sections were determined.
Results: No significant difference ($p>.05$) was observed between the occlusal and marginal parts in terms of microleakage values. It was determined that the leakage values of ceramic inlays prepared from Celtra Duo were lower ($p<0.001$) than those prepared from IPSe.max Press.
Conclusions: Less marginal gap and microleakage values were detected in ceramic inlay restorations prepared from Celtra Duo.
Keywords: Inlay, porcelain, marginal adaptation, microleakage

SS-14 Nazal septum deviasyonu maksiller sinüs pnömatizasyonunu nazal kavite yönünde etkiler mi?

Taha Emre Köse, Muhammed Enes Naralan, Dilara Nil Günaçar, Büşra Eryiğit

Recep Tayyip Erdoğan Üniversitesi, Diş Hekimliği Fakültesi, Ağız, Diş ve Çene Radyolojisi Ana Bilim Dalı, Rize, Türkiye

Giriş ve Amaç: Bu çalışmanın amacı; maksiller sinüsün anatomik varyasyonu olan palatal process pnömatizasyonu (PPP) ile nazal septum deviasyonu (NSD) formasyonları arasındaki olası ilişki varlığını değerlendirmektir.
Yöntem: Çeşitli endikasyonlardan dolayı 2022 yılında alınmış olan konik ışınlı bilgisayarlı tomografi (KIBT) görüntüleri retrospektif olarak taranmıştır. Maksiller sinüslere ait PPP değerlendirmesi Tip 1 (palatal proces pnömatizasyonu olmayan), Tip 2 (burun tabanının ½'sine kadar palatal kemik içerisinde pnömatizasyonu olan) ve Tip 3 (burun tabanının ½'sini aşan şekilde palatal kemik içerisinde pnömatizasyonu olan) olarak sınıflandırılmıştır. Koronal kesitte crista galli-maksiller kret arasındaki doğru ile crista galli-nazal septumdaki maksimum sapma arasındaki doğru çizildikten sonra bu iki doğru arasındaki nazoseptal açı ölçülmüştür. PPP varlığı (Tip 2 ve Tip 3) ile NSD şiddeti arasındaki istatistiksel ilişki verilerin non-parametrik olmasından dolayı Mann- Whitney U testi ve Spearman rho korelasyon testiyle $p<0.05$ anlamlı düzey kabul edilerek değerlendirilmiştir.
Bulgular: 160'ı erkek, 198'i kadın olan toplamda 358 hastaya ait KIBT görüntülerinde 716 maksiller sinüs ve nazal kavite değerlendirilmiştir. 234 sinüste PPP (Tip 2:205, Tip 3:29) tespit edilmiştir. Mann Whitney U testine göre PPP ve NSD şiddeti arasında anlamlı bir ilişki saptanmıştır ($p=0.00$). Bunun ardından yapılan Spearman rho korelasyon testi ile pozitif yönde zayıf anlamlı ilişki olduğu ($p=0.00$, $r=0.184$) bulunmuştur.
Sonuç: NSD varlığı olan hastaların maksiller sinüsü PPP açısından, ters bakış açısıyla da maksiller sinüs PPP'si olan hastaların nazal kavitesi NSD varlığı açısından değerlendirilmelidir.
Anahtar Kelimeler: Anatomi, konik ışınlı bilgisayarlı tomografi, maksiller sinüs, radyoloji

OP-14 Could nasal septum deviation affect pneumatization of the maxillary sinus into the nasal cavity?

Taha Emre Köse, Muhammed Enes Naralan, Dilara Nil Günaçar, Büşra Eryiğit

Recep Tayyip Erdoğan University, Faculty of Dentistry, Oral and Maxillofacial Radiology Department, Rize, Turkey

Introduction and Aim: To evaluate the possible relationship between palatal process pneumatization (PPP), which is an anatomical variation of the maxillary sinus, and nasal septum deviation (NSD).
Methods: Cone-beam computed tomography (CBCT) images taken in 2022 for various purposes were retrospectively scanned. PPP's of maxillary sinuses have been classified as Type 1 (non-pneumatization), Type 2 (PPP into the nasal floor, not more than 1/2 width of the nasal floor), and Type 3 (PPP into the nasal floor, more than 1/2 width of the nasal floor). After drawing the line between the crista galli-maxillary crest and the maximum deviation in the crista galli-nasal septum, the nasoseptal angle between these two lines was measured in the coronal slices. The statistical relationship between the presence of PPP (Type 2 and Type 3) and the severity of NSD was evaluated using Mann-Whitney U and Spearman rho correlation. ($p<0.05$)
Results: 716 maxillary sinuses and nasal cavities were evaluated in a total of 358 patients, 160 male and 198 female. PPP (Type 2:205, Type 3:29) was detected in 234 sinuses. A significant correlation was found between the severity of PPP and NSD according to the Mann-Whitney U test ($p=0.00$). After that, the Spearman rho correlation test was found to have a weakly positive correlation ($p=0.00$, $r=0.184$).
Conclusions: Patients with NSD should be evaluated the maxillary sinus in terms of PPP, and from the opposite point of view, patients with maxillary sinus PPP should be evaluated in terms of the presence of NSD from.
Keywords: Anatomy, cone beam computed tomography, maxillary sinus, radiology

SS-15 Farklı materyallerden hazırlanan monolitik kuronların marjinal uyum ve kırılma dayanımlarının incelenmesi

Cansu Ayser Alosman[1], Zeynep Yeşil[1,2]

[1] *Recep Tayyip Erdoğan Üniversitesi, Diş Hekimliği Fakültesi, Protetik Diş Tedavisi Ana Bilim Dalı, Rize, Türkiye*
[2] *Atatürk Üniversitesi, Diş Hekimliği Fakültesi, Protetik Diş Tedavisi Ana Bilim Dalı, Erzurum, Türkiye*

Giriş ve Amaç: Bu çalışma, üç farklı materyalden hazırlanan monolitik kuronların marjinal uyum ile kırılma dayanımlarına simantasyon ve yaşlandırma işlemlerinin etkisinin incelenmesi amacıyla yapıldı.
Yöntem: Çalışmada kullanılan kesilmiş üst birinci küçük azı dişini temsil eden metal güdük, 5 mm kuron boyu ve 6° taper açısında 1 mm chamfer basamak ile anatomik oklüzal yüzeyli olarak Computer Numerical Control (CNC) torna tezgahında hazırlandı. Metal güdükten geleneksel yöntemle alınan ölçülerden toplam 48 adet epoksi rezin güdük elde edildi. Hazırlanan epoksi rezin güdükler rastgele olarak üç gruba ayrıldı (n=16) ve numaralandı. Daha sonra farklı monolitik materyallerden (feldspatik porselen; VITABLOCS Mark II, lityum disilikat; IPS e.max CAD, zirkonya; Zolid FX) kuronlar üretildi. Hazırlanan kuronların simantasyon öncesi marjinal uyumları stereomikroskop kullanılarak değerlendirildi ve tüm kuronlar adeziv rezin siman ile simante edildi. Simantasyon işleminden sonra marjinal uyum ölçümleri tekrarlandı. Her gruptan örneklerin yarısı (n=8) 24 saat süre ile 37°C'de distile su içerisinde bekletildi. Kalan örneklere, 5°C ve 55°C su bulunan yaşlandırma cihazında 20 saniye bekletme süresi ile 5000 defa yaşlandırma işlemi uygulandı ve örneklerin marjinal uyumları tekrar değerlendirildi. Tüm örnekler çekme-sıkıştırma cihazında kırılma testine tabii tutuldu. Elde edilen veriler, megapascal (MPa) olarak kaydedildi. İstatiksel analiz için Jamovi 2.2.5 programı kullanıldı. Marjinal uyum tekrarlı ölçümler varyans analizi, kırılma dayanımı kovaryans analizi ile değerlendirildi.
Bulgular: Kullanılan materyal çeşidinin, simantasyon ve yaşlandırma işleminin marjinal uyum üzerinde etkisinin istatistiksel olarak anlamlı olduğu belirlendi. Yaşlandırma işleminin kırılma dayanımını feldspatik kuronlar hariç olumsuz olarak etkilediği saptandı.
Sonuç: Tüm materyallerin marjinal uyum ve kırılma dayanım değerlerinin klinik olarak kabul edilebilir sınırlar içerisinde olduğu sonucuna varıldı.
Anahtar Kelimeler: Monolitik materyaller, marjinal uyum, kırılma dayanımı, simantasyon işlemi, yaşlandırma işlemi.

OP-15 Investigation of the marginal fit and fracture strength of monolithic crowns made from different materials

Cansu Ayser Alosman[1], Zeynep Yeşil[1,2]

[1] *Recep Tayyip Erdoğan University, Faculty of Dentistry, Department of Prosthodontics, Rize, Turkey*
[2] *Atatürk University, Faculty of Dentistry, Department of Prosthodontics, Erzurum, Turkey*

Introduction and Aim: This study was carried out to examine the effects of cementation and aging on the marginal fit and fracture strength of monolithic crowns fabricated from three different materials.
Methods: The steel die representing the upper first premolar used in the study was prepared on a Computer Numerical Control (CNC) lathe with an anatomical occlusal surface with a 5 mm crown length and a 1 mm chamfer line at 6° taper angle. 48 epoxy resin dies were obtained from the impression taken from the stell die with the conventional impression method. The prepared epoxy resin dies were randomly divided into three groups (n=16) and numbered. Then crowns were fabricated from different monolithic materials (feldspatic porcelain; VITABLOCS Mark II, lithium disilicate; IPS e.max CAD, zirconia; Zolid FX). The marjinal fit of the prepared crowns was evaluated an using a stereomicroscope before cementation and all crowns were cemented with adhesive resin cement. After cementation, marginal fit measurements were repeated. Half of the samples (n=8) from each group were kept in distilled water at 37°C for 24 hours. The remaining specimens were aged 5000 times with a 20-second holding time in an aging device with 5°C and 55°C water, and the marginal adaptation of the samples was re-evaluated. All specimens were subjected to the fracture test in a tensile-compression device. The data obtained were recorded in megapascal (MPa). Jamovi 2.2.5 program was used for statistical analysis. Marginal fit was evaluated with repeated measures analysis of variance and fracture strength with analysis of covariance.
Results: It was determined that the effect of the type of material used, cementation and aging process on the marginal fit were statistically significant. It was determined that the aging process affected the fracture strength negatively, except for feldspatic crowns.
Conclusions: It was found that the marginal fit and fracture strength values of all materials tested were within clinically acceptable limits.
Keywords: Monolithic materials, aging process, cementation process, fracture strength, marginal fit

SS-16 Klinik ve radyolojik bulgularla Multiple Myeloma: İki olgu sunumu

Merve Daldal, Sümeyye Coşgun Baybars

Fırat Üniversitesi, Diş Hekimliği Fakültesi, Ağız, Diş ve Çene Radyolojisi, Elazığ, Türkiye

Giriş ve Amaç: Multiple Myeloma (MM), kemik iliği kaynaklı atipik plazma hücrelerinden kaynaklanan, çoğunlukla 40 yaş üstü erkeklerde görülen, malign bir hematolojik tümördür. Klinik olarak en sık kemik ağrısı görülürken, yorgunluk hissi, anemi, böbrek yetmezliği ve bakteriyal enfeksiyonlar izlenebilmektedir. MM hastalarının kemoterapi/radyoterapi görmesi, bifosfonat kullanması kemik metabolizmasında bozulmaya neden olmaktadır. Bu olgu raporunda MM teşhisi konmuş iki hastanın radyolojik ve klinik bulguları hakkında bilgi vermek amaçlanmaktadır.

Olgu Sunumu:

Olgu 1: 82 yaşında, hipertansiyonu olan erkek hasta, 34-35 nolu dişlerinin çekiminden sonra gelişen ağrı şikayetiyle kliniğimize başvurdu. Anemnezde 3 yıl önce MM teşhisi konulduğu, hastanın ayda bir bifosfonat kullandığı öğrenildi. İntraoral muayenede palpasyonda ağrılı, çekim soketinden purülan akıntının drene olduğu enfekte alan ile 36-46-47 nolu dişlerde lüksasyon izlendi. Konik ışınlı bilgisayarlı tomografi (KIBT) kesitlerinde sol mandibular ramusta multiple zımba deliği formunda osteolitik alanlar mevcuttu. Hasta çene lezyonları hakkında bilgilendirilip tedavi için ilgili bölümlere yönlendirildi.

Olgu 2: 72 yaşında tip 2 diyabet ve aortta stent varlığı olan erkek hasta, çenesindeki ağrı şikayetiyle kliniğimize başvurdu. Anemnezde MM teşhisi konulduğu, hastanın üç ayda bir bifosfonat kullandığı ve 1 yıl önce kemoterapi gördüğü öğrenildi. Ortopantomografi eşliğinde yapılan intraoral muayenede sol mandibula posterior ve maksilla anterior bölgelerinde zımba deliği şeklinde osteolitik alanların eşlik ettiği, palpasyonda ağrılı radyolüsent bölgeyle 16-17-42 nolu dişlerinde lüksasyon, diğer dişlerde ise atrizyon ve kırıklar tespit edildi. Hasta şikayetleri doğrultusunda gerekli tedaviler için ilgili bölümlere yönlendirildi.

Sonuç: Bulguların erken evrede belirti vermemesi ve hastaların ağrı, şişlik, çenelerde hassasiyet veya dişlerde lüksasyon şikayetleriyle diş hekimlerine başvuruda bulunmaları hastalığın tesadüfi teşhisini mümkün kılmaktadır. Hekimler rutin muayenelerde çenelerde görülebilecek, osteosklerotik sınırları belirgin olmayan radyolüsent lezyonları MM açısından değerlendirmeli, MM'un erken tanı, tedavi ve takibi sırasında çenelerde gelişebilecek patolojilere karşı klinik ve radyolojik açıdan dikkatli olmalıdır.

Anahtar Kelimeler: Multiple Myeloma, osteolitik, zımba deliği

OP-16 Multiple Myeloma with clinical and radiological findings: Two case reports

Merve Daldal, Sümeyye Coşgun Baybars

Fırat University, Faculty of Dentistry, Department of Oral and Maxillofacial Radiology, Elazığ, Turkey

Introduction and Aim: Multiple Myeloma (MM) is malignant hematological tumor originating from atypical plasma cells from bone marrow, mostly seen in men over 40 years. While clinically most common manifestation is bone pain; fatigue, anemia, kidney failure and bacterial infections can be observed. Chemotherapy/radiotherapy, bisphosphonates use in MM patients cause deterioration in bone metabolism. In this case report, it's aimed to give information about radiological and clinical findings of two patients diagnosed with MM.

Case Report:

Case 1: 82-year-old male patient with hypertension applied to our clinic with pain that developed after extraction of teeth 34-35. In anamnesis, it was learned that MM was diagnosed 3 years ago, patient have been using bisphosphonate once a month. In intraoral examination, infected area painful on palpation with purulent discharge draining from extraction socket, luxation in teeth 36-46-47 were observed. Cone-beam computed tomography (CBCT) sections showed osteolytic areas in form of multiple punch holes in left mandibular ramus. The patient was informed about lesions and referred to relevant departments for treatment.

Case 2: 72-year-old male patient with type 2 diabetes and aortic stent was applied to our clinic with pain in jaw. In anamnesis, it was learned that patient was diagnosed with MM, have been using bisphosphonate every three months, received chemotherapy 1 year ago. In intraoral examination with orthopantomography, osteolytic areas in form of punch holes in left posterior mandible and maxillary anterior regions, luxation in teeth 16-17-42 with painful radiolucent area on palpation, attrition and fractures in other teeth were detected. In line with patient's complaints, he was directed to relevant departments for necessary treatments.

Conclusions: The fact that findings don't cause symptoms in early stages and patients apply to dentists with complaints of pain, swelling, sensitivity in jaws or luxation in teeth makes incidental diagnosis possible. Physicians should evaluate radiolucent lesions with undefined osteosclerotic borders in jaws in routine examinations in terms of MM, should be clinically and radiologically careful against pathologies that may develop in jaws during early diagnosis, treatment and follow-up of MM.

Keywords: Multiple myeloma, osteolytic, punch hole

SS-17 Farklı seramikler ile hazırlanan endokuron restorasyonların bağlanma dayanımlarının incelenmesi

Müberra Güney[1], Zeynep Yeşil[1,2]

[1] *Recep Tayyip Erdoğan Üniversitesi, Diş Hekimliği Fakültesi, Protetik Diş Tedavisi Ana Bilim Dalı, Rize, Türkiye*
[2] *Atatürk Üniversitesi, Diş Hekimliği Fakültesi, Protetik Diş Tedavisi Ana Bilim Dalı, Erzurum, Türkiye*

Giriş ve Amaç: Bu çalışma, farklı seramikler ile hazırlanan endokuron restorasyonların bağlanma dayanımlarının incelenmesi amacıyla yapıldı.
Yöntem: Bu çalışmada 21 adet çekilmiş daimi alt molar diş kullanıldı. Dişlerin kök kanal tedavileri ve endokuron preparasyonları yapıldı. Bilgisayar Destekli Tasarım/ Bilgisayar Destekli Üretim (CAD/CAM) tekniği kullanılarak üç farklı materyalden (Cerasmart (GC, Tokyo, Japan), Upcera (UP-CAD, Guandong, China), CeltraDuo (Dentsply Sirona, Bensheim, Germany)) endokuron restorasyonlar hazırlandı. Endokuron restorasyonlar, rezin siman (Maxcem Elite) ile simante edildikten sonra her birinden bölgesel (apikal, orta ve koronal) olarak alınan 63 kesit rastgele olarak üç gruba (n = 7) ayrıldı. Örneklerin bağlanma dayanımları universal test cihazında push-out testi ile ölçüldü. Elde edilen veriler; gruplar arası karşılaştırmalar için iki yönlü varyans analizi ve Tukey çoklu karşılaştırma testi ile $p<0.05$ anlamlılık düzeyinde değerlendirildi.
Bulgular: Kullanılan materyalin ve kesit alınan bölgenin istatistiksel olarak anlamlı ($p<0.001$) olduğu belirlendi. Kesit alınan her bir bölgede lityum disilikat ile güçlendirilmiş cam seramik (Upcera) ile rezin nano ceramik (Cerasmart) materyalleri arasında anlamlı fark elde edilmezken ($p>0.05$), her iki materyalin Celtraduo'dan anlamlı bir şekilde daha fazla ($p<0.05$) bağlanma dayanımı gösterdiği saptandı.
Sonuç: Bağlanma dayanımı üzerine materyallerin içeriğinin etkili olduğu belirlendi.
Anahtar Kelimeler: Farklı seramikler, endokuron, bağlanma dayanımı

OP-17 Examination of bond strength of endocrown restorations prepared with different ceramics

Müberra Güney[1], Zeynep Yeşil[1,2]

[1] *Recep Tayyip Erdoğan University, Faculty of Dentistry, Department of Prosthodontics, Rize, Turkey*
[2] *Atatürk University, Faculty of Dentistry, Department of Prosthodontics, Erzurum, Turkey*

Introduction and Aim: This study was carried out for examining the bond strength of endocrown restorations prepared with different ceramics.
Methods: 21 extracted mandibular permanent molar teeth were used in this study. Root canal treatments and endocrown preparations of the teeth were performed. Endocrown restorations from three different materials Cerasmart (GC, Tokyo, Japan), Upcera (UP-CAD, Guandong, China), CeltraDuo (Dentsply Sirona, Bensheim, Germany) were prepared with using Computer Aided Design/ Computer Aided Manufacturing (CAD/CAM) technique. After the endocrown restorations were cemented with resin cement (Maxcem Elite Kerr), 63 sections were taken locally (apical, middle and coronal) and they were randomly divided into 3 groups (n=7). The bond strength of the specimens was measured with the push-out test on the universal test device. The data obtained were evaluated at $p<0.05$ significance level for the intergroup comparisons with two-way variance analysis and Tukey's multiple comparison test.
Results: It was determined that the material used and the sectioned area were statistically significant($p<0.001$). While there was no significant difference between lithium disilicate reinforced glass ceramic (Upcera) and resin nano-ceramic (Cerasmart) materials ($p>0.05$), it was found that both materials showed significantly more bonding strength than Celtraduo in easection taken.
Conclusions: It was determined that the content of the materials was effective on the bond strength.
Keywords: Different ceramics, endocrown, bond strength

SS-18 Büyük azı keser hipomineralizasyonu görülen 8-12 yaş çocuklarda dental anomali sıklığının değerlendirilmesi

Emre Aksoy[1], Emine Şen Tunç[2]

[1] *Özel Diş Kliniği, Ordu, Türkiye*
[2] *Ondokuz Mayıs Üniversitesi, Diş Hekimliği Fakültesi, Çocuk Diş Hekimliği Ana Bilim Dalı, Samsun, Türkiye*

Giriş ve Amaç: Bu araştırmanın amacı büyük azı keser hipomineralizasyonu görülen 8-12 yaş çocuklarda dental anomali sıklığını değerlendirmektir.
Yöntem: Çalışmaya 8-12 yaş aralığında toplam 800 çocuk dahil edildi. Çalışmaya dahil edilen Büyük Azı Keser Hipomineralizasyonu (BAKH) tanısı konulan 400 hasta çalışma grubunu; diş gelişimini bozabilecek sistemik hastalığı olmayan, dişlerinde herhangi bir mineralizasyon bozukluğu gözlenmeyen çalışma grubundaki hastalarla aynı yaş aralığındaki 400 çocuk hasta kontrol grubunu oluşturdu. Çalışma kapsamında tüm hastalar dental anomali varlığı açısından değerlendirildi. Ayrıca çalışma grubunda hastalık şiddetinin dental anomali sıklığı ile ilişkisi değerlendirildi. Verilerin istatistiksel olarak değerlendirilmesinde fisher exact test, Fisher's exact ki-kare testi ve Mann-Whitney U testi kullanıldı.
Bulgular: Çalışma grubunda dental anomali sıklığı %17,3 kontrol grubunda ise %7 olarak bulundu. En sık görülen dental anomali her iki grupta da hipodonti olarak bulundu. Her iki grup cinsiyet açısından karşılaştırıldığında BAKH'a sahip kızlarda ($p<0,001$) ve erkeklerde ($p<0,05$) dental anomali sıklığı istatiksel olarak anlamlı derecede yüksek olduğu gözlendi. Çalışma grubu BAKH şiddeti açısından karşılaştırıldığında şiddetli BAKH'a sahip hastalarda dental anomali sıklığı hafif BAKH'a sahip hastalara göre istatiksel olarak anlamlı derecede yüksek bulundu ($p<0,001$).
Sonuç: Bu çalışma BAKH'lı çocuklarda dental anomali sıklığının arttığını ve BAKH şiddetiyle dental anomali sıklığı açısından güçlü bir ilişki olduğunu ortaya çıkarmıştır.
Anahtar Kelimeler: Büyük azı keser hipomineralizasyonu, çocuk diş hekimliği, dental anomaliler, hipodonti

OP-18 Evaluation of dental anomaly prevalence in children 8–12 years old with molar incisor hypomineralization

Emre Aksoy[1], Emine Şen Tunç[2]

[1] *Private Dental Clinic, Ordu, Turkey*
[2] *Ondokuz Mayıs University, Faculty of Dentistry, Department of Pediatric Dentistry, Samsun, Türkiye*

Introduction and Aim: Molar incisor hypomineralization (MIH) is defined by its unusual clinical presentation. This clinical condition is frequently associated with other dental anomalies in many patients. The aetiology of MIH can explain this, and potential risk factors are similar to dental anomalies.
Methods: The study comprised 800 children aged 8 to 12. The study included 400 pediatric patients with a diagnosis of molar incisor hypomineralization (MIH); the control group included 400 pediatric patients in the same age range as the study group who did not have any systemic disease that could impair tooth development and did not have any mineralization disorder in their teeth. All patients were examined for the presence of dental anomalies in this study. In addition, the study group's relationship between MIH severity and the frequency of dental anomalies was examined. The data were analyzed using a Chi-square test, Fisher's exact test, and Mann-Whitney U test.
Results: The frequency of dental anomalies in the study group was 17.3%, and the frequency in the control group was 7%. The most common dental anomaly was hypodontia in both groups. When both groups were compared in terms of gender, it was observed that the frequency of dental anomalies was statistically significantly higher in the female with MIH ($p<0.001$) than in the male with MIH ($p<0.05$). When the study group was compared in terms of MIH severity, the frequency of dental anomalies in patients with severe MIH was found to be statistically significantly higher than in patients with mild MIH ($p<0.001$).
Conclusions: According to this study, the frequency of dental anomalies increased in children with MIH. There was a high correlation between the severity of MIH and the frequency of dental anomalies.
Keywords: Pedodontics, dental anomalies, hypodontia, molar incisor hypomineralization

SS-19 CAD/CAM sistemi ile üretilen monolitik kuronların kırılma dayanımlarının karşılaştırılması

Hilal Ok Bostan[1], İpek Çağlar[1], Zeynep Yeşil [1,2]

[1] Recep Tayyip Erdoğan Üniversitesi, Diş Hekimliği Fakültesi, Protetik Diş Tedavisi Ana Bilim Dalı, Rize, Türkiye
[2] Atatürk Üniversitesi, Diş Hekimliği Fakültesi, Protetik Diş Tedavisi Ana Bilim Dalı, Erzurum, Türkiye

Giriş ve Amaç: Bu çalışmanın amacı; sabit protetik rehabilitasyonlarda kullanılan monolitik yapıdaki restorasyonların kırılma dayanımlarının karşılaştırılmasıdır.
Yöntem: Fantom model üzerindeki 11 numaralı diş, kenar bitimi 1 mm genişliğinde supragingival chamfer basamak olacak şekilde hazırlandı. İnsizal preparasyon derinliği 2 mm, aksiyel preparasyon derinliği 1.5 mm, daralma açısı (taper açısı) 10^0 olacak şekilde kuron preparasyonu yapıldı. İlave tip silikon ölçü malzemesi ile tüm arkın ölçüsü alınarak elde edilen alçı day model üzerinden 30 adet epoksi rezin güdük üretildi. Güdükler rastgele olarak üç farklı gruba ayrıldı. Grup 1; monolitik zirkonyum (Amann girbach AG, Koblach, Avusturya), grup 2; lityum disilikat cam seramik (IPS E-max CAD Ivoclar Vivadent, Liechtenstein, Avusturya), grup 3; lösit cam seramik (IPS Empress CAD Ivoclar Vivadent, Liechtenstein, Avusturya) kuronlar üretilerek self adeziv rezin siman ile (Panavia SA Cement Universal, Kuraray, Tokyo, Japonya) ile üretici talimatları doğrultusunda simante edildi. Simante edilen güdüklere termal yaşlandırma işlemi uygulandı. Yaşlandırma sonrası, kırılma dayanımı testi universal test cihazı (Instron Universal test cihazı- Instron Corp, Amerika) ile yapıldı. Yük, kırılma meydana gelene kadar örneklerin insizal kısımlarına 1 mm/dk çapraz kafa hızında uygulandı. Elde edilen verilerin değerlendirilmesi için tek yönlü ANOVA testi ve Tukey's Post Hoc testi (çoklu karşılaştırma testi) kullanıldı. Sonuçlar $p<0.05$ anlamlılık düzeyinde değerlendirildi.
Bulgular: Elde edilen bulgulara göre Grup 1 örneklere ait kırılma dayanım değerleri diğer gruplara göre anlamlı şekilde yüksek bulundu ($p<0.05$).
Sonuç: Üretilen tüm monolitik kuronların kırılma dayanımlarının kabul edilen klinik sınır değerler içinde olduğu tespit edildi.
Anahtar Kelimeler: CAD/CAM, kırılma dayanımı, monolitik kuron, sabit protezler

OP-19 Comparison of fracture strength of monolithic crowns produced with CAD/CAM system

Hilal Ok Bostan[1], İpek Çağlar[1], Zeynep Yeşil[1,2]

[1] *Recep Tayyip Erdoğan University, Faculty of Dentistry, Department of Prosthodontics, Rize, Turkey*
[2] *Atatürk University, Faculty of Dentistry, Department of Prosthodontics, Erzurum, Turkey*

Introduction and Aim: The aim of this study is to compare the fracture strength of monolithic restorations that used in the fixed prosthetic rehabilitation.
Methods: On the phantom model, tooth number 11 was prepared supragingival with 1 mm chamfer finish. The crown was prepared with an incisal preparation depth of 2 mm, an axial preparation depth of 1.5 mm, and a taper angle of 10^0. Thirty epoxy resin dies were produced on the model which was obtained by taking impression with additional type silicone. The epoxy resin dies were randomly divided into three different groups. Group 1; monolithic zirconium (Amann girbach AG, Koblach, Austria), group 2; lithium disilicate glass ceramic (IPS E-max CAD Ivoclar Vivadent, Liechtenstein, Austria), group 3; leucite glass ceramic (IPS Empress CAD Ivoclar Vivadent, Liechtenstein, Austria) crowns were produced and cemented with self-adhesive resin cement (Panavia SA Cement Universal, Kuraray, Tokyo, Japan). Flexural strength test of the epoxy resin dies was performed with universal testing machine (Instron Universal test device- Instron Corp, USA) after thermal aging process. The load was applied at a crosshead speed of 1 mm/min on the incisal parts of the specimens until fracture occurred. One-way ANOVA test and Tukey's Post Hoc test (multiple comparison test) were used to compare the fracture strength of the groups. The results were evaluated at the $p<0.05$ significance level.
Results: According to the data, Group 1 showed statistically significant higher flexural strength values than the other groups ($p<0.05$).
Conclusions: The fracture strength values of tested specimens were found to be within clinically acceptable limits.
Keywords: CAD/CAM, fracture strength, monolithic crown, fixed prostheses

SS-20 Uzun dönem takipli bir hasta üzerinden Xeroderma Pigmentosum diş hekimi yaklaşımı

Lamia Tuğluoğlu Dalcı, Kübra Törenek Ağırman, Fatma Nur Yozgat İlbaş, Özkan Miloğlu

Atatürk Üniversitesi, Diş Hekimliği Fakültesi, Ağız, Diş ve Çene Radyolojisi Ana Bilim Dalı, Erzurum, Türkiye

Giriş ve Amaç: Xeroderma pigmentosum (XP), DNA onarım kusurunun neden olduğu otozomal resesif bir deri hastalığıdır. Hastalığın ana nedeni artan UV duyarlılığıdır.
Olgu Sunumu: Kliniğimize diş ağrısı şikayeti ile başvuran 10 yaşındaki XP'li erkek çocuğun ailesinden bilgilendirilmiş onam formu ve gerekli izinler alındı. Anamnezinde 2 yaşına kadar herhangi bir bulgunun olmadığı, 2 yaşından sonra küçük lezyonlar olarak başlayan ve eksizyon sonrası yüzün farklı bölgelerinde ortaya çıkan yeni kanser alanlarının teşhis edildiği belirtildi. 6 yaşında lezyon alanlarından alınan biyopside skuamöz hücreli karsinom (SCC) tanısı kondu ve sonrasında oluşan lezyonların hızlı büyüme gösterdiği öğrenildi. 2 yıl sonra (8 yaşında) hasta diş tedavileri için kliniğimize sevk edildi. Hastanın ağız dışı muayenesinde ciltte güneşe maruz kalan bölgelerde çok sayıda hipopigmente maküller ve kanserli alanlar saptandı. Hastanın ağız içi muayenesinde ve panoramik radyografisinde ağızda süt dişlerinin rezidüel kökleri ve derin dentin çürükleri, alt orta kesici dişlerde ve 6 yaş dişlerinde yüzeysel çürük varlığı gözlendi. Hasta fokal enfeksiyon odağı oluşturacak rezidüel kök ve dişlerin çekimi için cerrahi kliniğine sevk edilmiş, ağız hijyeni konusunda motive edilmiş ve kontrollere gelmesi istenmiştir. Hasta 2 yıl (10 yıl) aradan sonra tekrar kliniğimize başvurduğunda önceki röntgenleri karşılaştırılarak mevcut durumu değerlendirilmiş ve daha önce bahsedilen diş tedavilerinin birçoğunun yapılmadığı görülmüştür. Yapılan ağız içi muayene ve panoramik radyografide süt dişlerinin rezidüel kökleri, süt dişleri ve sürmüş daimi dişlerde derin dentin çürüklerinin varlığı gözlendi. Hasta, ağız açıklığının kısıtlı olması ve şiddetli ağrıları nedeniyle uzun süreli diş tedavisi göremediği için, önce sorunlu dişlerin çekimi için cerrahi kliniğine sevk edildi. Ayrıca, hasta ve ailesi, yeterli ağız hijyenini sağlamak ve sürdürmek için düzenli kontroller yapma konusunda yeniden motive edildi. Hastanın 1 yıl sonraki takibinde (11 yaşında) hastada yeni kanser alanlarının belirlendiği ve ameliyat edildiği öğrenildi. Diş muayenesine gelemeyen hastanın son ağız dışı görüntüsü hastalığın ne kadar hızlı ilerlediğini gösteriyor.
Sonuç: Ağız açıklığının kısıtlanması nedeniyle dental girişimde zorluk yaşanmaktadır, enfeksiyona açık alanlar olduğu için işlemler kısa tutulmalı ve uzun süreli diş işlemleri ile hastalar yorulmamalıdır. Hastalarda göz bulguları yaygın olduğu için işlem mümkün olduğunca az ışıkla yapılmalı ve işlem sırasında gözlere koruyucu bantlar takılmalıdır. Kas gevşeticiler ve genel anestezi çok dikkatli uygulanmalıdır.
Anahtar Kelimeler: Kseroderma Pigmentosum, UV radyasyon, dental diagnoz

OP-20 Dental approach in Xeroderma Pigmentosum with a patient with long-term follow-up

Lamia Tuğluoğlu Dalcı, Kübra Törenek Ağırman, Fatma Nur Yozgat İlbaş, Özkan Miloğlu

Atatürk University, Faculty of Dentistry, Department of Oral, Dental and Maxillofacial Radiology, Erzurum, Turkey

Introduction and Aim: Xeroderma pigmentosum (XP) is an autosomal recessive skin disease caused by a DNA repair defect. The main cause of the disease is increased UV sensitivity.
Case Report: An informed consent form and necessary permissions were obtained from the parents of a 10-year-old boy with XP who applied to our clinic with the complaint of toothache. In the anamnesis, it was stated that there were no findings until the age of 2 years, and that new cancer areas were diagnosed after the age of 2, which started as small lesions and appeared in different parts of the face after excision. In the biopsy taken from the lesion areas at the age of 6, squamous cell carcinoma (SCC) was diagnosed and it was learned that the lesions that formed afterwards showed rapid growth. After 2 years (8 years old), the patient was referred to our clinic for dental treatments. Extraoral examination of the patient revealed multiple hypopigmented macules and areas of cancer in the sun-exposed areas of the skin. In the intraoral examination and panoramic radiograph of the patient, residual roots of primary teeth and deep dentin caries in the mouth, the presence of superficial caries in the lower middle incisors and 6-year-old teeth were observed. The patient was referred to the surgery clinic for the extraction of residual roots and teeth that would constitute a focal infection focus, he was motivated about oral hygiene and was asked to come for controls. When the patient applied to our clinic again after 2 years (10 years), his current status was evaluated by comparing the patient's previous x-ray and it was seen that most of the dental treatments mentioned before were not performed. In the intraoral examination and panoramic radiograph, residual roots of primary teeth, and the presence of deep dentin caries in primary teeth and erupted permanent teeth were observed. Since the patient could not receive long-term dental treatment due to his limited mouth opening and severe pain, he was first referred to the surgery clinic for the extraction of problematic teeth. In addition, the patient and his parents were re-motivated to make regular check-ups, to ensure and maintain adequate oral hygiene. In the follow-up of the patient 1 year later (11 years old), it was learned that new cancer areas were determined in the patient and he underwent surgery. The last extraoral view of the patient who could not come back to the dental examination shows how fast the disease progresses.
Conclusions: There is difficulty in dental intervention due to the restriction of the mouth opening, the procedures should be kept short as there are areas open to infection and the patients should not be tired with long-term dental procedures. Since eye findings are common in patients, the procedure should be done with as little light as possible and protective tapes should

be placed on the eyes during the procedure. Muscle relaxants and general anesthesia should be administered very carefully.

Keywords: Xeroderma Pigmentosum, UV radiation, dental diagnosis

SS-21 Farklı materyallerden hazırlanan geçici kuronların kenar uyum ve kırılma dirençleri üzerine yaşlandırma işleminin etkisinin incelenmesi

Bahriye Bahar Tüfekçi[1], Zeynep Yeşil[1,2]

[1]*Recep Tayyip Erdoğan Üniversitesi, Diş Hekimliği Fakültesi, Protetik Diş Tedavisi Ana Bilim Dalı, Rize, Türkiye*
[2]*Atatürk Üniversitesi, Diş Hekimliği Fakültesi, Protetik Diş Tedavisi Ana Bilim Dalı, Erzurum, Türkiye*

Giriş ve Amaç: Bu çalışma farklı materyallerden hazırlanan geçici kuronların kenar uyum ve kırılma dirençleri üzerine yaşlandırma işleminin etkisinin incelenmesi amacıyla yapıldı.
Yöntem: Çalışmada kullanılan örneklerin elde edileceği kesilmiş üst birinci küçük azı dişini temsil eden metal güdük, standardizasyonun sağlanması amacıyla 6 mm kuron boyu ve 6° taper açısında 1 mm chamfer basamak ile anatomik oklüzal yüzeyli olarak Computer Numerical Control (CNC) torna tezgahında hazırlandı. Hazırlanan güdükten geleneksel ölçü yöntemiyle ölçü alınarak 160 adet epoksi rezin güdük elde edildi. Hazırlanan güdükler rastgele dört gruba ayrılarak farklı restoratif materyallerden (poli akrilik rezin; Vita CADTemp®, poli metil metakrilat (PMMA); Imident, poli etil metakrilat (PEMA); Dentalon Plus, bis-kompozit rezin; Protemp 4) geçici kuronlar hazırlandı. Hazırlanan geçici kuronlar geçici siman ile simante edildi ve 24 saat süre ile 37 ^{o}C'de distile su içinde bekletildi. Daha sonra her bir gruptaki (n=40) örneklerin yarısı (n=20) rastgele ayrılarak 5 ^{o}C ve 55 ^{o}C sıcaklıkta iki adet distile su haznesi olan ve bu hazneler arasında örnekleri taşıyacak hareketli bir düzeneğe sahip cihazda (her bir haznede 20 saniye bekletilerek) 5000 defa yaşlandırma işlemi uygulandı. Tüm örneklerin kenar aralık ölçümleri epoksi rezin güdükler üzerinde stereomikroskop kullanılarak yapıldı. Örneklerin kırılma direnci testi Instron Universal test cihazı kullanılarak gerçekleştirildi. İstatiksel analiz için Jamovi 2,2,5 istatistik programı kullanıldı. Karşılaştırmalardaki normal dağılım Kolmogorov-Smirnov testi ve Q-Q grafiği ile değerlendirildi. Normal dağılımdan dolayı, değişkenler arası ilişkinin ölçülmesinde Kovaryans analizi kullanıldı. Çoklu karşılaştırmalar için Tukey post-hoc testi uygulandı. İstatistiksel değerlendirmeler için anlamlılık derecesi $p < ,05$ olarak alındı.
Bulgular: Yaşlandırma işleminden bağımsız olarak, Bilgisayar Destekli Tasarım/ Bilgisayar Destekli Üretim (CAD/CAM) ile hazırlanan poli akrilik rezin (Vita CADTemp®) geçici kuronların diğer tüm materyallerden anlamlı ($p < ,001$) şekilde daha düşük kenar aralık değerleri gösterdiği belirlendi. Yaşlandırma işleminden bağımsız olarak, poli akrilik rezin (Vita CADTemp®) geçici kuronların diğer tüm materyallerden (Protemp 4, Imident ve Dentalon Plus) hazırlanan geçici kuronlardan; PMMA (Imident)'dan hazırlanan geçici kuronların ise PEMA (Dentalon Plus) geçici kuronlardan anlamlı ($p < ,001$) miktarda daha yüksek kırılma direnci değerleri gösterdiği belirlendi. Yaşlandırma işleminin tüm geçici kuronlarda kenar uyumunu ve kırılma direncini olumsuz yönde etkilediği saptandı.

Sonuç: Tüm materyallerin kenar aralık ölçüm değerleri ve dayanıklılıkları klinik olarak kabul edilebilir sınırlar içerisinde bulundu.
Anahtar Kelimeler: Farklı geçici kuron materyalleri, kenar uyumu, kırılma direnci

OP-21 Examination of the effect of aging process on marginal fit and fracture strength of temporary crowns prepared from different materials

Bahriye Bahar Tüfekçi[1], Zeynep Yeşil[1,2]

[1]*Recep Tayyip Erdoğan University, Faculty of Dentistry, Department of Prosthodontics, Rize, Turkey*
[2]*Atatürk University, Faculty of Dentistry, Department of Prosthodontics, Erzurum, Turkey*

Introduction and Aim: This study was carried out to examine the effect of aging process on the marginal fit and fracture resistance of temporary crowns prepared from different materials.
Methods: The steel die representing the upper 1st premolar, from which the samples used in the study will be obtained, was prepared on a Computer Numerical Control (CNC) lathe with an anatomical occlusal surface, with a 6 mm crown length and a 1 mm chamfer step at 6° taper angle by standardization. 160 epoxy resin dies were obtained by impressing the prepared die using the conventional impression method. The prepared dies were randomly divided into four groups and the provisional crowns were prepared from different restorative materials (Vita CADTemp®, Dentalon Plus, Protemp 4, Imident). The prepared provisional crowns were cemented with temporary cement and kept in 37°C distiled water for 24 hours. Then half of the specimens (n=20) in each group (n=40) were randomly separated and the aging process was applied 5000 times in the device, which has two distilled water tanks at the temperature of 5 °C and 55 °C and has a mobile mechanism to transport specimens between these water tanks (by holding for 20 seconds in each tank). The marginal gap measurement of all specimens were made on epoxy resin dies with using a stereomicroscope. The fracture strength test of the specimens was performed by using the Instron Universal Test Device. Device. Jamovi 2,2,5 statistical program was used for statistical analysis. The normal distribution of comparisons was evaluated with the Kolmogorov-Smirnov test and the Q-Q plot. Covariance analysis was used to measure the relationship between variables because of the normal distribution. Tukey post-hoc test was applied for multiple comparisons. The significance level was taken as $p < ,05$ for statistical evaluations.
Results: Independently from the aging process, poly acrylic resin (Vita CADTemp®) provisional crowns prepared with Computer Aided Design/Computer Aided Manufacturing (CAD/CAM) showed significantly ($p< ,001$) lower marginal gap values than all other materials. Independently from the aging process, It has been determined that poly acrylic resin (Vita CADTemp ®) provisional crowns showed significantly ($p< ,001$) higher fracture resistance values than provisional crowns prepared from all other materials (Protemp 4, Imident and Dentalon Plus). Also the provisional crowns prepared from PMMA (Imident) showed significantly ($p< ,001$) higher fracture resistance values than PEMA (Dentalon Plus) provisional crowns. It has been found that the aging process negatively affects the marginal fit and fracture resistance of all temporary crowns.

Conclusions: It was found that the marginal gap measurement values and strength of all materials were within clinically acceptable limits.

Keywords: Different provisional crown materials, marginal fit, fracture resistance

SS-22 Panoramik radyografi kalitesinin maksiller premolar dişlerdeki apikal radyolüsent lezyonların teşhis doğruluğuna etkisi

Samed Şatır[1], Sümeyye Çelik Özsoy[1], Usame Ömer Osmanoğlu[2]

[1]Karamanoğlu Mehmetbey Üniversitesi, Ahmet Keleşoğlu Diş Hekimliği Fakültesi, Ağız Diş ve Çene Radyolojisi Ana Bilim Dalı, Karaman, Türkiye
[2]Karamanoğlu Mehmetbey Üniversitesi, Tıp Fakültesi, Biyoistatistik Ana Bilim Dalı, Karaman, Türkiye

Giriş ve Amaç: Bu çalışmanın amacı, panoramik radyografi (PAN) kalitesinin maksiller premolar diş apeksindeki radyolüsent lezyonların teşhis doğruluğu üzerine etkisini incelemektir.
Yöntem: Maksiller premolar dişlerinin tamamını veya bir kısmını içeren periapikal radyografi(ler)i (PA) ve PAN'si olan 90 hasta çalışmaya dahil edildi. Yanlılığı önleme amacıyla PAN üzerinde maksiller posterior kron bölgesi sansürlendi. 2 gözlemciden 1 ay ara ile iki kör gözlem yaparak radyografilerdeki maksiller premolar dişleri lezyon yok (0), lezyon var (1) ve diş mevcut değil (2) şeklinde skorlamaları istendi. Ayrıca gözlemcilerden PAN'leri birlikte değerlendirerek teşhis doğruluk kalitesine göre sınıflandırmaları istendi (1: ideal kalite, 2: yeterli kalite, 3: zayıf ama kabul edilebilir kalite, 4: yetersiz kalite). PAN'ler skora göre yüksek kalite (1 ve 2) ve düşük kalite (3 ve 4) şeklinde iki gruba ayrıldı. Gözlemci-içi ve gözlemciler arası PAN-PA uyumu ile PAN kalitesi-gözlemciler arası uyum Cohen's kappa testi kullanılarak istatistiksel olarak değerlendirildi.
Bulgular: Gözlemci-içi uyum her iki gözlemcide hem PAN hem de PA için 0.800'ün üzerindeydi. PAN'de birinci premolarda lezyon varlığı (skor 1) için gözlemciler arası uyumda sensivite, kesinlik ve F1 skor PA'ye göre daha düşüktü. Tüm premolarlar değerlendirildiğinde her iki görüntüleme tekniği için yüksek düzeyde uyum olmakla birlikte PAN genel doğruluk düzeyi PA genel doğruluk düzeyine göre daha düşüktü (PAN: %91,39, PA: %94,97). PAN kalitesi düşük grupta tüm premolarlarda skor 1 için sensivite, kesinlik ve F1 skor PAN kalitesi yüksek gruba göre düşüktü (sırasıyla %55, %44, %49 ve %65, %75, %70). Gözlemciler birbirlerinden ve süreden bağımsız şekilde PAN gözleminde 2 olarak skorladıkları bazı dişleri (n=8) PA gözleminde 0 olarak skorlamışlardır.
Sonuç: PAN kalitesi maksiller premolarlardaki apikal radyolüsent lezyonların teşhisi üzerinde etkili olabilmektedir. Ayrıca maksiller premolar bölgede rezidüel köklerin ya da kronu tamamıyla harap olmuş köklerin teşhis edilmesinde PA'nin önemli rolü olduğu unutulmamalıdır.
Anahtar Kelimeler: Maksiller premolar, panoramik radyografi, periapikal radyografi, radyolüsent lezyon

OP-22 The effect of panoramic radiography quality on the accuracy of diagnosis of apical radiolucent lesions in maxillary premolars

Samed Şatır[1], Sümeyye Çelik Özsoy[1], Usame Ömer Osmanoğlu[2]

[1]Karamanoğlu Mehmetbey University, Faculty of Dentistry, Oral and Maxillofacial Radiology Department, Karaman, Turkey
[2]Karamanoğlu Mehmetbey University, Faculty of Medicine, Biostatistics Department, Karaman, Turkey

Introduction and Aim: The aim of this study is to examine the effect of panoramic radiography (PAN) quality on the diagnostic accuracy of radiolucent lesions in the maxillary premolar tooth apex.
Methods: Ninety patients who had PAN and periapical radiograph(s) (PA) including all or part of the maxillary premolar teeth were included in the study. The maxillary posterior crown region was censored on the PAN to avoid bias. Two observers were asked to score the maxillary premolar teeth on radiographs as no lesion (0), lesion present (1), and no tooth (2) by making two blind observations 1 month apart. In addition, observers were asked to evaluate PANs together and classify them according to the quality of diagnostic accuracy (1: ideal quality, 2: adequate quality, 3: poor but acceptable quality, 4: insufficient quality). PANs were divided into two groups according to the score as high quality (1 and 2) and low quality (3 and 4). Intra-observer and interobserver PAN-PA agreement and PAN quality-interobserver agreement were statistically evaluated using by Cohen's kappa test.
Results: Intra-observer agreement was over 0.800 for both PAN and PA in both observers. Sensitivity, precision and F1 score of interobserver agreement for the presence of a lesion (score 1) in the first premolar in PAN was lower than that of PA. When all premolars were evaluated, although there was a high level of agreement for both imaging techniques, the overall accuracy of PAN was lower than the overall accuracy of PA (PAN: 91.39%, PA: 94.97%). The sensitivity, precision and F1 score for score 1 in all premolars in the group with low PAN quality were lower than in the group with high PAN quality (55%, 44%, 49% and 65%, 75%, 70%, respectively). Independently of each other and the time, the observers scored some teeth (n=8) as 0 in the PA which they scored as 2 in the PAN.
Conclusions: PAN quality can have an impact on the diagnosis of apical radiolucent lesions in the maxillary premolars. In addition, it should not be forgotten that PA plays an important role in the diagnosis of residual roots in the maxillary premolar region or roots with completely destroyed crown.
Keywords: Maxillary premolar, panoramic radiography, periapical radiography, radiolucent lesion

SS-23 Farklı tipte post materyallerinin yüzey özelliklerinin kırılma tipi üzerine etkisi

Funda Bayındır, Başak Topdağı

Atatürk Üniversitesi, Diş Hekimliği Fakültesi, Protetik Diş Tedavisi Ana Bilim Dalı, Erzurum, Türkiye

Giriş ve Amaç: Günümüzde, farklı klinik durumlar için avantaj ve dezavantajları göz önünde bulundurularak kullanılmakta olan güncel post materyallerinin yüzey özellikleri; post materyalinin dentin ile olan bağlantısını önemli ölçüde etkilemektedir. Bu çalışmada, post materyali olarak kullanımı henüz yaygınlaşmamış olan PEEK postların yüzey özelliklerinin; dentin bağlantısı ile olan etkisinin incelenmesi amaçlanmıştır.
Yöntem: Çalışmada; tek ve düzgün kanallı, kanal tedavisi yapılmış, 66 adet çekilmiş üst santral kesici insan dişi kullanılmıştır. Metal, fiber ve PEEK materyallerinden 3 grup (PM, PF ve PP) oluşturulacak şekilde post üretimleri yapıldı (n=22). Her bir post yüzeyinin yüzey pürüzlülüğü dokunarak taramalı bir profilometre kullanılarak incelenmiştir. Post core üretimi tamamlanan 66 adet örnek için maksiller santral diş anatomisine uygun zirkonyum full kuronlar üretildi ve dual-cure rezin siman (monond plus vivadent) kullanılarak polimerize edildi. Daha sonrasında örnekler unıversal bir test cihazı sayesinde 0,02 cm/min hızda zirkonyum kuron kaplamanın palatinal bölgesinden dişin uzun aksı ile 135 derece açı yapacak şekilde kırılma dayanımı testine tabi tutulmuşlardır. Test sonrası örnekler kırık tiplerine göre adesiv, kohesiv veya karışık tipte kırık şeklinde 3 grup altında kırık tipleri sınıflandırılmıştır. Tek yönlü ANOVA ve Pearson chi-squared testleri istatistiksel analizde kullanılmıştır.
Bulgular: Metal ve fiber post grupları ile kıyaslandığında PEEK post grubunun yüzey pürüzlülük değeri (1,42 4+_0,21) anlamlı derecede daha düşük bulunmuştur. ($p<.05$) Kırık tipleri açısından anlamlı bir farklılık bulunmamakla birlikte, PEEK post grubunda adesiv başarısızlık oranı daha yüksek olarak görülmüştür.
Sonuç: PEEK materyalinin biyolojik olarak inert yapısı yüzey işlemleri üzerine olumsuz etki göstermektedir. Sonuç olarak PEEK materyalinin kullanıldığı post sistemlerinde, rezin-post arayüzünden kaynaklı adesiv tip kırık görülme oranı diğer materyallerden daha yüksektir.
Anahtar Kelimeler: Adezyon, PEEK post, yüzey pürüzlülüğü

OP-23 Effect of surface properties of different types of post materials on fracture type

Funda Bayındır, Başak Topdağı

Atatürk University, Faculty of Dentistry, Department of Prosthodontics, Erzurum, Turkey

Introduction and Aim: The surface properties of the current post materials, which are being used today, considering the advantages and disadvantages for different clinical situations; It significantly affects the connection of the post material with the dentin. In this study, the surface properties of PEEK posts, which have not been used as post material yet; It is aimed to examine the effect of the dentin connection.

Methods: In the study; 66 extracted upper central incisor human teeth with single and straight canals, root canal treatment were used. Posts were produced to form 3 groups (PM, PF and PP) from metal, fiber and PEEK materials (n=22). The surface roughness of each post surface was examined using a touch scanning profilometer. Zirconium full crowns suitable for the maxillary central tooth anatomy were produced for 66 specimens whose post core production was completed and polymerized using dual-cure resin cement (monond plus vivadent). Afterwards, the specimens were subjected to a fracture strength test at a speed of 0.02 cm/min by a universal test device at an angle of 135 degrees from the palatal region of the zirconium crown crown to the long axis of the tooth. Fracture types were classified under 3 groups as adhesive, cohesive or mixed type fractures according to the fracture types of the samples after the test. One-way ANOVA and Pearson chi-squared tests were used in statistical analysis.

Results: Compared to the metal and fiber post groups, the surface roughness value of the PEEK post group (1.42 4+_0.21) was found to be significantly lower. ($p<.05$) Although there was no significant difference in fracture types, the adhesive failure rate was higher in the PEEK post group.

Conclusions: The biologically inert nature of PEEK material has a negative effect on surface treatments. As a result, in post systems where PEEK material is used, the incidence of adhesive type fractures originating from the resin-post interface is higher than other materials.

Keywords: Adhesion, PEEK post, surface roughness

SS-24 Süpernümerer dişlerin görülme sıklığı: Retrospektif bir çalışma

Hatice Yücel [1], Mustafa Taha Güller [2], Gülsüm Akkaya [3], Özkan Miloğlu [1]

[1] *Atatürk Üniversitesi, Diş Hekimliği Fakültesi, Ağız, Diş ve Çene Radyolojisi Ana Bilim Dalı, Erzurum, Türkiye*
[2] *Erzincan Binali Yıldırım Üniversitesi, Sağlık Hizmetleri Meslek Yüksekokulu, Dişçilik Hizmetleri, Erzincan, Türkiye*
[3] *T.C. Sağlık Bakanlığı Eyyübiye Ağız ve Diş Sağlığı Merkezi, Şanlıurfa, Türkiye*

Giriş ve Amaç: Süpernümerer dişler süt ve daimi dişlenme döneminde görülen, normal sayıdan daha fazla diş varlığı olarak tanımlanan yaygın bir diş anomalisidir. Genetik veya çevresel faktörlere bağlı olarak meydana geldiği düşünülmesine rağmen, etyolojileri tam olarak bilinmemektedir. Çoğunlukla rutin kontroller sırasında fark edilirler ve çenelerde bir ya da birden fazla sayıda, unilateral veya bilateral olarak görülebilir. Süpernümerer dişler çenelerde bulundukları konuma göre meziodens, parapremolar, paramolar ve distomolar olarak adlandırılırlar. Çok sayıda süpernümerer dişin varlığı Cleidocranial Disostozis, Gardner Sendromu, Fabry-Anderson Sendromu, Ellis-Van Creveld Sendromu, Ehlers-Danlos Sendromu, Incontinentia Pigmenti ve Tricho gibi hastalıklarla beraber gözükmektedir.
Yöntem: Bu retrospektif çalışmada 2014-2023 tarihleri arasında Atatürk Üniversitesi Ağız, Diş ve Çene Radyolojisi Ana Bilim Dalına başvuran hastaların radyografik verileri Hastane Bilgi Yönetim Sistemi (HBYS) ve Teleradyoloji kayıtları üzerinden incelendi. Süpernümerer dişler çenelerde bulundukları konuma göre sınıflandırıldı.
Bulgular: 776 hastada bir veya birden çok sayıda olacak şekilde toplamda 1056 süpernümerer diş varlığı tespit edildi. Süpernümerer dişler maksillada (%81,3) mandibulaya (%18,7) oranla daha fazla bulundu. Meziodens %61,9, parapremolar %20,1, distomolar %14,1 ve paramolar %3,9 oranında bulundu.
Sonuç: Çalışmamızda süpernümerer dişlerin büyük bir kısmı maksillada ve orta hatta olup konumuna göre en sık görülen meziodens, en az sıklıkta görülen paramolardır. Süpernümerer dişler çenelerde bulundukları konuma göre diastema, çapraşıklık ve daimi dişlerde erüpsiyonun gecikmesi gibi komplikasyonlara sebep olabileceklerinden, erken teşhis ve tedavilerinin yapılmasıyla bu tarz komplikasyonların önüne geçilebilir.
Anahtar Kelimeler: Distomolar, meziodens, paramolar, parapremolar, süpernümerer diş

OP-24 Prevalence of supernumerary teeth: A retrospective study

Hatice Yücel [1], Mustafa Taha Güller [2], Gülsüm Akkaya [3], Özkan Miloğlu [1]

[1] *Atatürk University, Faculty of Dentistry, Department of Oral, Dental and Maxillofacial Radiology, Erzurum, Turkey*
[2] *Erzincan Binali Yıldırım University, Vocational School of Health Services, Department of Dentistry Services, Erzincan, Turkey*
[3] *Republic of Turkey Ministry of Health Eyyübiye Oral and Dental Health Center, Şanlıurfa, Turkey*

Introduction and Aim: Supernumerary teeth are a common dental anomaly, defined as the presence of more than the normal number of teeth during deciduous and permanent dentition. Although supernumerary teeth are thought to be caused by genetic or environmental factors, their etiology is not fully known. They are usually detected during routine examinations and may appear in one or more jaws, unilaterally or bilaterally. Supernumerary teeth are named as mesiodens, parapremolar, paramolar and distomolar according to their location in the jaws. The presence of multiple supernumerary teeth is associated with diseases such as Cleidocranial Dysostosis, Gardner Syndrome, Fabry-Anderson Syndrome, Ellis-Van Creveld Syndrome, Ehlers-Danlos Syndrome, Incontinentia Pigment and Tricho.
Methods: In this retrospective study, radiographic data of patients admitted to Atatürk University Department of Oral, Dental and Maxillofacial Radiology between 2014 and 2023 were analyzed through Hospital Information Management System (HIMS) and Teleradiology records. The supernumerary teeth were classified according to their location in the jaws.
Results: In 776 patients, a total of 1056 supernumerary teeth, one or more than one, were detected. More supernumerary teeth were found in the maxilla (81.3%) than in the mandible (18.7%). Mesiodens were found in 61.9%, parapremolars in 20.1%, distomolars in 14.1% and paramolars in 3.9%.
Conclusions: In our study, most of the supernumerary teeth were located in the maxilla and midline, with mesiodens being the most common and paramolars being the least common. Since supernumerary teeth can cause complications such as diastema, crowding and delayed eruption of permanent teeth, early diagnosis and treatment of supernumerary teeth can prevent such complications.
Keywords: Distomolar, mesiodens, paramolar, parapremolar, supernumerary tooth

SS-25 Biyolojik genişlik ve bitim çizgisi arasındaki ilişki: 2 olgu sunumu

Mustafa Gündoğdu[1], Ahu Uraz Çörekçi[2]

[1]*İzmir Demokrasi Üniversitesi, Diş Hekimliği Fakültesi, Protetik Diş Tedavisi Ana Bilim Dalı, İzmir, Türkiye*
[2]*İzmir Demokrasi Üniversitesi, Diş Hekimliği Fakültesi, Periodontoloji Ana Bilim Dalı, İzmir, Türkiye*

Giriş ve Amaç: Biyolojik genişlik, herhangi bir protetik restorasyonda periodontal sağlığı garantiye almak için her zaman korunması gereken önemli bir dental alandır. Bu olgu sunumlarında biyolojik genişliği ihlal eden mevcut restorasyonların rehabilitasyonu anlatılmaktadır.
Olgu Sunumu: 22 ve 23 yaşlarında kadın hastalar maksiller anterior bölgedeki estetik şikayetleri nedeniyle kliniğe başvurdu. Klinik ve radyografik muayene ve tanıya yönelik çalışma yapıldıktan sonra, hastalara farklı tedavi alternatifleri sunuldu ve mevcut metal seramik restorasyonların tam seramik restorasyonlarla rehabilite edilmesine karar verildi. Mevcut restorasyonlar çıkarıldı ve geçici sabit protezler için bitim çizgisi belirlendi. Daha sonra gingivektomi yapıldı ve direkt teknikle geçici protezler hazırlandı. Gingival dokuların stablizasyonundan sonra tam seramik restorasyonlar hazırlandı.
Sonuç: Kuron kenarlarının aşırı apikal yerleşiminden kaynaklanan iatrojenik inflamatuvar cevaptan kaçınmak için restorasyona komşu olan yumuşak ve sert dokuların tam olarak anlaşılması gerekir.
Anahtar Kelimeler: Bitim çizgisi, biyolojik genişlik, tam seramik restorasyon

OP-25 Relationship between biologic width and finish line: 2 case reports

Mustafa Gündoğdu[1], Ahu Uraz Çörekçi[2]

[1]*Department of Prosthodontics, Faculty of Dentistry, İzmir Democracy University, İzmir, Turkey*
[2]*Department of Periodontology, Faculty of Dentistry, İzmir Democracy University, İzmir, Turkey*

Introduction and Aim: The biologic width is an essential dental space that always needs to be maintained to ensure periodontal health in any dental prosthetic restorations. The case reports describe rehabilitation of previous fixed dental prostheses that have a biological width violation.
Case Report: 22 and 23 years old female patients referred to the clinic with the esthetic complaints at maxillary anterior region. After clinical and radiographic examination and diagnostic work-up, treatment options were explained and discussed, it was decided to rehabilitate existing metal ceramic restorations with all-ceramic restorations. The restorations were removed and finish line were determined to receive provisional fixed prostheses. Then gingivectomy was performed and the provisional prostheses were prepared with direct technique. After gingival tissue stabilization, the all-ceramic restorations were prepared.
Conclusions: A thorough understanding of the soft and hard tissues adjacent to the restoration is required to avoid an iatrogenic inflammatory response caused by excessive apical placement of the crown margins.
Keywords: All-ceramic restoration, biologic width, finish line

SS-26 CAST indeksi ile dental anksiyete arasındaki ilişkinin incelenmesi

Elif Varlı Tekingür, Gül Yıldız Telatar

Recep Tayyip Erdoğan Üniversitesi, Diş Hekimliği Fakültesi, Restoratif Diş Tedavisi Ana Bilim Dalı, Rize, Türkiye

Giriş ve Amaç: Dental anksiyete, diş tedavisi ve diş hekimine karşı gelişen stresin kişilerde oluşturduğu rahatsızlık duygusudur. Dental anksiyete hastalarda, diş tedavileri için randevularını geciktirmelerine hatta randevularına hiç gitmemelerine neden olabilmektedir. Bu çalışmanın amacı; Caries Assessment Spectrum And Treatment Index (CAST) indeksini kullanarak çürük durumu ile dental anksiyete arasındaki ilişkiyi incelemektir.
Yöntem: Çalışmaya Recep Tayyip Erdoğan Üniversitesi Diş Hekimliği Fakültesi'ne başvuran 24'ü erkek, 26'sı kadın olmak üzere 50 hasta dâhil edildi. Katılımcıların Dünya Sağlık Örgütü (DSÖ) kriterlerine uygun olarak ağız içi muayeneleri yapıldı ve CAST indeksi kullanarak çürük değerlendirmesi yapıldı. CAST kodu 0,1 veya 2 kodları olduğunda bireyin sağlıklı dentisyona sahip olduğu, 3 olması reversible premorbiditeyi, 4 veya 5 olması morbiditeyi, 6 veya 7 olması ciddi morbiditeyi, 8 olması ise mortaliteyi gösterdi. Katılımcılara diş tedavilerine karşı anksiyete seviyelerini ölçebilmek için 5 sorudan oluşan Modifiye Dental Anksiyete Skalası (MDAS) anketi uygulandı. İstatistiksel analizde Kolmogorov Smirnov veya Shapiro Wilk's' den yararlanılarak, değişkenlerin normallik testi sonuçları incelendi. Ki-kare, Mann-Whitney-u, Kruskal Wallis H Testleri ve Post-Hoc testleri yardımıyla grupların farklılık değerlendirmesi yapıldı. Anlamlılık düzeyi olarak 0.05 olarak belirlendi.
Bulgular: Kadınların MDAS skoru erkeklere göre anlamlı derecede yüksekti ($p=0.044$). CAST indeksi ve yaş gruplarına göre MDAS skorları karşılaştırıldığında; gruplar arasında fark anlamsız olarak bulundu ($p>0.05$).
Sonuç: Kadın katılımcılar erkeklere göre anlamlı derecede yüksek dental anksiyeteye sahip bulunmuştur. Anksiyete verileri ile diş çürüğü şiddetinin birbirinden bağımsız olduğu görülmüştür. Anksiyete yaşa bağlı olarak değişmemiştir.
Anahtar Kelimeler: Dental anksiyete, CAST indeksi, anket

OP-26 Examination of the relationship between CAST index and dental anxiety

Elif Varlı Tekingür, Gül Yıldız Telatar

Recep Tayyip Erdogan University, Faculty of Dentistry, Department of Restorative Dentistry, Rize, Turkey

Introduction and Aim: Dental anxiety is the feeling of discomfort caused by the stress developed against dental treatment and dentist. Dental anxiety can cause patients to delay their appointments for dental treatments or even not to go to their appointments at all. The aim of this study to examine the relationship between caries status and dental anxiety using the Caries Assessment Spectrum And Treatment Index (CAST).
Methods: Fifty patients, 24 male and 26 female, who applied to the Faculty of Dentistry of Recep Tayyip Erdoğan University, were included in the study. Intraoral examinations of the participants were performed in accordance with World Health Organization (WHO) criteria and caries assessment was made using the CAST index. When the CAST code is 0, 1 or 2 the individual has a healthy dentition, 3 indicates reversible premorbidity, 4 or 5 indicates morbidity, 6 or 7 indicates severe morbidity, and 8 indicates mortality. The Modified Dental Anxiety Scale (MDAS) questionnaire consisting of 5 questions was applied to the participants in order to measure their anxiety levels towards dental treatments. In the statistical analysis, the results of the normality test of the variables were examined by using Kolmogorov Smirnov or Shapiro Wilk's. Differences of the groups were evaluated with the help of Chi-square, Mann-Whitney-u, Kruskal Wallis H tests and Post-Hoc tests. The significance level was set as 0.05.
Results: MDAS score of females is significantly higher than men's ($p=0.044$). When CAST index and MDAS scores were compared according to age groups; The difference between the groups was found to be insignificant ($p>0.05$).
Conclusions: Female participants were found to have significantly higher dental anxiety than males. Anxiety data and the severity of dental caries were found to be independent of each other. Anxiety did not change with age.
Keywords: Dental anxiety, CAST index, questionnaire

SS-27 Protez temizleme solüsyonlarının yumuşak astar maddelerinin yüzey sertliği ve pürüzlülüğüne etkisinin incelenmesi

Zeynep Yeşil[1,2], Ceren Çakar Güler[3]

[1]*Recep Tayyip Erdoğan Üniversitesi, Diş Hekimliği Fakültesi, Protetik Diş Tedavisi Ana Bilim Dalı, Rize, Türkiye*
[2]*Atatürk Üniversitesi, Diş Hekimliği Fakültesi, Protetik Diş Tedavisi Ana Bilim Dalı, Erzurum, Türkiye*
[3]*Bingöl Üniversitesi, Sağlık Hizmetleri Meslek Yüksek Okulu, Dişçilik Hizmetleri Bölümü, Bingöl, Türkiye*

Giriş ve Amaç: Yumuşak astar materyalleri; hareketli protezlerde, protez üzerine gelen kuvvetlerin eşit olarak dağıtılmasını sağlamak ve atrofik bölgelerde oluşan kuvvetleri azaltmak için protezlerin doku yüzeylerine uygulanan polimerlerdir. Günümüzde sıklıkla uygulanan yumuşak astar materyalleri silikon ve akrilik rezin esaslı olmak üzere iki gruba ayrılırlar. Hastalar tarafından kullanılan protez temizleyiciler, tipik olarak protez kaynaklı stomatite yol açan bakteriyel ve fungal enfeksiyonların önlenmesine yardımcı olurlar. Protez temizleyicileri rutin olarak kullanılmasına rağmen, protez kaide materyallerinin yüzey sertliğini, renk stabilitesini ve yüzey pürüzlülüğünü etkileyebilirler. Bu çalışmanın amacı, protezlerin temizlenmesi amacıyla kullanılan ticari ve ticari olmayan ajanların iki farklı yumuşak astar materyalinin yüzey pürüzlülüğü ve sertliğine etkisinin incelenmesidir.
Yöntem: Bu çalışmada akrilik rezin (Ufi Gel hard) ve silikon esaslı (Molloplast B) yumuşak astar materyallerinden toplam 50 adet örnek hazırlandı. Örneklerin pürüzlülük ve sertlik değerleri ölçüldü. Örnekler distile su, beyaz sirke, protez temizleyici tablet, %2 klorheksidin glukonat ve %5 sodyum hipoklorit te 15 dakika, 30 dakika, 45 dakika, 60 dakika, 2 saat, 8 saat, 24 saat ve 48 saat bekletildikten sonra pürüzlülük ve sertlik değerleri tekrar ölçüldü. Verilerin istatiksel analizinde ANOVA ve Tukey çoklu karşılaştırma testleri kullanıldı.
Bulgular: Yapılan varyans analizleri sonucunda; yüzey pürüzlülük ve sertlik değerleri üzerinde materyal türünün ve zamanın çok anlamlı ($p<.001$), bekletilen solüsyonların anlamsız ($p>.05$) olduğu belirlendi.
Sonuç: Protez temizleme solüsyonlarının akrilik rezin ve silikon esaslı yumuşak astar materyallerinin yüzey pürüzlülüğünü ve sertliğini farklı miktarlarda etkilediği saptandı.
Anahtar Kelimeler: Yumuşak astar, protez temizleyici, yüzey pürüzlülüğü, yüzey sertliği

OP-27 Investigation of the effect of denture cleaner solutions on the surface hardness and roughness of soft lining materials

Zeynep Yeşil[1,2], Ceren Çakar Güler[3]

[1]Recep Tayyip Erdoğan University, Faculty of Dentistry, Department of Prosthetic Dentistry, Rize, Turkey
[2]Atatürk University, Faculty of Dentistry, Department of Prosthetic Dentistry, Erzurum, Turkey
[3]Bingöl University, Vocational School of Health Services, Department of Dental Services, Bingöl, Turkey

Introduction and Aim: Soft lining materials; In removable prostheses, they are polymers applied to the tissue surfaces of the prosthesis in order to distribute the forces on the prosthesis evenly and to reduce the forces formed in the atrophic areas. Soft lining materials, which are frequently applied today, are divided into two groups as silicone and acrylic resin-based. Denture cleaners used by patients typically help prevent bacterial and fungal infections that lead to denture-related stomatitis. Although denture cleaners are routinely used, they can affect the surface hardness, color stability and surface roughness of denture base materials. The aim of this study is to examine the effects of commercial and non-commercial.
Methods: In this study, a total of 50 samples were prepared from acrylic resin (Ufi Gel hard) and silicone-based (Molloplast B) soft lining materials. The roughness and hardness values of the samples were measured. After the samples were kept in distilled water, white vinegar, denture cleaner tablet, 2% chlorhexidine gluconate and 5% sodium hypochlorite for 15 minutes, 30 minutes, 45 minutes, 60 minutes, 2 hours, 8 hours, 24 hours and 48 hours, the roughness and hardness values measured again. ANOVA and Tukey multiple comparison tests were used in the statistical analysis of the data.
Results: As a result of the analysis of variance; It was determined that the material type and time were very significant ($p<.001$) on the surface roughness and hardness values, and the solutions that were kept were insignificant ($p>.05$).
Conclusions: It was determined that denture cleaning solutions affected the surface roughness and hardness of acrylic resin and silicone-based soft lining materials in different amounts.
Keywords: Soft lining, denture cleaner, surface roughness, surface hardness

SS-28 Alkole maruz kalan farklı kompozit rezinlerin renk stabilitesi ve translüsensliğinin değerlendirilmesi

Fatih Bedir, Muhammet Karadaş

Recep Tayyip Erdoğan Üniversitesi, Diş Hekimliği Fakültesi, Restoratif Diş Tedavisi Ana Bilim Dalı, Rize, Türkiye

Giriş ve Amaç: Alkollü içeceklerin çoğu renklendirici pigment içermez. Bu nedenle bir çok çalışma, kırmızı şarap dışındaki çoğu alkollü içeceğin kompozit rezinin üzerinde gözle görülür bir renk değişikliği oluşturmadığını göstermiştir. Ancak alkolün kompozit rezinin yapısında meydana getirdiği değişiklik renklenmeye karşı hassasiyeti artırır. Bu çalışmanın amacı ise alkol bazlı içeceğin kompozit rezinlerin renk ve translüsenslik üzerindeki etkisini araştırmaktır.
Yöntem: Her bir kompozit rezinden (Filtek Z250 (Z250), Clearfil Majesty Esthetic (CME) ve Esthelite Bulk Fill Flow'dan (EBF)) disk şeklinde numuneler hazırlandı (n = 60) ve rastgele iki gruba ayrıldı (alkole maruz kalan veya kalmayan). Numuneler distile su, siyah çay ve kahveye daldırıldı. Renk parametreleri (ΔE_{00}) ve translüsensi parametreleri (ΔTP) 24 saat, bir hafta ve üç hafta sonra hesaplandı. İstatistiksel analiz için tek yönlü varyans analizi (başlangıç TP değerleri), dört yönlü varyans analizi (faktörler: kompozit rezin, renklendirici içecekler, alkole maruz kalma ve daldırma süresi) ve post-hoc Tukey testi kullanıldı ($\alpha = 0,05$).
Bulgular: Alkol, siyah çaya daldırılan Z250 ve EBF'nin renklenmesini önemli ölçüde artırdı. CME'nin renk değişikliği alkol maruziyetinden etkilenmedi. Z250 ve EBF, siyah çay ve kahveye daldırıldıktan sonra klinik olarak kabul edilemez bir renk değişikliği ($\Delta E_{00} > 2.25$) gösterirken; CME, siyah çaya daldırıldıktan sonra klinik olarak kabul edilemez bir renk değişikliği gösterdi. Siyah çay, alkol maruziyetinden bağımsız olarak tüm kompozit rezinlerde en fazla renk değişimine neden olmuştur. Siyah çaya 3 haftalık daldırma süresi sonunda en düşük ΔTP değerini ($\Delta TP = -1.82$) EBF gösterdi.
Sonuç: Alkolün renklenme üzerindeki etkisi, kullanılan kompozit tipine bağlıydı. Akıcı bulk-fill kompozitin translüsensliği, alkol maruziyetiyle azaldı.
Anahtar Kelimeler: Alkol, siyah çay, kahve, renk stabilitesi

OP-28 Evalation of the color stability and translucency of different composite resins exposed to alcohol

Fatih Bedir, Muhammet Karadaş

Recep Tayyip Erdoğan University, Faculty of Dentistry, Department of Restorative Dentistry, Rize, Turkey

Introduction and Aim: Most alcoholic beverages do not contain colored pigments. Thus, many studies have shown that many alcoholic beverages, except red wine, did not produce perceptible discoloration on composite materials. However, they can increase the sensitivity to discoloration with the change in the structure of composite restorations. To investigate the effect of alcohol-based drinks on the color and translucency of composite resin materials.
Methods: Disk-shaped samples from each composite resin (Filtek Z250 (Z250), Clearfil Majesty Esthetic (CME), and Esthelite Bulk Fill Flow (EBF), were prepared (n = 60) and randomly divided into two groups (exposed or unexposed to alcohol). The samples were immersed in distilled water, black tea, and coffee. The color parameter (ΔE_{00}) and the translucency parameter (ΔTP) were calculated after 24 hours, one week, and three weeks. One-way analysis of variance (baseline TP values), four-way analysis of variance (factors: composite resin, colorant beverages, exposure of alcohol and time of immersion) and post-hoc Tukey test were used for statistical analysis ($\alpha = 0,05$).
Results: Alcohol significantly increased the discoloration of Z250 and EBF in black tea. The discoloration of CME was not affected by alcohol exposure. Z250 and EBF showed clinically unacceptable discoloration ($\Delta E_{00} > 2.25$) after immersion in black tea and coffee, whereas CME showed clinically unacceptable discoloration after immersion in black tea. Black tea caused the greatest color change in all composite materials regardless of alcohol exposure. EBF showed the lowest ΔTP values ($\Delta TP = -1.82$) at 3 weeks of immersion in black tea.
Conclusions: The effect of alcohol on discoloration depended on the composite type used. The translucency of bulk-fill flowable composite decreased with alcohol exposure.
Keywords: Alcohol, black tea, coffee, color stability

SS-29 Farklı bitim işlemlerinden sonra ağız gargarası uygulanmasının monolitik zirkonyanın renk değişimine etkisi

Murat Alkurt[1], Zeynep Yeşil[1,2], Emel Arslan[3]

[1] *Recep Tayyip Erdoğan Üniversitesi, Diş Hekimliği Fakültesi, Protetik Diş Tedavisi Ana Bilim Dalı, Rize, Türkiye*
[2] *Atatürk Üniversitesi, Diş Hekimliği Fakültesi, Protetik Diş Tedavisi Ana Bilim Dalı, Erzurum, Türkiye*
[3] *Bolu Abant İzzet Baysal Üniversitesi, Diş Hekimliği Fakültesi, Protetik Diş Tedavisi Ana Bilim Dalı, Bolu, Türkiye*

Giriş ve Amaç: Monolitik zirkonya kullanılarak yapılan restorasyonların başarılı olabilmesi için, bitirme tekniğinin restorasyonların uzun vadeli mekanik niteliklerini nasıl etkilediğini anlamak önemlidir. Yüzey işlemleri uygulandıktan sonra, optik renk değişimi üzerindeki etkiyi değerlendirmek için monolitik zirkonyum örnekleri ağız gargaralarında saklanmıştır.
Yöntem: 108 adet disk şeklinde monolitik zirkonya (15 mm çapında, 1,2 mm kalınlığında) hazırlandı ve 3 gruba ayrıldı; Katana Monolitik Zirkonya (ML), Katana Süper Translusent Monolitik Zirkonya (STML), Katana Ultra Süper Translusent Monolitik Zirkonya (UTML) (n=36). Örnekler yüzey işlemlerinden sonra farklı ağız gargaralarında saklanmıştır; Glaze (GL), Abrazyon (GL+AB), Glaze + Abrazyon + Glaze (GL+AB+GL), Glaze + Abrazyon + Cilalama (GL+AB+PL). Numunelerin ölçümleri renk değişiminden hemen önce (T0) ve bir hafta bekledikten sonra (T1) spektrofotometre (VİTA, Easy Shade, Zahnfabric) kullanılarak yapılmıştır. Elde edilen veriler varyans analizi ve Tukey çoklu karşılaştırma testleri ile istatistiksel olarak değerlendirilmiştir ($p<0.05$).
Bulgular: ΔE00 değerlerinde en yüksek fark Listerine (L) ve Chlorhexidine (CH) grubunda gözlenmiştir. En az anlamlı fark Listerine White (LW) grubunda gözlenmiş ve ağız gargaraları grupları arasında istatistiksel olarak anlamlı bir fark bulunmamıştır ($p >0.05$). Materyaller arasında en yüksek ΔE00 değeri Katana UTML'de gözlenirken, en yüksek renk değişimine neden olan yüzey işlem yöntemi Aşındırma (GL+AB) grubunda elde edilmiştir.
Sonuç: Uygulanan yüzey işlemlerinden sonra istatistiksel olarak, farklı ağız gargaraları monolitik zirkonya materyallerinde ΔE00 renk değişimini etkilememektedir. Bununla birlikte, klinik olarak, tespit edilebilir eşik (0.8) ve kabul edilebilirlik eşiği (1.8) karşılaştırıldığında, tüm gruplar daha yüksek ΔE00 değişikliği göstermiştir.
Anahtar Kelimeler: Monolitik zirkonya, ağız gargaraları, renk değişimi

OP-29 The effect of applying mouthwashes after different finishing procedures on the color change of monolithic zirconia

Murat Alkurt[1], Zeynep Yeşil[1,2], Emel Arslan[3]

[1] *Recep Tayyip Erdoğan University, Faculty of Dentistry, Department of Prosthodontics, Rize, Turkey*
[2] *Atatürk University, Faculty of Dentistry, Department of Prosthodontics, Erzurum, Turkey*
[3] *Bolu Abant İzzet Baysal University, Faculty of Dentistry, Department of Prosthodontics, Bolu, Turkey*

Introduction and Aim: For restorations using monolithic zirconia to be successful, it is important to comprehend how finishing technic affect the long-term mechanical qualities of the restorations. After applying surface treatments, monolithic zirconium samples are stored in mouthwashes to assess the impact on optical color change.
Methods: 108 disc-shaped monolithic zirconia (15 mm diameter, 1.2 mm thickness) were prepared and divided into 3 groups; Katana Zirconia Multi-Layered (ML), Katana Zirconia Super Translucent Multi-Layered (STML), Katana Zirconia Ultra Super Translucent Multi-Layered (UTML) (n=36). The samples were stored in different mouthwashes after the surface treatments; Glaze (GL), Abrasion (GL+AB), Glaze + Abrasion + Glaze (GL+AB+GL), Glaze+ Abrasion+ Polishing (GL+AB+PL). Measurements of the samples were made using a spectrophotometer (VİTA, Easy Shade, Zahnfabric) just before the change of color (T0) and after waiting for one week (T1). The obtained data were evaluated statistically with variance analysis and Tukey multiple comparison tests ($p < 0.05$).
Results: The highest difference in ΔE00 values was observed in the Listerine (L) and Chlorhexidine (CH) group. The least significant difference was observed in the Listerine White (LW) group and found not statistically significant difference between mouthwashes groups ($p > 0.05$). While the highest ΔE00 value was observed in Katana UTML among the materials, the surface treatment method causing the highest color change was obtained in the group Abrasion (GL+AB).
Conclusions: Statically after the applied surface treatments, diferent mouthwashes not affect ΔE00 color change in monolithic zirconia materials. However, clinically, when comparing the detectable threshold (0.8) and the acceptability threshold (1.8), all groups showed higher ΔE00 change.
Keywords: Monolithic zirconia, mouthwashes, color change

SS-30 Yaygın çürük lezyonlu altı anterior dişin direkt kompozit lamina ile estetik rehabilitasyonu

Mustafa Çadırcı, Nurcan Özakar

Atatürk Üniversitesi, Diş Hekimliği Fakültesi, Restoratif Diş Tedavisi Ana Bilim Dalı, Erzurum, Türkiye

Giriş ve Amaç: Estetik amaçlı olarak tercih edilen porselen ve direkt kompozit lamina sistemleri ön bölgedeki dişlerin estetik ve fonksiyonu için en etkili tedavi yöntemleridir. Kompozit lamina uygulaması hasta başında direkt uygulama kolaylığı, laboratuvar süreçlerinin olmaması, estetik açıdan tatmin edici sonuçlar vermesi, zaman ve ekonomik açıdan kayda değer avantajlar sağlamaktadır. Bu çalışmanın amacı; ön bölgedeki dişlerde görülen yaygın çürüklü dişlerin direkt kompozit rezin sistemlerle estetik olarak tedavi edilmesidir.
Olgu Sunumu: 17 yaşındaki kadın hastamızın 13, 12, 11, 21, 22 ve 23 numaralı dişlerinde çürük oluşumuna bağlı olarak yoğun madde kaybı ve estetik nedenlerle Atatürk Üniversitesi Diş Hekimliği Fakültesi Restoratif Diş Tedavisi Kliniği'ne başvurmuştur. Yapılan ağız içi, radyografik muayene ve canlılık testi sonrası dişlerin vital olduğu tespit edilip tedaviye uygun olduğu bulunmuştur. Hastamızın yaşının genç olması sebebiyle dental dokuların maksimum düzeyde korunmasını sağlanyan kompozit rezin sistemler tercih edilmiştir. Öncelikle hastamıza oral hijyen eğitimi verilip ağız içi rehabilite edildikten sonra çürük dokular elmas rond ve çelik rond frezlerle uzaklaştırılmıştır. Uygun izolasyon sağlandıktan sonra restorasyon yapılacak mine yüzeylerine 15 sn süreyle %37'lik ortofosforik asit jel (Vococid 5 ml, Voco) uygulanmıştır. Yıkama ve kurutma işlemi sonrasında oto matriks bant sistemleri (SuperMat™, Kerr) her bir dişe ayrı ayrı modifiye edilip tahta kamalarla (Hawe™ Sycamore Interdental Wedges, Kerr) sabitlenmiştir. Adeziv ajan (Single Bond Universal Adeziv L-pop, 3M) kullanıcı talimatlarına göre uygulanıp 10 sn ışık cihazıyla (Curing Pen, Eighteeth) polimerize edilmiştir. Daha sonra A1 renginde body kompozit rezin (G-ænial Anterior, GC) tabakalama tekniği ile tamamlandıktan sonra bitirme ve polisaj işlemleri (Sof-Lex, 3M) uygulanmıştır.
Sonuç: Direkt kompozit lamina uygulaması, kompozit rezin sistemlerin her geçen gün geliştirilen üstün özellikler sunmasıyla hasta başında geçirilen sürenin az olması, estetik açıdan verdiği tatmin edici sonuçlar, ekonomik açıdan maliyetinin az olması, laboratuvar / teknisyen süreçlerinin olmaması, ağız içinde tamir edilebilme kolaylığı ve hasta başında direkt uygulanmasıyla anterior dişlerde tercih edilen tedavi yöntemlerinden biridir.
Anahtar Kelimeler: Anterior diş, estetik, kompozit lamina

OP-30 Aesthetic rehabilitation of six anterior teeth with diffuse carious lesions with direct composite lamina

Mustafa Çadırcı, Nurcan Özakar

Atatürk University, Faculty of Dentistry, Department of Restorative Dentistry, Erzurum, Turkey

Introduction and Aim: Porcelain and direct composite lamina systems, which are preferred for aesthetic purposes, are the most effective treatment methods for the aesthetic and function. of the teeth in the anterior region. Composite lamina application provides ease of direct bedside application at the bedside, lack of laboratory processes, aesthetically satisfactory results, and significant advantages in terms of time and economy. The aim of this study It is the aesthetic treatment of common decayed teeth in the anterior region with direct composite resin systems.
Case Report: Our 17-year-old female patient applied to Atatürk University Faculty of Dentistry Restorative Dentistry Clinic due to the formation of caries in her teeth 13, 12, 11, 21, 22, and 23 due to intense loss of material and aesthetic reasons. After intraoral, radiographic examination and vitality test, it was determined that the teeth were vital and suitable for treatment. Due to the young age of our patient, composite resin systems, which ensure maximum protection of dental tissues, were preferred. First of all, our patient was given oral hygiene training and rehabilitated in the mouth, and the caries were removed with round diamond round and steel round burs. After proper isolation, 37% orthophosphoric acid gel (Vococid 5 ml, Voco) was applied to the enamel surfaces to be restored for 15 seconds. After washing and drying, auto-matrix band systems (SuperMat™, Kerr) were modified to each tooth separately and fixed with wooden wedges (Hawe™ Sycamore Interdental Wedges, Kerr). The adhesive agent (Single Bond Universal Adhesive L-pop, 3M) was applied according to the user instructions for use and polymerized with a 10-second sec light device (Curing Pen, Eighteeth). Then, after the coloured A1 color body composite resin (G-ænial Anterior, GC) was completed with the layering technique, finishing and polishing processes (Sof-Lex, 3M) were applied.
Conclusions: Direct application of composite lamina application, composite resin systems with daily improved features every day, less time spent at the bedside, satisfactory aesthetic results, low cost in terms of economy, absence of laboratory/technician processes, ease of repair in the mouth and direct at the patient's bedside. It is one of the preferred treatment methods in the anterior teeth.
Keywords: Anterior teeth, esthetics, composite lamina

SS-31 Titanyum dental implant abutmentlarına uygulanan farklı yüzey işlemlerinin CAD CAM zirkonyum destekli seramik kuronların tutuculuğuna etkisinin incelenmesi

Nuran Dinçkal Yanıkoğlu, Fatih Oktay, Funda Bayındır

Atatürk Üniversitesi, Diş Hekimliği Fakültesi, Protetik Diş Tedavisi Ana Bilim Dalı, Erzurum, Türkiye

Giriş ve Amaç: Metal-seramik restorasyonların bağlama mekanizmasını etkinleştirmek için metal yüzeyi ön işleme tabi tutulduktan sonra rezin simanları kullanmaktır. Bu nedenle, işlenmiş CP-Ti restorasyonlarının yüzey modifikasyonları, adeziv performanslarını arttırmak için çok önemlidir. Rezinlerin titanyuma yapışmasını iyileştirmek için çeşitli fiziksel ve kimyasal yüzey modifikasyon teknikleri araştırılmıştır. Bunlar mikromekanik tutunmayı, kimyasal bağlamayı veya hem mikromekanik tutunmayı hem de kimyasal bağlamayı destekleyen işlemler olabilir. Bu çalışmanın amacı, titanyum dental implant abutmenti ile, zirkonyum destekli seramik kuronların rezin ile güçlendirilmiş camiyonomer siman ile bağlanmasında, abutment yüzey işlemlerinin etkisini incelemektir.
Yöntem: Bu çalışmada 76 dental implant abutmenti (AnyOne, MegaGen Co. Ltd., Kyungsan, Güney Kore) kullanılmıştır. Titanyum abutmentleri üzerinde; zirkonya kor materyalleri CAD/CAM cihazı kullanılarak üretilmiş ve seramikle kaplanarak kuronlar tasarlanmıştır.
Titanyum abutment örnekler a) kumlama, b) kumlama-ardından asidik işlem, c) kumlama-ardından alkali işlem ve d) kontrol grubu olmak üzere dört gruba ayrıldı. Her bir gruptaki örnekler GC FujiCEM Evolve radyopak resin ile güçlendirilmiş camiyonomer ile seramik kuronlar simante edildi. Örnekler implant analogları ve abutment üzerindeki kuron otopolimerizan akrilik rezinle bakır anolar içerisine yerleştirildi. Tüm numuneler, çekme testi yapılmadan önce ısıl döngüye tabi tutuldu. Örnekler, universal test cihazında çekme testine yapılarak ve bağlanma dayanımı değerleri kaydedildi. Elde edilen veriler tek yönlü ANOVA ve Tukey testleri kullanılarak istatistiksel olarak değerlendirildi ($p<0,05$).
Bulgular: Kontrol grubu çekme dayanımı değeri ile diğer gruplar arasında istatistiksel olarak anlamlı fark vardı. ($P<0,001$)
Al_2O_3 ile kumlama yapılan grup ile kumlamayı takiben asit uygulanan grup arasında çekme dayanımı değerleri birbirine benzerdi. ($P = 0,52$)
Al_2O_3 ile kumlama yapılan grup ile kumlamayı takiben alkali işlem uygulanan grubun çekme dayanımı değerleri anlamlı derecede düşüktü. ($P<0,01$)
Sonuç: Simantasyon öncesi abutmentler üzerinde herhangi bir yüzey pürüzlendirme işlemi yapılmaması restorasyonların bağlanma kuvvetini olumsuz etkileyebilir. Al_2O_3 ile kumlama yapılan grup ile kumlama ve takiben asit işlem bağlanma kuvvetini artırdığı görülmüştür.
Anahtar Kelimeler: Çekme testi, dental implantlar, titanyum yüzey işlemleri.

OP-31 Investigation of the effect of different surface treatments applied to titanium dental implant abutments on the retention of CAD CAM zirconia supported ceramic crowns

Nuran Dinçkal Yanıkoğlu, Fatih Oktay, Funda Bayındır

Atatürk University, Faculty of Dentistry, Department of Prosthodontics, Erzurum, Turkey

Introduction and Aim: To activate the bonding mechanism of metal-ceramic restorations, resin cements are used after the metal surface has been pretreated. Therefore, surface modifications of machined CP-Ti restorations are very important to improve their adhesive performance. Various physical and chemical surface modification techniques have been investigated to improve the adhesion of resins to titanium. These can be processes that promote micromechanical adhesion, chemical bonding, or both micromechanical adhesion and chemical bonding. The aim of this study is to examine the effect of abutment surface treatments on the bonding of zirconium-reinforced ceramic crowns with resin-reinforced glass-ionomer cement with a titanium dental implant abutment.

Methods: 76 dental implant abutments (AnyOne, MegaGen Co. Ltd., Kyungsan, South Korea) were used in this study. On titanium abutments, the zirconia core materials were produced using a CAD/CAM device and crowns were designed by coating with ceramics.

Titanium abutment samples were divided into four groups: a) sandblasting, b) acidic treatment after sandblasting c) alkaline treatment after sandblasting and d) control group. After surface treatments, SEM images of the samples were taken. The specimens in each group were cemented with GC FujiCEM Evolve radiopaque resin reinforced glass-ionomer to the ceramic crowns. The specimens were placed in copper anodes with implant analogues and the crown on the abutment with auto polymerizing acrylic resin. All samples were thermally cycled prior to tensile testing. The specimens were subjected to tensile testing in a universal testing device and bond strength values were recorded. Obtained data were statistically evaluated using one-way ANOVA and Tukey tests ($p<0.05$).

Results: There was a statistically significant difference between the tensile strength value of the control group and the other groups. ($P<0.001$)

Tensile strength values were similar between the group with Al_2O_3 sandblasting and the group that applied acid after sandblasting. ($P = 0.52$)

The tensile strength values of the group that was sandblasted with Al_2O_3 and the group that was treated with alkaline treatment after sandblasting were significantly lower. ($P<0.01$)

Conclusions: Failure to do any surface roughening on the abutments prior to cementation may adversely affect the bond strength of the restorations. It was observed that Al_2O_3 sandblasting followed by acid treatment increased the bond strength with the group made with sandblasting.

Keywords: Tensile test, dental implants, titanium surface treatments

SS-32 Anterior dişlerde görülen form bozukluklarının kompozit rezin sistemlerle estetik olarak rehabilitasyonu

Merve Babacan

Atatürk Üniversitesi, Diş Hekimliği Fakültesi, Restoratif Diş Tedavisi Ana Bilim Dalı, Erzurum, Türkiye

Giriş ve Amaç: Anterior dişler gülüş hattının önemli bir bileşenidir. Estetik olarak kritik öneme sahip bu bileşen kişilerin günlük hayatını psikososyal açıdan etkilemektedir. Bu dişlerde görülen form bozuklukları, kırık ya da hatalı restorasyonlar estetiği etkilediği kadar fonksiyonun da bütünlüğünü bozmaktadır. Kompozit rezin sistemler bu sorunlara hızla gelişen teknolojisiyle, non invaziv yöntemlerle önemli bir çözüm olanağı sunar. Bu çalışmanın amacı; anterior bölgede görülen form bozukluklarının kompozit sistemlerle rehabilitasyonunun önemini vurgulamaktır.

Olgu Sunumu:

Olgu 1: 18 yaşındaki kadın hastamız 11 ve 21 numaralı dişlerinde travmaya bağlı oluşan kırık nedeniyle Atatürk Üniversitesi Diş Hekimliği Restoratif Kliniği'ne başvurmuştur. Dişlerin intraoral ve radyografik muayenesinden sonra vital oldukları tespit edilip daimi restorasyonları yapılmıştır.

Olgu 2: 25 yaşındaki kadın hastamız 11 ve 21 numaralı dişindeki formu bozulmuş, eski restorasyonların değişimi talebiyle Atatürk Üniversitesi Diş Hekimliği Restoratif Kliniği'ne başvurmuştur. Yapılan intraoral ve radyografik incelemeler sonucunda dişler tedaviye uygun bulunup hastaların yaşının genç olması sebebiyle her iki olguda da kompozit rezin sistemler tercih edilmiştir. Restorasyon yapılacak yüzeyler 15 saniye % 37'lik ortofosforik asit jel ile pürüzlendirildi. Yıkama ve kurutma işlemlerinden sonra adeziv ajan (Single bond universal adeziv L-pop,3M) uygulandı. Mylar striple (Hawe Striproll, Kerr) ve tahta kamalarla (Hawe Sycamore Interdental Wedges, Kerr) restorasyonlar tamamlanıp (Estelite Asteria, Tokuyama) bitirme işlemleri ve polisaj (Optidisc, Kerr) yapıldı.

Sonuç: Kompozit rezin sistemler yapılan çalışmalar ve ilerleyen teknoloji sayesinde hızla gelişmekte ve hastaların estetik beklentilerini karşılamaktadır. Düşük maliyet ve tek seansta tatmin edici sonuçların elde edilmesi, hasta ve hekimin kooperasyonuyla teknisyene ihtiyaç duyulmadan restorasyonların tamamlanması, minimal invaziv bir teknik olması ve gerektiğinde tamire olanak tanımasından dolayı diğer tedavi yöntemlerine göre form bozukluğu olan dişlerde öncelikli tedavi seçeneği olarak düşünülebilir.

Anahtar Kelimeler: Anterior diş, estetik restorasyon, kompozit rezin

OP-32 Deformations of anterior teeth with composite resin systems aesthetic rehabilitation

Merve Babacan

Atatürk University, Faculty of Dentistry, Department of Restorative Dentistry, Erzurum, Turkey

Introduction and Aim: Anterior teeth are an important component of the smile line. This aesthetically critical component affects people's daily life psychosocially. Deformities, broken or faulty restorations seen in these teeth disrupt the integrity of the function as well as affect the aesthetics. Composite resin systems offer an important solution to these problems with rapidly developing technology and non-invasive methods. This study aims to emphasize the importance of rehabilitation of deformities in the anterior region with composite systems

Case Report:

Case 1: An 18-year-old female patient applied to Atatürk University Dentistry Restorative Clinic due to trauma-related fractures of her teeth 11 and 21. After intraoral and radiographic examination of the teeth, they were determined to be vital and permanent restorations were made**.**

Case 2: A 25-year-old female patient, whose form in her 11 and 21 teeth has deteriorated, applied to Atatürk University, Department of Dentistry Restorative, for the replacement of old restorations. As a result of intraoral and radiographic examinations, the teeth were found suitable for treatment and composite resin systems were preferred in both cases because the patients were young. The surfaces to be restored were roughened with 37% orthophosphoric acid gel for 15 seconds. After washing and drying, an adhesive agent (single bond universal adhesive L-pop,3M) was applied. Restorations were completed with Mylar strips (Hawe Striproll, Kerr) and wooden wedges (Hawe Sycamore Interdental Wedges, Kerr) (Estelite Asteria, Tokuyama), finishing and polishing (Optidisc, Kerr).

Conclusions: Composite resin systems are developing rapidly due to the studies and advancing technology that meets the aesthetic expectations of the patients. It can be considered as for a primary treatment option for teeth with deformities compared to other treatment methods, due to its low cost and satisfactory results in a single session, the completion of restorations without the need for a technician with the cooperation of the patient, and the physician, being a minimally invasive technique and allowing repair when necessary.

Keywords: Anterior tooth, aesthetic restoration, composite resin

SS-33 Farklı yüzey parlatma sistemleri ile otoklavda yaşlandırma işleminin monolitik zirkonyanın yüzey özellikleri, faz dönüşümü ve kırılma dayanımına etkisi

Gülşah Akyıldız[1], Zeynep Yeşil[1,2]

[1] *Recep Tayyip Erdoğan Üniversitesi, Diş Hekimliği Fakültesi, Protetik Diş Tedavisi Ana Bilim Dalı, Rize, Türkiye*
[2] *Atatürk Üniversitesi, Diş Hekimliği Fakültesi, Protetik Diş Tedavisi Ana Bilim Dalı, Erzurum, Türkiye*

Giriş ve Amaç: Bu çalışma farklı yüzey parlatma sistemleri ile otoklavda yaşlandırma işleminin monolitik zirkonyanın yüzey özellikleri, faz dönüşümü ve kırılma dayanıma etkisini değerlendirmek amacıyla yapıldı.
Yöntem: Monolitik zirkonya bloktan (Prettau Zirkonzahn), boyutları 15 mm çapında ve 1,2 mm kalınlığında olan disk şeklinde 48 adet örnek hazırlandı. Glaze uygulanan örnekler 3 gruba ayrıldı. Kontrol grubu dışındaki gruplara mavi bantlı frezlerle 20 s aşındırma uygulandı. Gruplardan birine Meisinger cila kiti diğerine ise OptraFine cila kiti ile cila işlemi yapıldı. Parlatma sonrası her grup ikiye ayrıldı. İkiye ayrılmış her gruptan birinde bulunan örneklere otoklavda yaşlandırma işlemi uygulandı. Tüm örneklerin yüzeyi profilometre cihazı, mikro sertlikleri Vickers mikro sertlik testiyle, üç boyutlu yüzey görüntüleri Atomik Kuvvet Mikroskobuyla (AFM), yüzey özellikleri Taramalı Elektron Mikroskobuyla (SEM), kristal yapıları ve faz dönüşümleri X-Işını Kırınımı (X-Ray Difraktometre; XRD) ile analiz edildi. Son olarak üç top üzerine piston tekniği ile kırılma dayanımları değerlendirildi.
Bulgular: Monolitik zirkonya örneklere uygulanan yüzey parlatma işlemlerinin yüzey pürüzlülüğüne, mikro sertliğine, kırılma dayanımına ve faz dönüşümüne etkisi istatiksel olarak anlamlı bulundu ($p<0.05$). En fazla yüzey pürüzlülüğü Meisinger cila kiti uygulanan grupta tespit edildi. Otoklavda yaşlandırma işleminin faz dönüşümüne etkisi istatiksel olarak anlamlı bulundu ($p<0.05$).
Sonuç: Monolitik zirkonya örneklere uygulanan yüzey parlatma sistemlerinin yüzey özelliklerini, faz dönüşümünü ve kırılma dayanımını etkilediği görüldü. Otoklavda yaşlandırma işleminin ise yüzey özelliklerini ve kırılma dayanımını etkilemediği, faz dönüşümünü ise etkilediği tespit edildi.
Anahtar Kelimeler: Faz dönüşümü, kırılma dayanımı, otoklavda yaşlandırma, yüzey özellikleri, yüzey parlatma sistemleri

OP-33 The effect of autoclave aging with different surface polishing systems on the surface properties, phase transformation and flexural strength of monolithic zirconia

Gülşah Akyıldız[1], Zeynep Yeşil[1,2]

[1] *Recep Tayyip Erdoğan University, Faculty of Dentistry, Department of Prosthodontics, Rize, Turkey*
[2] *Atatürk University, Faculty of Dentistry, Department of Prosthodontics, Erzurum, Turkey*

Introduction and Aim: This study was carried out to evaluate the effect of autoclave aging with different surface polishing systems on the surface properties, phase transformation and flexural strength of monolithic zirconia.
Methods: Forty-eight disc-shaped specimens with a diameter of 15 mm and a thickness of 1.2 mm were prepared from a monolithic zirconia block (Prettau® Zirconia). The glazed specimens were divided into three groups. The groups except the control group were grinded with blue band burs for 20 seconds. One of the groups was polished using a Meisinger polishing kit and the other was polished using an OptraFine polishing kit. After polishing, each group was divided into two. The one of each group was applied autoclave aging. Surface roughness of specimens was analyzed using a profilometer device, surface microhardness was assessed using the Vickers microhardness test, three-dimensional surface images were obtained using an atomic force microscope, surface properties were tested using a scanning electron microscope, and phase transformations were analyzed using X-ray diffraction. Finally, the flexural strengths were evaluated using the piston technique on three balls**.**
Results: The effects of surface polishing applied on monolithic zirconia specimens on surface roughness, microhardness, flexural strength and phase transformation were found to be statistically significant. ($p<0.05$). The highest surface roughness was detected in the group that applied the Meisinger polishing kit. The effect of autoclave aging on the phase transformation was significant ($p<0.05$).
Conclusions: It was determined that the surface polishing systems applied to the monolithic zirconia specimens affected the surface properties, phase transformation, and flexural strength, and the autoclave aging process did not affect the surface properties and flexural strength but affected the phase transformation.
Keywords: Autoclave aging, flexural strength, phase transformation, surface polishing systems, surface properties

SS-34 Farklı yapıdaki kalsiyum silikat simanların kompozit ve kompomer restoratif materyallere olan bağlantısının değerlendirilmesi

Fatıma Kübra Altınay Karaca, Fatih Öznurhan

Sivas Cumhuriyet Üniversitesi, Diş Hekimliği Fakültesi, Pedodonti Ana Bilim Dalı, Sivas, Türkiye

Giriş ve Amaç: Vital pulpa tedavisinin (VPT) başarısı için iyi bir örtücülük sağlanması ve bunun sürdürülmesi önemlidir ve bunun için pulpa kaplama materyali ile restoratif materyal arasındaki bağlanma kuvvetinin yüksek olması gerekmektedir. Bu nedenle, yapılan bu araştırmada, VPT'de kullanılan kalsiyum silikat içerikli biyomateryallerin farklı restoratif materyallere makaslama bağlanma dayanımlarının (SBS) karşılaştırmalı olarak değerlendirilmesi amaçlandı.
Yöntem: Yapılan bu çalışmada 3 farklı biyomateryal (TheraCal PT, NeoMTA2, NeoPUTTY), 2 restoratif materyal (kompomer, kompozit rezin) ve 2 adeziv sistem kullanıldı. Hazırlanan akrilik kalıplara her biyomateryalden 40 adet olacak şekilde, üretici firmaların talimatları doğrultusunda yerleştirildi. Her grup 20 adet olmak üzere 2 alt gruba ayrıldı ve 2 farklı adeziv sistem uygulandı daha sonra her bir adeziv sistem grubu kendi içinde 10 adet olmak üzere 2 alt gruba ayrıldı. kompomer ve kompozit rezin uygulandı ve örneklerin SBS testi gerçekleştirildi. Veriler istatistiksel olarak analiz edildi.
Bulgular: TheraCal PT grupları en yüksek ortalama SBS değerlerini gösterdi. NeoMTA2 ve NeoPUTTY grupları arasında anlamlı fark bulunamadı.
Sonuç: Rezin içerikli kalsiyum silikat siman olan TheraCal PT'nin rezin restorasyonlara yüksek SBS'si olduğu bu sayede mikrosızıntıya bağlı oluşabilecek restorasyon kayıplarının önüne geçebileceği düşünülmektedir. İn vitro ortam şartları ağız içi koşulları yansıtmadığından, materyallerin gerçek performansının ve klinik kullanılabilirliğinin anlaşılabilmesi için in vivo çalışmalarla desteklenmesi gerekmektedir.
Anahtar Kelimeler: NeoMTA2, NeoPUTTY, rezin restorasyon, SBS, TheraCal PT

OP-34 Evaluation of the connection of different structures of calcium silicate cements to composite and compomer restorative materials

Fatıma Kübra Altınay Karaca, Fatih Öznurhan

Sivas Cumhuriyet University, Faculty of Dentistry, Department of Pedodontics, Sivas, Turkey

Introduction and Aim: It is important to provide and maintain good coverage for the success of vital pulp therapy (VPT). For this purpose, the bond strength between the pulp cupping material and the restorative material must be high. Therefore, in this study, it was aimed to evaluate the shear bond strength (SBS) of calcium silicate-containing biomaterials used in VPT to different restorative materials.

Methods: In this study, 3 different biomaterials (TheraCal PT, NeoMTA2, NeoPUTTY), 2 restorative materials (compomer, composite resin) and 2 adhesive systems were used. Each biomaterial were placed in the prepared acrylic molds (n=40) according to the manufacturers' instructions. Each group was divided into 2 subgroups (n=20), and 2 different adhesive systems were applied, then each adhesive system group was divided into 2 subgroups (n=10). Compomer and composite resin were applied then SBS test was performed. Data were analyzed statistically.

Results: TheraCal PT groups showed the highest mean SBS values. No significant difference was found between the NeoMTA2 and NeoPUTTY groups.

Conclusions: It was thought that TheraCal PT, a resin-containing calcium silicate cement, showed increased SBS on resin restorations, thus preventing restoration losses that may occur due to microleakage. In vitro environmental conditions do not reflect oral conditions therefore in vivo studies need to be supported in order to understand the actual performance and clinical usability of the materials.

Keywords: NeoMTA2, NeoPUTTY, resin restoration, SBS, TheraCal PT

SS-35 Farklı içeceklerin ve yüzey bitirme işlemlerinin monolitik zirkon materyallerinin renk stabilitesi üzerine etkisi

Nihan Kaya, Nuran Yanıkoğlu

Atatürk Üniversitesi, Diş Hekimliği Fakültesi, Protetik Ana Bilim Dalı, Erzurum, Türkiye

Giriş ve Amaç: Artan estetik beklentiler ile birlikte üstün mekanik ve biyolojik özelliklere sahip monolitik zirkonya esaslı seramiklerin kullanımı yaygınlaşmıştır. Bu restorasyonlar ağız ortamında renklenmeye sebep olan solüsyonlara maruz kalmaktadır ve renk stabilitelerini korumaları için restorasyon yüzeylerine yapılan bitirme ve cila işlemleri önem arz eder. Bu çalışmanın amacı; farklı bitirme işlemleri uygulanan iki monolitik zirkon materyalinin renk değişimi üzerinde farklı içeceklerin etkisini incelemektir.
Yöntem: İki farklı monolitik zirkonya blok tipinden (Katana, GC Initial Zirkon) 128 adet disk şeklindeki örnekler (15 mm çap, 1.2 mm kalınlık) üretilip ve sinterlenmiştir. Örnekler; kontrol grubu, aşındırma sonrası re-glaze grubu, aşındırma sonrası meisinger cila kiti grubu ve aşındırma sonrası optrafine cila kiti grubu olmak üzere 4 gruba (n=8) ayrılmış, başlangıç renk ölçümleri yapılmıştır. Daha sonra şarap ve kahve içeceklerinde 28 gün süre ile bekletildikten sonra tekrar final renk ölçümleri yapılmıştır. Elde edilen L, a, b değerleri CIELAB ve CIEDE 2000 sistemlerine göre analiz edilmiştir. Verilerin istatistiksel analizinde ANOVA ve Tukey çoklu karşılaştırma testleri kullanılmıştır.
Bulgular: ANOVA testinin sonuçlarına göre; CIELAB renk değerlendirme sisteminde Materyal*polisaj, Materyal*solüsyon, polisaj*Solüsyon etkileşimleri istatistiksel olarak anlamlılık gösterirken CIEDE2000 renk değerlendirme sisteminde Materyal*polisaj, Materyal*Solüsyon, Materyal*polisaj*Solüsyon etkileşimleri istatistiksel olarak anlamlılık göstermiştir ($p>.05$). İki renk değerlendirme sisteminde de en yüksek ΔE ortalama değerleri GC Initial Zirkon*kahve*meisinger polisaj kiti etkileşiminde gözlenirken (5,65), en düşük ΔE ortalama değerleri Katana*kahve*glaze etkileşiminde gözlemlenmiştir (0,83).
Sonuç: İçecek tüketme alışkanlıkları ve materyallerin yüzey özellikleri materyallerin renk stabilitesini etkiler. Bu çalışmada renk değerlendirme sistemleri arasında farklılıklar görülmüştür. Bununla beraber glaze uygulanmış Katana materyalinin renklenmeye karşı daha dirençli olduğu gözlemlenmiştir.
Anahtar Kelimeler: CIEDE2000, CIELAB, monolitik zirkon, cila kitleri, renk stabilitesi

OP-35 The effect of different beverages and surface finishing treatments on the color stability of monolithic zirconia materials

Nihan Kaya, Nuran Yanıkoğlu

Atatürk University, Faculty of Dentistry, Department of Prosthodontics, Erzurum, Turkey

Introduction and Aim: With increasing aesthetic expectations, the use of monolithic zirconia-based ceramics with superior mechanical and biological properties has become widespread. These restorations are exposed to solutions that cause discoloration in the oral environment and finishing and polishing processes on restoration surfaces are important to preserve their color stability. The aim of this study is to examine the color stability of two different monolithic zirconia materials in different beverages with different finishing procedures.

Methods: A total of 64 disc specimens (15 mm diameter, 1.2 mm thickness) were produced and sintered from two different monolithic zirconia blocks (Katana, GC Initial Zircon). Specimens were divided into 4 groups according to the type of polishing systems as control group, grinding and re-glaze group, grinding and Meisinger luster polishing kit group and grinding and Optra-fine polishing group 4 different divided into groups (n=8) and the first color measurements were recorded. Then, the specimens stored in red wine and coffee for 28 days (n=8) and the final color measurements were recorded. Obtained L, a, b values were analyzed according to CIELAB and CIEDE 2000 systems. ANOVA and Tukey multiple comparison tests were used in the statistical analysis of the data.

Results: According to the results of the ANOVA test; In the CIELAB color evaluation system, Material*polishing, Material*Solution, polishing*Solution interactions were statistically significant, while in the CIEDE2000 color evaluation system, Material*polishing, Material*Solution, Material*polishing*Solution interactions were statistically significant ($p>.05$). In both systems, the highest ΔE average values were obtained in the GC Initial Zircon*coffee*Meisinger polishing kit interactions(5,65), while the lowest ΔE average values were obtained in the Katana*coffee*glaze interactions (0,83).

Conclusions: The beverage consumption habits and the surface properties of the materials affect the color stability of the materials. In this study, there are differences between the color evaluation systems; however, the glazed Katana material seems to be more resistant to discoloration.

Keywords: CIEDE2000, CIELAB, monolithic zirkonia, polishing kits, color stability

SS-36 Ön ısıtma işleminin kompozit rezinlerin akıcı kompozit rezine bağlanma dayanımına etkisi

Hilal Ateş, İpek Çubukcu, Merve İşcan Yapar

Atatürk Üniversitesi, Diş Hekimliği Fakültesi, Restoratif Diş Tedavisi Ana Bilim Dalı, Erzurum, Türkiye

Giriş ve Amaç: Akıcı kompozit rezinler günümüzde liner materyali olarak sıklıkla kullanılmaktadır. Düşük vizkozitesi ve kullanım kolaylığı akıcı kompozit rezinleri daha cazip hale getirmekte ve kullanımını arttırmaktadır. Son dönemde popüler hale gelen ön ısıtma işleminin, kompozitin mekanik özelliklerini iyileştirdiği ve kavite duvarlarına adaptasyonu arttırdığı gösterilmiştir. Bu çalışmanın amacı, ısıtılmış iki tepilebilir kompozit rezinin, akıcı kompozit rezine bağlanma dayanımlarını değerlendirmektir.
Yöntem: Çalışmada standart ölçülerde 60 adet akrilik blok hazırlandı. Bu akrilik bloklara 5 mm genişliğinde 2 mm derinliğinde kaviteler açılıp, akıcı kompozit rezin (esFlow -Spident) yerleştirildi. Bloklar rastgele 6 gruba ayrıldı (n=10). Ardından farklı sıcaklıklarda (21 C°,40 C°, 60 C°) bekletilen iki ayrı kompozit rezin (Gaenial posterior GC, Clearfil Majesty Posterior Kuraray), akıcı kompozit rezin yüzeylere silikon kalıplar yardımıyla (2 mm derinliğinde 4 mm çapında) yerleştirildi ve polimerize edildi. Hazırlanan örneklerin bağlanma dayanımı Instron test cihazında ölçüldü ve elde edilen veriler SPSS 20.0 uygulaması ile iki yönlü varyans analizi ve Tukey çoklu karşılaştırma testi yapılarak değerlendirildi.
Bulgular: Akıcı kompozite bağlanan Gaenial Posterior ve Majesty Posterior kompozit rezinlerin aynı sıcaklık grupları kıyaslandığında bağlanma dayanım değerleri arasında anlamlı fark bulunmamıştır($p>0.05$). Majesty Posterior kompozit rezin, farklı sıcaklık değerlerinde ön ısıtma işlemi yapılan grupların bağlanma dayanımı değerleri arasında istatistiksel olarak anlamlı fark görülmemesine karşın($p>0.05$), Gaenial Posterior kompozitin, oda sıcaklığı (21 C°) ve 40 C°,60 C° ön ısıtma işlemi uygulanan gruplar arasında artan sıcaklık değerleri ile istatistiksel olarak anlamlı artış bulunmuştur ($p<0.05$).
Sonuç: Bu çalışmada Genial posterior kompozite ön ısıtma işlemi uygulanması kompozitn liner materyaline bağlanma dayanımını artırdığı, Majesty Posterior kompozite ön ısıtma işlemi uygulanması ise bağlanma dayanımını değiştirmediği bulunmuştur.
Anahtar Kelimeler: Akıcı kompozit, bağlanma dayanımı, ön ısıtma

OP-36 Effect of preheating on bond strength of composite resins to flowable composite resin

Hilal Ateş, İpek Çubukcu, Merve İşcan Yapar

Atatürk University, Faculty of Dentistry, Department of Restorative Dentistry, Erzurum, Turkey

Introduction and Aim: Flowable composite resins are frequently used as liner materials today. Its low viscosity and ease of use make flowable composite resins more attractive and increase their use. It has been shown that the preheating process, which has become popular recently, improves the mechanical properties of the composite and increases its adaptation to the cavity walls. The aim of this study is to evaluate the bond strength of two heated fireproof composite resins to flowable composite resin.

Methods: In the study, 60 acrylic blocks of standard sizes were prepared. 5 mm wide and 2 mm deep cavities were opened in these acrylic blocks, and flowable composite resin (esFlow Spident) was placed. The blocks were randomly divided into 6 groups (n = 10). Then, two different composite resins (Gaenial posterior GC and Clearfil Majesty Posterior Kuraray) kept at different temperatures (21 °C, 40 °C,and 60 °C) were placed on the flowable composite resin surfaces with the help of silicone molds (2 mm in depth and 4 mm in diameter) and polymerized. The bond strength of the prepared samples was measured in an Instron test device,and the obtained data were evaluated by using the SPSS 20.0 application,a two-way analysis of variance,and the Tukey multiple comparison test.

Results: When the same temperature groups of Gaenial Posterior and Majesty Posterior composite resins bonded to the flowable composite were compared, no significant difference was found between the bond strength values ($p>0.05$). Majesty Posterior composite resin, although there was no statistically significant difference between the bond strength values of the groups that were preheated at different temperature values ($p>0.05$), the Gaenial Posterior composite was preheated at room temperature (21 °C), 40 °C,and 60 °C. A statistically significant increase was found with increasing temperature values between the groups that underwent the procedure ($p<0.05$).

Conclusions: In this study, it was found that preheating the Genial posterior composite increased the bond strength of the composite to the liner material, while preheating the Majesty posterior composite did not change the bond strength.

Keywords: Bond strength, flowable composite, preheating

SS-37 Maksiller orta hat diastemasının direkt kompozit rezin ile restorasyonu ve altı aylık takibi

Büşra Güleç

Atatürk Üniversitesi, Diş Hekimliği Fakültesi, Restoratif Diş Tedavisi Ana Bilim Dalı, Erzurum, Türkiye

Giriş ve Amaç: Maksiller orta hat diasteması, hastalarda estetik kaygıya sebep olan yaygın şikayetlerden biridir ve gülümseyi olumsuz yönde etkileyebilir. Orta hat diastemasına neden olan birçok etiyolojik faktör vardır, dişlerin şekil bozuklukları, diş ve diş arkı arasındaki uyumsuzluklar, yüksek frenulum ataçmanı ve diş eksiklikleri bunlardan birkaçıdır. Diastemanın etiyolojisine göre tedavi seçenekleri; protetik, ortodontik ya da restoratif yaklaşım şeklindedir. u olgu sunumunda, maksiller orta hat diastemasının direkt kompozit rezin restorasyonu ile tedavisi amaçlanmıştır.

Olgu Sunumu: 21 yaşındaki kadın hasta, maksiller ön dişleri arasındaki diastema şikayetiyle kliniğimize başvurmuştur. Yapılan klinik muayenede, santral dişleri arasındaki diastemanın yanı sıra ilgili dişlerde şekil düzensizliklerinin de olduğu görülmüştür. Hastanın yaşının genç olması ve acil bir tedavi istemesi nedeniyle, maksiller santral dişler arasındaki diastema direkt kompozit rezin ile restore edilmiş, kesici kenarlardaki düzensizlikler giderilmiş ve hasta altı aylık takibe alınmıştır.

Sonuç: Yapılan restorasyonun altı aylık takibinin sonunda, ilgili dişlerde herhangi bir hassasiyet, renk değişimi veya kırık saptanmamıştır. Bu vaka sonucundan da yola çıkarak, diastemaların tedavisinde direkt kompozit rezin restorasyonları diğer yöntemler ile kıyaslandığında, işlem süresinin kısa olması, yeterli estetiğin sağlanması, maliyetinin düşük olması, tamir ve düzeltmeye kolay izin vermesi gibi nedenlerle bu dişlerin tedavisinde öncelikli olarak düşünülebilir.

Anahtar Kelimeler: Estetik restorasyon, kompozit rezin, orta hat diasteması,

OP-37 Restoration of maxillary midline diastema with direct composite resin and six-month follow-up

Büşra Güleç

Atatürk University, Faculty of Dentistry, Department of Restorative Dentistry, Erzurum, Turkey

Introduction and Aim: Maxillary midline diastema is one of the common complaints that cause aesthetic anxiety in patients and may affect the smile negatively. Many etiological factors cause midline diastema, some of which are deformities of the teeth, incompatibilities between tooth and dental arch, high frenulum attachment, and tooth deficiencies. Treatment options according to the etiology of diastema; prosthetic, orthodontic, or restorative approach. This case report aims to treat maxillary midline diastema with direct composite resin restoration.
Case Report: A 21-year-old female patient applied to our clinic with the complaint of a diastema between her maxillary anterior teeth. In the clinical examination, it was observed that there were shape irregularities in the related teeth as well as the diastema between the central teeth. Due to the patient's young age and requiring urgent treatment, the diastema between the maxillary central teeth was restored with direct composite resin, the irregularities on the cutting edges were corrected, and the patient was followed up for six months.
Conclusions: At the end of the six-month follow-up of the restoration, no sensitivity, discoloration, or fracture was detected in the related teeth. Based on the results of this case, direct composite resin restorations in the treatment of diastemas can be considered a priority in the treatment of these teeth, due to the short duration of the procedure, providing adequate aesthetics, low cost, and ease of repair and correction compared to other methods.
Keywords: Aesthetic restoration, composite resin, midline diastema

SS-38 MTA apeksifikasyonu ile tedavi edilen açık apeksli maksiller kesici dişler: Üç olgu raporu

Kaan Ilıcalı, Edanur Maraş

Recep Tayyip Erdoğan Üniversitesi, Diş Hekimliği Fakültesi, Endodonti Ana Bilim Dalı, Rize, Türkiye

Giriş ve Amaç: Açık apeksli devital dişlerde, apikal konstrüksiyon olmadığı için hermetik bir kök kanal dolumunun sağlanması oldukça güç olmaktadır. Bu vaka serisinin amacı, periapikal lezyonlu açık apeksli maksiller kesici dişlerde MTA apeksifikasyonunun sonuçlarını bildirmektir.
Olgu Sunumu: Herhangi bir sistemik hastalığı bulunmayan, yaşları 23 ila 50 arasında değişen 2 kadın ve 1 erkek hasta kronik apikal periodontitis tanısıyla kliniğimize yönlendirildi. Travma öyküsü bildiren 2 vakanın radyografik incelemesinde açık apeksli immatur maksiller kesici dişlerde periapikal lezyon varlığı saptanmıştır. Üçüncü vakadan alınan anamnezde hastanın 3 yıl önce 12, 21, 22 numaralı dişlerine apikal rezeksiyon uygulandığı öğrenildi. Klinik olarak asemptomatik olan 3 vakaya MTA apeksifikasyonu yapılmasına karar verildi. İlk seans nekrotik pulpa ve eski kanal dolguları çalışma boyuna uygun şekilde #80 H-tipi eğeler kullanılarak uzaklaştırıldı. 2 haftalık kalsiyum hidroksit medikasyonunun ardından asemptomatik olduğu belirlenen dişlerin apikal 1/3'üne bariyer olarak MTA (IMICRYL, Konya, Türkiye) yerleştirildi. MTA'nın sertleşmesi için nemli kağıt kon 24 saat bekletildikten sonra kök kanallarının geri kalan kısmı 2 dişte lateral kondensasyon; 3 dişte ise sıcak obturasyon tekniği ile dolduruldu. Daha sonra ilgili dişler kompozit rezin kullanılarak restore edildi. 12 aylık takipte dişlerin asemptomatik olduğu ve periapikal lezyonların küçüldüğü tespit edildi.
Sonuç: MTA ile apeksifikasyon, geleneksel yöntemlerle tıkaç oluşturulamayan vakalarda önerilen bir tedavi seçeneğidir. Üç vakanın takibi sonucunda elde edilen klinik ve radyografik başarı bu sonucu desteklemektedir.
Anahtar Kelimeler: Açık apeks, apeksifikasyon, apikal bariyer, MTA

OP-38 Maxillary incisors with open apex treated with MTA apexification: Report of three cases

Kaan Ilıcalı, Edanur Maraş

Recep Tayyip Erdoğan University, Faculty of Dentistry, Department of Endodontics, Rize, Turkey

Introduction and Aim: In devitalized teeth with an open apex, obtaining a hermetic root canal filling can be challenging due to the lack of apical constriction. The aim of this case series is to report the results of MTA apexification in maxillary incisors with open apex and periapical lesions.

Case reports: Three patients, two female and one male, aged between 23 and 50, without any systemic disease, were referred to our clinic with a diagnosis of chronic apical periodontitis. Periapical lesions were detected in immature maxillary incisors with open apex in the radiographic examination of in two cases with a history of trauma. In the anamnesis of the third case, it was learned that apical resection of teeth 12, 21, and 22 was performed three years ago. MTA apexification was decided upon in three clinically asymptomatic cases. In the first appointment, necrotic pulp and previous canal fillings were removed using #80 H-type files in accordance with the working length. After two weeks of calcium hydroxide medication, MTA (IMICRYL, Konya, Turkey) was placed as a barrier in the apical 1/3 of the teeth determined to be asymptomatic. After 24 hours of the moist paper point being kept for the hardening of the MTA, the rest of the root canals were filled with lateral condensation in two teeth and warm obturation technique in three teeth. The related teeth were then restored with composite resin. At the 12-month follow-up, it was observed that the teeth were asymptomatic and the periapical lesions had healed.

Conclusions: Apexification with MTA is a recommended treatment option in cases where apical plug cannot be achieved with conventional methods. The clinical and radiographic success obtained as a result of the follow-up of three cases supports this result.

Keywords: Open apex, apexification, apical barrier, MTA

SS-39 Diş hekimliği öğrencilerinin dental anksiyete ve kaygı düzeylerinin belirlenmesi

Necibe Damla Şahin[1], Beyza Ecem Alkaç Ekici[2]

[1] *Tokat Gaziosmanpaşa Üniversitesi, Diş Hekimliği Fakültesi, Pedodonti Ana Bilim Dalı, Tokat, Türkiye*
[2] *Acıbadem Eskişehir Hastanesi, Eskişehir, Türkiye*

Giriş ve Amaç: Dental anksiyete, ağız ve diş sağlığı ile yakından ilişkilidir. Bireylerdeki yüksek dental anksiyete düzeylerinin düzenli dental tedavileri ertelemeye sebep olduğu ve dolayısıyla ağız ve diş sağlığı sorunlarının görülme olasılığını arttırdığı düşünülmektedir. Bu çalışmanın amacı diş hekimliği fakültesinde eğitim gören; 1., 2., 3. sınıf ve klinik eğitime başlamış sınıflardaki (4. ve 5. sınıflar) öğrencilerin dental anksiyete ve kaygı seviyelerinin karşılaştırmalı olarak değerlendirilmesidir.
Yöntem: Çalışmamız Tokat Gaziosmanpaşa Üniversitesi Diş Hekimliği Fakültesi öğrencileri arasında gönüllü olarak katılanlar üzerinden yürütülmüştür. Öğrencilerin dental anksiyete düzeylerini değerlendirmek amacıyla 29 sorudan oluşan bir anket hazırlanmıştır. Anketin ilk aşaması; demografik bilgileri içeren sorulardan, ikinci aşamasındaki 5 soru Modifiye Dental Anksiyete Skalası (MDAS) sorularından, üçüncü aşamasındaki 20 soru ise Dental Korku Skalası (DKS) sorularından oluşmaktadır. İstatistiksel analizler için SPSS 22 paket programı kullanılmıştır. Sonuçlar anlamlılık $p<0,05$ düzeyinde değerlendirilmiştir.
Bulgular: Çalışmamıza 150 erkek, 239 kız olmak üzere 389 öğrenci katılmıştır. Kızlar ve erkeklerin DKS ortalamaları arasında istatistiksel olarak anlamlı bir fark bulunmazken, kız öğrencilerin MDAS ortalamaları erkeklere göre istatistiksel olarak anlamlı derecede yüksektir (p:0,001). Sınıflar arası MDAS ortalamaları arasında istatatistiksel olarak fark bulunmazken, DKS ortalamaları arasındaki fark istatistiksel olarak anlamlıdır (p:0,032). Buna göre 1. sınıfların DKS ortalamaları diğer sınıflardan anlamlı derecede yüksektir.
Sonuç: Çalışmamızın sonuçlarına göre, 1. sınıfların dental anksiyete seviyelerinin diğer sınıflara göre daha yüksek bulunmuştur. Bu durum diş hekimliği öğrencilerinin eğitim seviyesi ve klinik deneyimlerinin dental anksiyete seviyeleri üzerinde etkili olabileceğini düşündürmektedir.
Anahtar Kelimeler: Dental anksiyete, dental korku, diş hekimliği öğrencileri

OP-39 Determination of dental anxiety and concern levels of dentistry students

Necibe Damla Şahin[1], Beyza Ecem Alkaç Ekici[2]

[1] *Tokat Gaziosmanpasa University, Faculty of Dentistry, Department of Pediatric Dentistry, Tokat, Turkey*
[2] *Acıbadem Eskisehir Hospital, Eskisehir, Turkey*

Introduction and Aim: Dental anxiety is closely related to oral and dental health. It is thought that high dental anxiety levels in individuals cause delays in regular dental treatments and thus increase the likelihood of oral and dental health problems. The aim of this study is to comparatively evaluate the dental anxiety levels of the dental students of the 1st, 2nd, 3rd grades and the students who have started clinical education (4th and 5th grades).
Methods: Our study was carried out among the students of Tokat Gaziosmanpaşa University Faculty of Dentistry who participated voluntarily. A questionnaire consisting of 29 questions was prepared in order to evaluate the dental anxiety levels of the students. The first stage of the questionnaire consists of demographic information questions, the second stage consists of 5 questions on Modified Dental Anxiety Scale (MDAS), and the third stage consists of 20 questions on Dental Fear Scale (DFS). Statistical Package for Social Science 22 (SPSS 22) program was used for statistical analysis. The results were evaluated at the significance level of $p<0.05$.
Results: 389 students, 150 boys and 239 girls, participated in our study. The MDAS averages of girls are statistically significantly higher than boys (p:0.001). While there is no statistical difference between the MDAS mean between the grades, the difference between the DFS mean is statistically significant (p:0.032). The DFS averages of the 1st grades are significantly higher than the other grades.
Conclusions: According to the results of our study, dental anxiety levels of first graders were found to be higher than other grades. This suggests that the education level and clinical experience of dentistry students may have an impact on their dental anxiety levels.
Keywords: Dental anxiety, dental fear, dental students

SS-40 Mandibular birinci molar dişlerde radix entomolarisin endodontik yönetimi

Muhammet Emin Çağlan, Edanur Maraş, Aykut Şener

Recep Tayyip Erdoğan Üniversitesi, Diş Hekimliği Fakültesi, Endodonti Ana Bilim Dalı, Rize, Türkiye

Giriş ve Amaç: Radix entomolaris, mandibular molar dişlerde distolingual olarak bulunan ek bir üçüncü köktür. Gözden kaçırılan kanallar endodontik tedavi başarısını olumsuz etkilediği için bu anatomik varyasyonun tanı ve tedavisi önemlidir. Bu olgu sunumun amacı, radix entomolarise sahip mandibular birinci molar dişlerin teşhis ve endodontik tedavilerine yönelik klinik yaklaşımların açıklanmasıdır.
Olgu Sunumu: Bu olgu sunumuna klinik ve radyografik muayenesinde mandibular birinci molar dişinde radix entomolaris tespit edilen sistemik olarak sağlıklı, yaşları 16-40 arasında olan 2 erkek ve 4 kadın hasta dahil edildi. Tüm dahil edilen dişlere irreversible pulpitis tanısı nedeniyle kanal tedavisi endikasyonu konuldu. Hasta onamı alındıktan sonra lokal anestezi uygulandı ve rubber dam izolasyonu yapıldı. Pre-operatif radyografi ve klinik inceleme sonucu kanal morfolojileri dikkate alınarak giriş kavitesi trapezoidal formda açıldı. Kanal ağızlarının lokalizasyonlarından sonra çalışma boylarına uygun şekilde kanalların kemomekanik preparasyonları tamamlandı. Kök kanalları %2.5'luk sodyum hipoklorit (Microvem AF, İstanbul, Türkiye) ve %17'lik EDTA (Prime Dental, Maharashtra, Hindistan) kullanılarak dezenfekte edildi. Tüm olgulardaki dişlerin kök kanal tedavileri ADSeal (Meta Biomed, Cheongju, Güney Kore) kanal patı kullanılarak soğuk lateral kondensasyon tekniği ile tamamlandı ve kompozit rezin ile daimi restorasyonları yapıldı.
Sonuç: Bu olgu sunumunda, detaylı klinik ve radyografik değerlendirme sayesinde radix entomolarise sahip dişlerin doğru teşhis ve endodontik tedavi yaklaşımı ortaya konulmuştur. Bu tip bir varyasyonla karşılaşıldığında, farklı açılardan periapikal radyografi alınması, servikal morfolojinin incelenmesi ve trapezoidal formda giriş kavitesinin açılması gibi yardımcı yöntemlerden yararlanılarak endodontik başarı sağlanabilir.
Anahtar Kelimeler: Anatomik varyasyon, endodontik tedavi, mandibular molar, radix entomolaris

OP-40 Endodontic management of radix entomolaris in mandibular first molars

Muhammet Emin Çağlan, Edanur Maraş, Aykut Şener

Recep Tayyip Erdoğan University, Faculty of Dentistry, Department of Endodontics, Rize, Turkey

Introduction and Aim: Radix entomolaris is an additional third root located distolingually in mandibular molars. Identification and treatment of this anatomical variation is important because a missed canal adversely affects the success of endodontic treatment. The aim of this case report is to explain the clinical approaches for the diagnosis and endodontic treatment of mandibular first molars with radix entomolaris.

Case Report: In this case report, 2 male and 4 female patients, aged between 16-40, who were systemically healthy and whose clinical and radiographic examination revealed radix entomolaris in the mandibular first molar tooth were included. Root canal treatment was indicated for all included teeth due to the diagnosis of irreversible pulpitis. After obtaining informed consent from the patient, local anesthesia was applied and rubber dam isolation was performed. As a result of pre-operative radiography and clinical examination, the access cavity was opened in a trapezoidal form, taking into account the canal morphologies. After the localization of the canal orifices, the chemomechanical preparations of the canals were completed in accordance with the working lengths. Root canals were disinfected using 2.5% sodium hypochlorite (Microvem AF, Istanbul, Turkey) and 17% EDTA (Prime Dental, Maharashtra, India). Root canal treatments of the teeth in all cases were completed with cold lateral condensation technique using ADSeal (Meta Biomed, Cheongju, South Korea) canal sealer and permanent restorations were made with composite resin.

Conclusions: In this case report, thanks to detailed clinical and radiographic evaluation, the correct diagnosis and endodontic treatment approach of teeth with radix entomolaris was revealed. When this type of variation is encountered, endodontic success can be achieved by using auxiliary methods such as periapical radiographs from different angles, examination of cervical morphology, and opening of the access cavity in a trapezoidal form.

Keywords: Anatomical variation, endodontic treatment, mandibular molar, radix entomolaris

SS-41 Erzurum ili diş sağlığı hizmeti sunan farklı iki kuruma müracaat eden hasta profillerinin incelenmesi

Zeynep Turanlı Tosun, Sümeyye Demir, Berfin Polat, Binali Çakır

Atatürk Üniversitesi, Diş Hekimliği Fakültesi, Ağız, Diş ve Çene Radyolojisi Ana Bilim Dalı, Erzurum, Türkiye

Giriş ve Amaç: Çalışmamızda; diş sağlığı hizmeti veren iki farklı kuruma ait bireylerin cinsiyet, meslek gibi parametrelerinin sıklığı, ortalamasını incelemeyi amaçladık.
Yöntem: Çalışmaya Nisan - Aralık 2022 tarihleri arasında, Erzurum ADSM ve Diş Hekimliği Fakültesine (DHF), her hangi bir sebeple başvuran 15-91 yaş aralığında 1000 hasta cinsiyete göre iki gruba, meslek gruplarına göre beş gruba, öğrenim durumuna göre yedi gruba, medeni duruma göre üç gruba, yaşadığı şehre göre iki gruba, gelir düzeyine göre üç gruba ve çürük insidansına göre de dört gruba ayrıldı. İstatistiksel analiz SPSS 20 istatistik proramı kullanılarak tanımlayıcı (deskriptif) istatistik yapıldı.
Bulgular: Demografik özelliklerine göre gruplandırılan 1000 hastanın yaş ortalaması 35,15 ± 15,005 olup, üniversite hastanesinin yaş ortalaması daha fazlaydı. Bu hastaların 572'si (%57,2) kadın, 428'i (%42,8) erkekti. ADSM'ye DHF'ye kıyasla daha çok kadın hasta başvurdu. Meslek olarak hastaların 332'si (%33,2) her hangi bir meslek grubuna dâhil değildi. DHF'ye çoğunlukla öğrenci başvurdu, ADSM'de ise her hangi bir meslek sahibi olmayan hasta grubu çoğunluktaydı. Öğrenim durumuna göre üniversite mezunu bireyler her iki kurumda da fazlaydı (%36,6). Tüm hastalar değerlendirildiğinde evli bireyler 582 (%58,2), bekâr bireyler 402 (%40,2) olarak tespit edildi. ADSM'yi daha çok evli bireyler tercih ediyordu. Sağlık kurumlarına başvuran hastaların 861'i (%86,1) Erzurum ilinde, 139'u (%13,9) da komşu illerde ikamet etmekteydi. Şehir dışından gelen hasta oranı DHF'de daha yüksek orandaydı. Gelir düzeyine göre; 644 hasta (%64,4) her hangi bir gelir düzeyine sahip değildi. DHF'ye gelen hastaların gelir düzeyi ADSM'ye göre daha yüksekti. Çürük insidansı incelemesinde hastaların 147'sinde (%14,7) çürüğe rastlanmadı, 409'unda (% 40,9) düşük çürük insidansı, 410'unda(%41,0) yüksek çürük insidansı vardı. Hastaların 34'ü total dişsiz hastaydı. ADSM hastalarının 298'i (%59,6) yüksek çürük insidansına sahipken, DHF'de 302'si (%60,4) düşük çürük insidansına sahipti.
Sonuç: ADSM'ye daha çok kadın ve genç hastalar başvurdu. DHF'ye başvuran hastaların gelir düzeyi ADSM'den daha düşüktü. Çürük insidansı açısından ADSM'ye başvuran hastaların çürük insidansı daha yüksekti.
Anahtar Kelimeler: ADSM, demografi, diş hekimliği

OP-41 Investigation of patient profiles applying to two different institutions providing dental health services in Erzurum

Zeynep Turanlı Tosun, Sümeyye Demir, Berfin Polat, Binali Çakır

Atatürk University, Faculty of Dentistry, Department of Oral, Dental and Maxillofacial Radiology, Erzurum, Turkey

Introductıon and Aim: In our study; We aimed to examine the frequency and average of parameters such as gender and occupation of individuals belonging to two different institutions providing dental health services.
Methods: Between April and December 2022, 1000 patients aged 15-91 years, who applied to Erzurum ADSM and Faculty of Dentistry (DHF) for any reason, were included in the study into two groups according to gender, five groups according to occupational groups, and seven groups according to educational status. The patients were divided into three groups according to marital status, two groups according to the city they lived in, three groups according to their income level and four groups according to their caries incidence. Statistical analysis Descriptive statistics were performed using the SPSS 20 statistical program.
Results: The mean age of 1000 patients grouped according to their demographic characteristics was 35.15 ± 15.005 years, and the mean age of the university hospital was higher. Of these patients, 572 (57.2%) were female and 428 (42.8%) were male. More female patients applied to ADSM compared to DHF. Occupationally, 332 (33.2%) of the patients were not included in any occupational group. Mostly students applied to DHF, while the patient group without any profession was the majority in ADSM. According to educational status, individuals with university degrees were higher in both institutions (36.6%). When all patients were evaluated, it was determined that married individuals were 582 (58.2%) and single individuals were 402 (40.2%). Married individuals preferred ADSM more. Of the patients who applied to health institutions, 861 (86.1%) were residing in Erzurum province and 139 (13.9%) were residing in neighboring provinces. The rate of patients coming from outside the city was higher in DHF. According to income level; 644 patients (64.4%) did not have any income level. The income level of the patients who came to DHF was higher than that of ADSM. In the caries incidence analysis, no caries was found in 147 (14.7%) of the patients, 409 (40.9%) had a low incidence of caries, and 410 (41.0%) had a high incidence of caries. 34 of the patients were totally edentulous. While 298 (59.6%) of ADSM patients had a high incidence of caries, 302 (60.4%) had a low incidence of caries in DHF.
Conclusions: More women and young patients applied to ADSM. The income level of the patients who applied to DHF was lower than ADSM. In terms of caries incidence, patients who applied to ADSM had a higher caries incidence.
Keywords: ADSM, demographics, dentistry

SS-42 Maksiller ikinci premolar dişin apikal ve orta üçlüsünde kırılan kök kanal aletinin ultrasonik uç kullanılarak uzaklaştırılması: Olgu sunumu

İlke Menteş, Oğuzhan Ünal

Atatürk Üniversitesi, Diş Hekimliği Fakültesi, Endodonti Ana Bilim Dalı, Erzurum, Türkiye

Giriş ve Amaç: Endodontik tedavinin komplikasyonlarından birisi de kök kanallarında alet kırılmasıdır. Kırık kanal aletleri genellikle kök ucuna ulaşmayı engeller ve dişin postoperatif başarısını azaltabilir. Bu gibi durumlarda dişin prognozu genel olarak preoperatif periapikal dokuların durumuna bağlıdır. Kırık alet çıkarmak için birçok metot ve cihaz geliştirilmiştir. Bu yöntemler arasında iyodin triklorid gibi kimyasal ajanlar, el aletleri, ultrasonik aletler gibi mekanik yöntemler ile cerrahi yöntemler yer almaktadır.
Bu olgu sunumunun amacı kanal yenileme işlemi planlanan üst ikinci küçük azı dişinde tespit edilen kırık kanal aletinin büyütme altında ve ultrasonik uç kullanılarak uzaklaştırılmasıdır.
Olgu Sunumu: 36 yaşında erkek hasta üst sol küçük azı dişinde ağrı şikayetiyle kliniğimize başvurmuştur. Klinik ve radyolojik değerlendirme sonucunda üs ikinci küçük azı dişindeki kanal tedavisinin yenilenmesi planlamıştır. Radyolojik değerlendirmede kök ucunda kırık alet parçası görülmüştür ve hastaya bilgi verilerek tedavisine başlanmıştır. Ultrasonik uç kullanılarak kırık kanal aleti uzaklaştırılmış ve kök kanal tedavisi tamamlanmıştır.
Sonuç: Klinik olarak kök kanalında bulunan kırık aletin uzaklaştırılması oldukça zor ve zaman alıcı bir prosedürdür. Klinisyenin tecrübesi ve doğru tekniğin seçilmesi kırık alet çıkarma prosedürünün başarısını etkileyecektir. Kırık aletlerin çıkarılması için ultrasonik uçların kullanılması, gereğinden fazla kök dentini uzaklaştırmadığı ve diş yapısını zayıflatmadığı için etkili bir yöntem olarak kabul edilmektedir.
Anahtar Kelimeler: Ultrasonik uç, kırık alet, retreatment

OP-42 Removal of a seperated ınstrument in the apical and middle third of maxillary second premolar by ultrasonic tip: A case report

İlke Menteş, Oğuzhan Ünal

Ataturk University, Faculty Of Dentistry, Department of Endodontics, Erzurum, Turkey

Introduction and Aim: One of the complications of endodontic treatment is broken files in root canals. Broken canal files often prevent reaching the apex of tooth and may reduce the postoperative success. In such cases, the prognosis of the tooth generally depends on the condition of the periapical tissues preoperatively. Many methods and devices have been developed to remove the broken files. These methods include chemical agents such as iodine trichloride, mechanical methods such as hand tools, ultrasonic instruments and surgical methods. The aim of this case report is to remove the broken file, which is detected in the upper second premolar tooth. The treatment is performed withbdental loupe and ultrasonic tip.
Case Report: A 36-year-old male patient applied to our clinic with the complaint of pain in the upper left premolar. As a result of the clinical and radiological examinations, Retreatment was the choice of treatment. In the radiological examination, a broken file was observed at the apex. The patient was informed and his treatment was started. The broken canal instrument was removed by the ultrasonic tip and the root canal treatment was completed.
Conclusions: Clinically, removal of the broken instrument in the root canal is a challenging and time-consuming procedure. The clinician's experience and the selection of the accurate technique will affect the success of the broken instrument removal procedure. The use of ultrasonic tips for the removal of broken instruments is considered an effective method because it does not remove the root dentin more than necessary and does not weaken the tooth structure.
Keywords: Ultrasonic tip, broken file, retreatment

SS-43 Meziodenslerin özelliklerinin ve komplikasyonlarının konik ışınlı bilgisayarlı tomografi ile analizi: Retrospektif bir çalışma

Kevser Kolçakoğlu[1], Eda Nur Güzeldemirci[2], Gizem Doğan Okur[1], Esra Kızılcı[1]

[1] *Erciyes Üniversitesi, Diş Hekimliği Fakültesi, Pedodonti Ana Bilim Dalı, Kayseri, Türkiye*
[2] *Özel Kardent Ağız Diş Sağlığı Merkezi, Ankara, Türkiye*

Giriş ve Amaç: Bu çalışmanın amacı, çocuk hastalarda meziodenslerin üç boyutlu özelliklerini Konik Işınlı Bilgisayarlı Tomografi (CBCT) ile araştırmak ve mesiodenslerin erüpsiyon durumu, yönü, şekli ve komplikasyonlarını analiz etmektir.
Yöntem: Çalışmada 2012-2020 yılları arasında Erciyes Üniversitesi Çocuk Diş Hekimliği Anabilim Dalı 'na dental muayene için başvuran hastalardan, 7-14 yaş arası mesiodens tanısı almış 473 çocuk retrospektif olarak değerlendirilmiştir. Dahil etme kriterlerini karşılayan 94 hastada bulunan 122 mesiodensin KIBT görüntüleri incelenmiştir. Meziodense sahip hastalar da demografik bilgiler, mesiodens sayısı, kron şekli, pozisyonu, mesiodensin sürme durumu, sürme yönü, hastanın dentisyon dönemi kaydedildi. Mesiodenslerin neden olduğı komplikasyonlar (diastema, sürme gecikmesi, rotasyon, hiperplastik folikül, kist, kök rezorbsiyonu) ve sagital, frontal ve aksiyal düzlemdeki pozisyonları sınıflandırıldı.
Bulgular: Meziodens görülen hastaların yaş ortalaması 8,75 (%1,92) olup, 22'si (%23,40) kız, 72'si (%76,60) erkekti. Bir ve iki meziodens görülen hasta oranları sırasıyla %70.21 ve %29.79 du. Hastaların hiçbirinde üç veya daha fazla meziodens yoktu. İncelenen 122 mesiodenden 95'i konikti ve en yaygın konik şekilli mesiodens tespit edildi (%77,90). Şekillerine göre mesiodenslerin yönleri incelendiğinde konik şekilli mesiodenslerin daha çok invert (n=30), tüberküllü olanların ise dikey (n=15) olarak konumlandıkları görülmüştür.($p<0.05$). Sagittal düzlemde değerlendirilen dişlerinden Tip 3 (gömülü ve santral kesici ile temas halinde) (n=65,%53.30) olanların daha fazla rotasyona neden oldukları tespit edilmiştir.($p<0.05$).
Sonuç: Mesiodensler özellikle gömülü olduklarında zor teşhis edilebilen, rutin muayenede gözden kaçabilen olgulardır. Teşhis edilemedikleri durumlarda ortodontik problemlere neden olabilirler. Bu nedenle komplikasyon oluşturmadan erken dönemde teşhis ve tedavi edilmesi önemlidir. Diş hekimlerinin özellikle çocuk hasta muayene ederken mesiodensler konusunda farkındalıklarının artırılması gerekmektedir.
Anahtar Kelimeler: KIBT, mesiodens, özellikler

OP-43 Analysis of the characteristics and complications of mesiodens with cone beam computed tomography: : A retrospective study

Kevser Kolçakoğlu[1], Eda Nur Güzeldemirci[2], Gizem Doğan Okur[1], Esra Kızılcı[1]

[1] *Erciyes University, Faculty of Dentistry, Department of Pedodontics, Kayseri, Turkey*
[2] *Private Kardent Oral and Dental Health Center, Ankara, Turkey*

Introduction and Aim: The aim of this study was to investigate the three-dimensional characteristics of mesiodens with Cone-beam Computed Tomography(CBCT) and analyze the eruption status, direction, shape and complications of mesiodens in pediatric patients.
Methods: In the study, 473 children between the ages of 7-14 who were diagnosed with mesiodens from the patients who applied to Erciyes University Pediatric Dentistry Department for dental examination between 2012-2020 were evaluated retrospectively. CBCT images of 122 mesiodens from 94 patients who met the inclusion criteria were analyzed. Demographic indicators, the number of mesiodens, crown shape, position, mesiodens eruption status, eruption direction, and dentition stages of the patient were recorded in patients with mesiodense. Clinical complications caused by mesiodens (diastema, eruption delay, rotation, hyperplastic follicle, cyst, root resorption) and their positions in the sagittal, frontal and axial planes were classified.
Results: The mean age of patients with mesiodens was 8.75(%1.92) years and 22 (%23.40) of the patients were female and 72(%76.60) were male. The percentages of patients with 1 and 2 mesiodens were 70.21, 29.79%, respectively. None of the patients had three or more mesiodens. Of the 122 mesiodens examined, 95 were conical and the most common conical mesiodens was found (77.90%). When the directions of the mesiodens were examined according to their shapes, it was seen that the conical mesiodens were positioned more inverted (n=30) and those with tubercles were positioned vertically (n=15)($p<0.05$). It was determined that mesiodens with Type 3 (impacted and in contact with the central incisor) (n=65,53.30%), evaluated in the sagittal plane caused more rotation ($p<0.05$).
Conclusions: Mesiodens are cases that can be difficult to diagnose, especially when they are impacted, and can be overlooked in routine clinical dental examination. In cases where they are not diagnosed, they can cause orthodontic problems. It is necessary to increase the awareness of dentists about mesiodenses, especially when examining pediatric patients.
Keywords: CBCT, mesiodens, characteristics

SS-44 Lisans öğrencileri tarafından uygulanan kök kanal dolgularının teknik kalitesinin radyografik olarak değerlendirilmesi: Gözlemsel bir çalışma

Edanur Maraş[1], Fatma Pertek Hatipoğlu[2], Ömer Hatipoğlu[3]

[1]*Recep Tayyip Erdoğan Üniversitesi, Diş Hekimliği Fakültesi, Endodonti Ana Bilim Dalı, Rize, Türkiye*
[2]*Niğde Ömer Halisdemir Üniversitesi, Diş Hekimliği Fakültesi, Endodonti Ana Bilim Dalı, Niğde, Türkiye*
[3]*Niğde Ömer Halisdemir Üniversitesi, Diş Hekimliği Fakültesi, Restoratif Diş Tedavisi Ana Bilim Dalı, Niğde, Türkiye*

Giriş ve Amaç: Epidemiyolojik araştırmalar, genel diş hekimliği pratiğinde tamamlanan kök kanal dolgularının teknik kalitelerinin genellikle idealin altında olduğunu göstermektedir. Bu durum genellikle lisans düzeyinde alınan sınırlı endodonti eğitimi ile ilişkilendirilmiştir. Bu nedenle, bu çalışmanın amacı, mezun olan öğrencilerin klinik becerilerini geliştirmek için lisans döneminde yaptıkları kök kanal dolgularının radyografik kalitesini değerlendirmektir.
Yöntem: 320 olgunun teknik kalitesi, obturasyonun yoğunluğu ve kök kanal dolgusunun sonlanım yeri-radyografik apeks arasındaki mesafeye göre iki araştırmacı tarafından retrospektif olarak değerlendirildi. Transportasyon, kök perforasyonu ve kırık alet varlığı da not edildi. Her bir kök dolgulu diş için en az üç periapikal radyografi incelendi: pre-operatif, çalışma boyunun tespiti ve post-operatif. Kategorik değişkenleri karşılaştırmak için ki-kare testi yapıldı ve anlamlılık $p<0.05$ olarak ayarlandı.
Bulgular: Kök kanal dolgularının sadece %66'sı yeterli uzunluk ve yoğunluğa sahipti. Geri kalan %15'i "yetersiz yoğunluk" ve %18'i "kısa" veya "taşkın" olarak değerlendirildi. Kabul edilebilir kök dolguları kadın hastalarda anlamlı olarak daha yüksekti ($p<0.05$). Yaş, diş tipi ve öğretim yılı ile kanal dolgu kalite puanları arasında anlamlı bir fark bulunmadı ($p>0.05$). Komplikasyon türüne göre sınıflar arasında anlamlı fark bulundu ($p<0.05$). Beşinci sınıf öğrencilerinde alet kırığı daha yüksek iken, dördüncü sınıf öğrencilerinde transportasyonun daha yüksek olduğu tespit edildi.
Sonuç: Lisans öğrencilerine yapılan kök kanal dolgularının %66'sı 'başarılı' olarak sınıflandırılmış ve %90'ında iatrojenik komplikasyon saptanmamıştır. Genel olarak, lisans öğrencileri tarafından gerçekleştirilen kök dolgularının teknik kalitesi pratisyen hekimlerin yaptıklarına kıyasla daha kabul edilebilir olsa da, daha iyi sonuçlar elde etmek için klinik öncesi ve klinik müfredatta iyileştirmelere ihtiyaç vardır.
Anahtar Kelimeler: Endodonti, kök kanal dolgusu, lisans öğrencileri, teknik kalite

OP-44 Radiographic evaluation of the technical quality of root fillings performed by undergraduate students: An observational study

Edanur Maraş[1], Fatma Pertek Hatipoğlu[2], Ömer Hatipoğlu[3]

[1]*Recep Tayyip Erdoğan University, Faculty of Dentistry, Department of Endodontics, Rize, Turkey*
[2]*Niğde Ömer Halisdemir University, Faculty of Dentistry, Department of Endodontics, Niğde, Turkey*
[3]*Niğde Ömer Halisdemir University, Faculty of Dentistry, Department of Restorative Dentistry, Niğde, Turkey*

Introduction and Aim: Epidemiological studies have shown that the technical quality of root canal fillings completed in general dental practice is generally below ideal. This situation is often associated with limited endodontic education received at the undergraduate level. Therefore, the aim of this study is to evaluate the radiographic quality of root canal fillings performed during the undergraduate period in order to improve the clinical skills of graduating students.
Methods: The technical quality of 320 cases was evaluated retrospectively by two examiners according to the density of the obturation, and the distance between the endpoint of the root canal filling and the radiographic apex. The presence of transportation, root perforations, and fractured instruments were also noted. For each root-filled tooth, at least three periapical radiographs were examined: preoperative, working length determination and postoperative. Chi-squared test was conducted to compare the categorical variables, and significance was adjusted to $p<0.05$.
Results: Only 66% of root canal fillings had adequate length and density. Of the remainder, 15% were judged to be ‘inadequate density’, and 18% were ‘under-filled’ or ‘over-filled’. Acceptable root fillings were significantly higher in female patients ($p<0.05$). No significant difference was found between age, tooth type and academic year and canal filling quality scores ($p>0.05$). A significant difference was found between grades regarding complication type ($p<0.05$). While instrument fracture was higher in grade five, it was determined that transportation was higher in grade four.
Conclusions: 66% of root canal fillings performed by undergraduate students were classified as 'successful' and no iatrogenic complications were detected in 90% of them. Overall, although the technical quality of root fillings performed by undergraduate students is more acceptable than those performed by general practitioners, improvements in the preclinical and clinical curriculum are needed to achieve better results.
Keywords: Endodontics, root canal filling, technical quality, undergraduate students

SS-45 Dental implant konumlandırma hatalarının analizi: Bir Konik Işınlı Bilgisayarlı Tomografi çalışması

Kevser Dinç, Derya İçöz

Selçuk Üniversitesi, Diş Hekimliği Fakültesi, Ağız, Diş ve Çene Radyolojisi Ana Bilim Dalı, Konya, Türkiye

Giriş ve Amaç: Dental implantlar, bir veya daha fazla diş eksikliği olan hastalarda, eksikliğin giderilmesi için kullanılan bir tedavi seçeneğidir. Radyolojik görüntüleme, dental implantların planlanması, takibi ve değerlendirilmesinde önemli bir faktördür. Bu çalışmanın amacı, dental implantların konumlandırma hatalarını konik ışınlı bilgisayarlı tomografi (KIBT) ile değerlendirmektir.
Yöntem: Kliniğimizde 2021-2022 yılları arasında çeşitli dental nedenlerden dolayı elde edilmiş 1039 hastaya ait KIBT görüntüleri incelendi. Dental implant tespit edilen 105 hastanın KIBT görüntüleri, hatalı konumlandırma çeşitleri ve prevalansı açısından retrospektif olarak değerlendirildi. Şu değişkenler dikkate alındı: yiv açıklığı, iki bitişik implant arasındaki ve implant-diş arasındaki minimum mesafenin ihlali, anatomik yapılarla implantın teması ve perforasyon durumu. Elde edilen veriler SPSS v.22 kullanılarak analiz edildi. Verileri ağız içi bölgelerine göre karşılaştırmak için tanımlayıcı istatistikler ve ki-kare testi yapıldı. Anlamlılık düzeyi olarak $p<0,05$ değeri alındı.
Bulgular: Bu çalışmada 105 hastanın (50 (%47,6) kadın ve 55 (%52,4) erkek; ortalama yaş: 56,72 ±11,02) KIBT taramasında 383 implant tespit edildi. Bir hastada en az 1 ve en fazla 14 (ortalama: 3,64 ±2,8) sayıda implant görüldü. İmplant sayısı ile cinsiyetler arasında anlamlı ilişki tespit edilmedi (p=0,798). 383 implantın 198'inde (%51,7) konumlandırma hatası bulunmaktaydı ve maksillanın posterior bölgesi hatalardan en sık etkilenen bölgeydi. Analiz edilen değişkenler arasında en yaygın olanı implantın anatomik yapılarla teması ve perforasyon durumuydu (%51,3). Maksillanın posterior bölgesi, önerilen diş-implant mesafesinin (p=0,00) ve iki bitişik implant arasındaki mesafenin (p=0,00) ihlali, anatomik bölgelere implantın teması ve perforasyonu değişkenleri ile istatistiksel olarak anlamlı bulundu (p=0,00).
Sonuç: Dental implantların planlanması ve yerleştirilmesi sırasında konumlandırma hatalarının en aza indirilmesinde KIBT fayda sağlayacaktır. Dental implant cerrahilerinde maksillanın posterior bölgesinde çalışırken özellikle dikkatli olmak gerekmektedir.
Anahtar Kelimeler: Dental implant, konik ışınlı bilgisayarlı tomografi, implant hataları, yaygınlık

OP-45 Analysis of dental ımplant positioning errors: A Cone-Beam Computed Tomography study

Kevser Dinç, Derya İçöz

Selçuk University, Faculty of Dentistry, Department of Oral, Dental and Maxillofacial Radiology, Konya, Turkey

Introduction and Aim: Dental implants are a treatment option for patients with one or more missing teeth. Radiological imaging is an important factor in the planning, follow-up and evaluation of dental implants. The aim of this study is to evaluate the positioning errors of dental implants by cone beam computed tomography(CBCT).

Methods: CBCT images of 1039 patients obtained for various dental reasons in our clinic between the years 2021-2022 were examined.CBCT images of 105 patients with dental implants were evaluated retrospectively in terms of mispositioning types and prevalence.The following variables were considered: thread exposure, violation of the minimum distance between two adjacent implants and between implant-tooth, implant contact with anatomical structures, and perforation status. Obtained data were analyzed using SPSS v.22.Descriptive statistics and chi-square test were performed to compare data by intraoral regions.A value of $p<0.05$ was taken as the level of significance.

Results: In this study, 383 implants were detected in CBCT scan of 105 patients (50(47.6%) women and 55(52.4%) men; mean age:56.72±11.02 years).At least 1 and at most 14 (mean: 3.64 ±2.8) implants were seen in one patient. No significant relationship was found between the number of implants and the genders (p=0.798).Positioning errors were found in 198(51.7%) of 383 implants, and the posterior region of the maxilla was the region most frequently affected by errors. Among the analyzed variables, the most common were implant contact with anatomical structures and perforation status(51.3%). The posterior region of the maxilla was found to be statistically significant with the variables of the recommended tooth-implant distance(p=0.00) and the distance between two adjacent implants(p=0.00), contact of the implant to the anatomical regions and perforation(p=0.00).

Conclusions: CBCT will be beneficial in minimizing positioning errors during the planning and placement of dental implants. Particular care should be taken when working in the posterior region of the maxilla in dental implant surgeries.

Keywords: Dental implant, cone beam computed tomography, implant errors, prevalence

SS-46 Periapikal lezyonlu dişlerin cerrahi olmayan endodontik tedavisi: Olgu sunumu serisi

Ceren Yeniay

Atatürk Üniversitesi, Diş Hekimliği Fakültesi, Endodonti Ana Bilim Dalı, Erzurum, Türkiye

Giriş ve Amaç: Geniş periapikal lezyonlu dişlerde cerrahi olmayan kanal tedavisinin başarı oranı oldukça yüksektir. Bu çalışmanın amacı geniş periapikal lezyonlu 3 dişin endodontik tedavisini ve dikkat edilmesi gereken kuralları ortaya koymaktır.

Olgu Sunumu:

Olgu 1: 30 yaşındaki sistemik olarak sağlıklı kadın hasta ağrı şikayetiyle kliniğimize başvurdu. Daha önceden kanal tedavisi yapılmış olan 45 numaralı dişte perküsyon hassasiyeti bulunup palpasyon gözlenmedi. Radyografik incelemede geniş lezyon tespit edildi. Mevcut kanal dolgusu sökülüp içerisine kalsiyum hidroksit yerleştirildi ve 1 hafta sonra 2.seansta kanallar dolduruldu ve restorasyonu yapıldı.

Olgu 2: 26 yaşında sistemik olarak sağlıklı erkek hasta ağrı şikayetiyle kliniğimize başvurdu. 14 numaralı dişte perküsyon hassasiyeti bulunup palpasyon gözlenmedi. Radyografik incelemede geniş lezyon tespit edildi. Genişletme yapıldı içerisine kalsiyum hidroksit yerleştirildi.1 hafta sonra kanallar dolduruldu ve restorasyonu yapıldı.

Olgu 3: 22 yaşında sistemik olarak sağlıklı kadın hasta ağrı şikayetiyle kliniğimize başvurdu. 46 numaralı dişte perküsyon hassasiyeti bulunup palpasyon gözlenmedi. Radyografik incelemede geniş lezyon tespit edildi. Genişletme yapıldı içerisine kalsiyum hidroksit yerleştirildi ve 3 hafta sonra 2.seansta kanallar dolduruldu ve restorasyonu yapıldı.

Sonuç: Dişler 6. Ay ve 1 yıllık takiplerinde ağız içinde asemptomatik olarak işlevine devam etmektedir. Olgulara baktığımızda cerrahi işleme gerek kalmadan standart prosedürle yapılan kanal tedavilerinde lezyon iyleşmesinin mümkün olduğu görülmektedir.

Anahtar Kelimeler: Endodonti, kök kanal tedavisi, periapikal lezyon

OP-46 Non-surgical endodontic treatment of teeth with periapical lesion: Case report series

Ceren Yeniay

Atatürk University, Faculty of Dentistry, Department of Endodontics, Erzurum, Türkiye

Introduction and Aim: The success rate of non-surgical root canal treatment in teeth with large periapical lesions is quite high. The aim of this study is to reveal the endodontic treatment of 3 teeth with large periapical lesions and the rules to be observed.

Case Report:

Case 1: A 30-year-old, systemically healthy female patient applied to our clinic with the complaint of pain. Percussion sensitivity was found in tooth 45, which had previously had root canal treatment, and palpation was not observed. A large lesion was detected in the radiographic examination. The existing canal filling was removed and calcium hydroxide was placed in it, and 1 week later, in the second session, the canals were filled and restored.

Case 2: A 26-year-old, systemically healthy male patient was admitted to our clinic with the complaint of pain. Percussion sensitivity was found in tooth number 14 and palpation was not observed. A large lesion was detected in the radiographic examination. Expansion was performed and calcium hydroxide was placed in it. After 1 week, the canals were filled and restored.

Case 3: A 22-year-old systemically healthy female patient was admitted to our clinic with the complaint of pain. Percussion sensitivity was found in tooth 46 and palpation was not observed. A large lesion was detected in the radiographic examination. The expansion was performed, calcium hydroxide was placed in it, and 3 weeks later, in the second session, the canals were filled and restored.

Conclusions: The teeth continue to function asymptomatically in the mouth at their 6th month and 1 year follow-up. When we look at the cases, it is seen that it is possible to heal the lesion in root canal treatments performed with the standard procedure without the need for surgery.

Keywords: Endodontics, periapical lesion, root canal treatment

SS-47 Sosyal medya platformunda (Instagram) vaka paylaşımlarına yönelik bir anket çalışması

Furkan Karataş[1], Alper Özdoğan[2], Tuba Şenocak[3]

[1] *Iğdır Üniversitesi, Sağlık Hizmetleri Meslek Yüksek Okulu, Dişçilik Hizmetleri, Iğdır, Türkiye*
[2] *Atatürk Üniversitesi, Diş Hekimliği Fakültesi, Protetik Diş Tedavisi Ana Bilim Dalı, Erzurum, Türkiye*
[3] *Erzincan Binali Yıldırım Üniversitesi, Diş Hekimliği Fakültesi, Protetik Diş Tedavisi Ana Bilim Dalı, Erzincan, Türkiye*

Giriş ve Amaç: Bu çalışma kapsamında fotoğraf ve video paylaşım platformu olan Instagramda dental vaka paylaşımına yönelik diş hekimliği lisans ve lisansüstü öğrencilerinin görüşlerinin değerlendirilmesi amaçlandı.
Yöntem: Çalışma anket ile veri toplama yöntemi ile gerçekleştirildi. Toplam 2 bölümden 30 sorudan oluşan anket çevrimiçi ortamda hazırlanarak katılımcılara yine çevrimiçi ortamda ulaştırıldı. Anketin güvenirliliği açısından başlangıçta 280 lisans, 78 lisansüstü öğrencisine ulaşmak hedeflendi. 14 günlük uygulama periyodunda 316 lisans, 94 lisansüstü öğrencisine anketler uygulanmış oldu. Sonuçlar deskriptif ve frekans analizleri, ki-kare ve Mann-Whitney U testleri kullanılarak analiz edildi.
Bulgular: Mann-Whitney U ve ki-kare testleri sonuçlarına göre lisans ve lisansüstü öğrencilerinin anket sorularına verdikleri cevaplar arasında istatistiksel olarak önemli farklılıkların olduğu tespit edildi ($p<0.001$).
Sonuç: Sosyal medya platformundaki vaka paylaşımlarının güvenirlilik ve faydalılık değerlendirmeleri lisans ve lisansüstü seviyesine göre farklılık göstermektedir.
Anahtar Kelimeler: Diş hekimliği, instagram, sosyal medya, vaka raporu

OP-47 A survey on case sharing on social media platform (Instagram)

Furkan Karataş[1], Alper Özdoğan[2], Tuba Şenocak[3]

[1] *Iğdır University, Vocational School of Higher Education for Healtcare Services, Department of Dental Services Division, Iğdır, Turkey*
[2] *Atatürk University, Faculty of Dentistry, Department of Prosthodontics, Erzurum, Turkey*
[3] *Erzincan Binali Yıldırım University, Faculty of Dentistry, Department of Prosthodontics, Erzincan, Turkey*

Introduction and Aim: The aim of this study was to evaluate the opinions of undergraduate and graduate dental students about sharing dental cases on Instagram, a photo and video sharing platform.
Methods: The study was conducted with a questionnaire data collection method. The questionnaire consisting of 30 questions from 2 sections was prepared online and delivered to the participants online. In terms of the reliability of the questionnaire, it was initially aimed to reach 280 undergraduate and 78 graduate students. In the 14-day implementation period, 316 undergraduate and 94 graduate students were surveyed. The results were analyzed using descriptive and frequency analysis, chi-square and Mann-Whitney U tests.
Results: According to the results of Mann-Whitney U and chi-square tests, there were statistically significant differences between the answers given by undergraduate and graduate students to the survey questions ($p<0.001$).
Conclusions: Reliability and usefulness assessments of case sharing on social media platforms differ according to undergraduate and graduate level.
Keywords: Case report, dentistry, instagram, social media

SS-48 Kırık kanal enstrümanlarının ultrasonik uçlar kullanılarak uzaklaştırılması: Olgu serisi

Fatma Atasever Çakmak

Atatürk Üniversitesi, Diş Hekimliği Fakültesi, Endodonti Ana Bilim Dalı, Erzurum, Türkiye

Giriş ve Amaç: Kök kanal tedavisinin başarısı, kanal sisteminin temizlenmesi, şekillendirilmesi ve üç boyutlu sızdırmaz bir şekilde doldurulmasına bağlıdır. Kök kanalları bazı durumlarda kök kanal eğeleri ve lentülo gibi kırık endodontik enstrümanlarla tıkanabilir. Kırık kanal enstrümanları genellikle kök ucuna ulaşmayı engellemektedir ve dişin postoperatif başarısını azaltabilmektedir. Bu vaka serisinin amacı kök kanallarında kırılmış kanal enstrümanlarının, ultrasonik uçlar yardımıyla kanaldan uzaklaştırılması ve kök kanal tedavisinin tamamlanmasıdır.

Olgu Sunumu:

Olgu 1: 45 yaşında kadın hastanın, sol üst birinci azı dişine, irreversibl pulpitis tanısı konularak kanal tedavisine başlandı. Kök kanal şekillendirmesi sırasında meziobukkal kanalda eğe kırıldı ve kırık eğe parçası ultrasonik uç yardımıyla uzaklaştırıldı.

Olgu 2: 52 yaşında erkek hasta ağrı şikâyeti ile kliniğimize başvurdu. Radyografik incelemede sağ üst kanin dişinde iki kırık kanal enstrümanı görüldü. Kırık aletler ultrasonik uç kullanılarak kanaldan uzaklaştırıldı.

Olgu 3: 43 yaşında erkek hasta şiddetli ağrı şikâyeti ile kliniğimize başvurdu. Üst sağ moların distobukkal kanalında kırık bir lentülo parçası izlendi. Kırık enstrüman parçası ultrasonik uç yardımıyla kanaldan uzaklaştırıldı.

Olgu 4: 15 yaşında kadın hastanın üst ön dişinde kırılmış kök kanal enstrümanı bulunduğu görüldü. Ultrasonik uç yardımıyla kırık enstrüman kanaldan uzaklaştırıldı.

Sonuç: Ultrasonik yöntem kök kanallarında kırılmış enstrüman parçalarını, kanaldan uzaklaştırmak için kullanılabilen etkili bir yöntemdir.

Anahtar Kelimeler: Kırık alet, komplikasyon, ultrasonik uç

OP-48 Removal of broken canal instruments by ultrasonic tips: case series

Fatma Atasever Çakmak

Atatürk University, Faculty of Dentistry, Department of Endodontics, Erzurum, Turkey

Introduction and Aim: The success of root canal treatment depends on cleaning, shaping and three-dimensional sealing of the canal system. Root canals can be occluded in some cases by broken endodontic instruments such as root canal files and lentulo. Broken canal instruments often prevent reaching the root apex and may reduce the success of the treatment. The aim of this case series is to remove the broken canal instruments from the root canal by ultrasonic tips and complete the root canal treatment.

Case Report:

Case 1: A 45-year-old female patient was diagnosed with irreversible pulpitis in the left upper first molar and root canal treatment was started. During root canal shaping, the file was broken in the mesiobuccal canal and the broken file fragment was removed by ultrasonic tip.

Case 2: A 52-year-old male patient was applied to our clinic with pain. In the radiographic examination two broken canal instruments was seen in the root of the right upper canine. Broken instruments were removed from the canal by ultrasonic tip.

Case 3: A 43-year-old male patient was applied to our clinic with severe pain. A broken lentulo fragment was in the distobuccal canal of the maxillary right molar. The broken instrument fragment was removed from the canal by ultrasonic tip.

Case 4: A 15-year-old female patient had a broken root canal instrument in her upper anterior tooth. The broken instrument was removed from the canal by ultrasonic tip.

Conclusions: Ultrasonic method is an effective method that can be used to remove seperated instruments from root canals.

Keywords: Broken file, complication, ultrasonic tip

SS-49 Lamina preparasyon teknikleri ile ilgili YouTube videolarının DISCERN ölçeği kullanılarak incelenmesi

Tuba Şenocak[1], Alper Özdoğan[2], Furkan Karataş[3]

[1]*Erzincan Binali Yıldırım Üniversitesi, Diş Hekimliği Fakültesi, Protetik Diş Tedavisi Ana Bilim Dalı, Erzincan, Türkiye*
[2]*Atatürk Üniversitesi, Diş Hekimliği Fakültesi, Protetik Diş Tedavisi Ana Bilim Dalı, Erzurum, Türkiye*
[3]*Iğdır Üniversitesi, Sağlık Hizmetleri Meslek Yüksek Okulu, Dişçilik Hizmetleri, Iğdır, Türkiye*

Giriş ve Amaç: Bu çalışmanın amacı lamina preparasyonu teknikleri ile ilgili YouTube videolarından elde edilen bilgilerinin kalitesinin değerlendirilmesidir.
Yöntem: Şubat 2023 tarihinde YouTube sosyal medya platformunda bir sanal özel ağ ile anahtar kelime olarak "lamina preparation" kullanılarak arama yapıldı. Konu ile ilgili olarak en fazla görüntülenme sayısına sahip ilk 100 video listelendi. Daha sonra dahil edilme kriterlerine göre filtrelemeler uygulanarak 60 video üzerinden çalışma gerçekleştirildi. Birbirlerinden bağımsız 2 araştırmacı tarafından videolar izlendi, DISCERN ölçeği ve diğer bazı kriterlere göre videolar değerlendirilerek puanlamalar yapıldı. Elde edilen verilerin istatistiksel analizi deskriptif ve frekans analizleri, Mann Whitney U, Kruskal-Wallis ve Fischer exact testleri kullanılarak yapıldı.
Bulgular: Mann Whitney U test sonuçlarına göre; DISCERN ölçeğine göre değerlendirmelerde 2 araştırmacının puanlandırmalarında istatistiksel olarak önemli farklılıkların olduğu tespit edildi ($p<0.001$). Videoların içerik kalitesinin, toplam görüntülenme sayısı, görüntülenme oranları ev DISCERN ölçek puanlarına göre Kruskal-Wallis analizlerinde değişkenler arasında anlamlı farklılıkların bulunduğu tespit edildi ($p<0.05$).
Sonuç: Videoların içerik kalitesinin ortalama puanının kapsamlı içerik kalitesine yakın olması ancak, DISCERN ölçeğine göre genel değerlendirme puanın ortalamadan düşük olması profesyonellerin YouTube'da yer alan "lamina preparation" ile bilgileri dikkatli kullanması gerektiğine işaret etmektedir.
Anahtar Kelimeler: DISCERN, lamina, YouTube

OP-49 Examination of YouTube videos on lamina preparation techniques using the DISCERN scale

Tuba Şenocak[1], Alper Özdoğan[2], Furkan Karataş[3]

[1] *Erzincan Binali Yıldırım University, Faculty of Dentistry, Department of Prosthodontics, Erzincan, Turkey*
[2] *Atatürk University, Faculty of Dentistry, Department of Prosthodontics, Erzurum, Turkey*
[3] *Iğdır University, Vocational School of Higher Education for Healtcare Services, Department of Dental Services Division, Iğdır, Turkey*

Intruduction and Aim: The aim of this study was to evaluate the quality of information obtained from YouTube videos on lamina preparation techniques.
Methods: In February 2023, a virtual private network was used to search the YouTube social media platform using the keyword "lamina preparation". The first 100 videos with the highest number of views on the subject were listed. Then, the study was conducted on 60 videos by filtering them according to the inclusion criteria. The videos were watched by 2 independent researchers, and the videos were evaluated and scored according to the DISCERN scale and some other criteria. Statistical analysis of the data obtained was performed using descriptive and frequency analysis, Mann-Whitney U, Kruskal-Wallis, and Fischer exact tests.
Results: According to the Mann-Whitney U test results, it was determined that there were statistically significant differences in the scoring of the 2 researchers in the evaluations according to the DISCERN scale ($p<0.001$). Kruskal-Wallis analysis of the content quality of the videos, the total number of views, and the view rates according to the DISCERN scale scores revealed that there were significant differences between the variables ($p<0.05$).
Conclusions: The fact that the average score of the content quality of the videos is close to the comprehensive content quality, but the overall evaluation score according to the DISCERN scale is lower than the average, which indicates that professionals should use the information on "lamina preparation" on YouTube with caution.
Keywords: DISCERN, lamina, YouTube

SS-50 Kanal tedavili dişte gelişen radiküler kistin retreatment ile iyileşmesinin takibi

Ahmet Korkmaz[1], Kaan Ilıcalı[2]

[1] *Atatürk Üniversitesi, Diş Hekimliği Fakültesi, Endodonti Ana Bilim Dalı, Erzurum, Türkiye*
[2] *Recep Tayyip Erdoğan Üniversitesi, Diş Hekimliği Fakültesi, Endodonti Ana Bilim Dalı, Rize, Türkiye*

Giriş ve Amaç: Bu vakada, maksiller sol bölgede bulunan ekspansiyon ve ağrı sebebiyle kliniğimize başvuran hastanın endodontik müdahalesi anlatılmıştır.
Olgu Sunumu: Hasta maskiller sol bölgede bulunan ekspansiyon ve ağrı nedeniyle Endodonti Anabilim Dalı'na başvurmuştur ve tedavisine başlanmıştır. Hastadan alınan panoramik radyografi sonucunda 22 numaralı dişin apikalinde lezyon tespit edilmiştir. Hastanın 22 numaralı dişine retreatment yapmak amacıyle giriş kavitesi açılmış, eski kanal dolumu sökülmüş, kanal boyu ölçümü yapılıp kanal preperasyonuna başlanmıştır. Sonra 22 numaralı dişin kanalı 5cc %17'lik EDTA, 5cc %2.5'luk NaOCl ve ardından 5cc serum fizyolojik ile yıkanıp paper pointle kurutulduktan sonra kanal içine kalsiyum hidroksit (CaOH2) yerleştirilip geçici dolgu ile kapatıldıktan sonra 7 gün sonrası için randevu verilmişti. 2. Seansına gelen hastanın geçici dolgusu çıkarılıp kanalları ilk seansta kullanılan irrigasyon ajanlarının miktar ve yoğunluğunda aynı sırayla tekrardan kanallarda kullanılmış ve kanallar kurulandıktan sonra kök kanal dolumu 40/06 master kon eşliğinde lateral kondenzasyon tekniğiyle yapılmıştır. Kanal tedavisi tamamlanan diş 3M ESPE Z100(California ;USA) A2 kompozit rezin ile restore edilmiş, elmas bitirme frezleri ile şekillendirildikten sonra polisaj diskleri (Soflex, 3M) ile düzeltilmiş ve cila patı (Diamond Polish Mint, Ultradent) ile restorasyon tamamlanmıştır. Hasta kontrol seansı için yönlendirilmiştir.
Sonuç: Apikalinde radiküler kist bulunan dişin iki seansta yapılan tedavisinin 6 aylık takibi sonucu klinik ve radyografik başarı kriterlerini sağlamıştır.
Anahtar Kelimeler: Radiküler kist, retreatment, kök kanal tedavisi

OP-50 Follow-up the healing of a radicular cyst in a canal treated teeth with retreatment

Ahmet Korkmaz[1], Kaan Ilıcalı[2]

[1] *Atatürk University, Faculty of Dentistry, Department of Endodontics, Erzurum, Turkey*
[2] *Recep Tayyip Erdoğan University, Faculty of Dentistry, Department of Endodontics, Rize, Turkey*

Introduction and Aim: In this case, the endodontic treatment of the patient who applied to our clinic due to expansion and pain in the left maxillary region is explained.
Case Report: As a result of panoramic radiography taken from the patient, a lesion was detected in the apical part of tooth number 22. In order to retreatment the patient's 22nd tooth, the access cavity was opened, the old canal filling was removed, the canal length was measured and the canal preparation was started. Then, after the canal of tooth 22 was washed with 5cc 17% EDTA, 5cc 2.5% NaOCl and then 5cc saline, dried with paper point, calcium hydroxide (CaOH2) was placed into the canal and closed with temporary filling, an appointment was made for 7 days later. The temporary filling of the patient who came to the 2nd session was removed and the canals were reused in the canals in the same amount and intensity with the irrigation agents used in the first session, and after the canals were dried, the root canal filling was performed with the lateral condensation technique with a 40/06 master cone. After the root canal treatment was completed, the tooth was restored with 3M ESPE Z100 (California ;USA) A2 composite resin, shaped with diamond finishing burs, corrected with polishing discs (Soflex, 3M) and the restoration was completed with polishing paste (Diamond Polish Mint, Ultradent). An appointment has been made for the patient control session.
Conclusions: The clinical and radiographic success criteria were met as a result of the 6-month follow-up of thetooth with a radicular cyst in its apical region.
Keywords: Radicular cyst, retreatment, root canal treatment

SS-51 Uykuda geriye dil kaçma ve bruksizmi olan hastaya yapılan kişiye özel koruyucu gece plağı

Nihan Kaya, Mohammad Abo Haoran, Nuran Yanıkoğlu

Atatürk Üniversitesi, Diş Hekimliği Fakültesi, Protetik Ana Bilim Dalı, Erzurum, Türkiye

Giriş ve Amaç: Uyku sırasında meydana gelen diş sıkma, dilin geriye doğru kaçması, nefes durması, horlama, uyku apnesi gibi durumlar uyku bozukluğuna sebep olmaktadır. Uyku bozukluğu yaşayan hastalarda gündüzleri uykusuzluk, yorgunluk, dikkatsizlik ve eklem rahatsızlıkları görülebilmektedir. Bu sebeple uyku sırasında meydana gelebilecek bu durumların önüne geçilmesi önem arz etmektedir. Bu olgu sunumunun amacı, dilinin uyku sırasında geriye kaçması nedeniyle boğulma hissi ile uyanma şikayeti ve bruksizmi olan hastaya yapılan kişiye özgü gece plağının oluşturduğu rahatlama ve kullanım işlevini anlatmaktır.
Olgu Sunumu: 32 yaşında kadın hasta Atatürk Üniversitesi, Diş Hekimliği Fakültesi Protetik Diş Tedavisi Anabilim Dalı kliniğimize uyku sırasında dilinin geriye kaçması sebebiyle nefessiz kalıp uyanma ve gece diş sıkma şikayetiyle başvurmuştur. Hastadan alınan anamnezde herhangi sistemik rahatsızlığının bulunmadığı ve uykuda boğulma şikayetinin uzun yıllardır devam ettiği öğrenildi. Hastanın intraoral ve ekstraoral kas muayenesi yapıldı ve bruksizm bulguları tespit edildi. Elde edilen bulgular doğrultusunda gece plağı yapılmasına ve dil geriye kaçma sorununu engellemek için plağın modifiye edilmesine karar verildi. Hastadan ölçü alındı essix plak üretildi. Essix plak üzerine akrilik eklemeler yapılarak önce gece plağı formu sağlandı. Ardından Dilin geri kaçmasını engellemek amacıyla plağın posterior palatinal kısmına akrilikten uzantı yapıldı. Kontrol seanslarında hastanın bruksizm şikayetlerinin azaldığı, uykuda boğulma şikayetinin geçtiği öğrenilmiştir.
Sonuç: Standart tedavilerin uygulanması sırasında çeşitli modifikasyonlar ile kişiye özel apareyler yapılarak hastaların sorunlarına spesifik çözümler üretilebilir.
Anahtar Kelimeler: Bruksizm, gece plağı, uyku bozuklukları, dil yutma

OP-51 Custom protective night guard for a patient with bruxism and tongue retraction

Nihan Kaya, Mohammad Abo Haoran, Nuran Yanıkoğlu

Atatürk University, Faculty of Dentistry, Department of Prosthodontics, Erzurum, Turkey

Introduction and Aim: Clenching of the teeth during sleep, backward running of the tongue, cessation of breathing, snoring, and sleep apnea can cause sleep disorders. Patients with sleep disorders usually suffer from daytime sleeplessness, fatigue, inattention and joint disorders. For this reason, it is important to prevent or solve these problems that may occur during sleeping. The purpose of this case study is to apply a custom-made night guard to help in relieving the patient from the bruxism and the tongue slipping back during sleep.

Case Report: A 32-year-old female patient applied to Atatürk University, Faculty of Dentistry, Department of Prosthodontics, with complaints of waking up breathless and clenching at night due to her tongue slipping back during sleep. Medical history taken from the patient, it was showed that the patient does not have any systemic disease and the complaint of drowning in sleep had been going on for many years. Intraoral and extra oral muscle examination of the patient was performed and signs of bruxism were detected. In line with the findings, it was decided to apply a night guard appliance with a modification to the palatal posterior region to prevent the problem of tongue retraction. Impressions were taken from the patient and an Essix plate was produced. Acrylic additions were made on the Essix record, and the night guard form was created first. Then, an acrylic extension was made on the posterior palatal part of the plate to prevent the tongue from slipping back. In the control sessions, it was learned that the patient's bruxism complaints decreased and the main complaint of tongue slipping during sleeping was disappeared.

Conclusions: During application of standard treatments lines, different and specific solutions can be produced to treat the problems of patients by making individual appliances with various modifications.

Keywords: Bruxism, night guard, sleep disorders, tongue slipping

SS-52 Radix Entomolaris bulunan alt birinci büyük azı dişlerinin endodontik tedavisi: Olgu sunumu

Büşra Yüce

Atatürk Üniversitesi, Diş Hekimliği Fakültesi, Endodonti Ana Bilim Dalı, Erzurum, Türkiye

Giriş ve Amaç: Büyükazı dişlerinde kök kanalı tedavisi başarısızlığının ana nedenlerinden birisinin, kök kanalı sisteminden tüm pulpa dokusunun ve mikroorganizmaların uzaklaştırılamaması olduğu bildirilmiştir. Genellikle alt çene birinci ve ikinci büyük azı dişleri mezialde ve distalde olmak üzere 2 ayrı köke sahiptir. Alt çene büyük azı dişlerinde, üçüncü bir kök varlığının çok nadir de olsa rastlanıldığı rapor edilmiştir. Literatürde ilk defa Carabelli tarafından bahsedilen alt büyükazı dişlerinin distolingualinde bulunan ilave bir üçüncü kök, radix entomolaris (RE) olarak adlandırılır. Bu olgu bildirisi radix entomolaris (RE) bulunan alt 1.azı dişlerine yapılan kök kanal tedavilerinin sunmayı amaçlamaktadır.

Olgu Sunumu:

Olgu 1: 19 yaşında erkek hasta 36 no'lu dişinden gece ağrısı şikayetiyle başvurdu. Radyografik muayenede dentin çürüğünün pulpa odası sınırlarına ulaştığı ve dişin üç köklü olduğu belirlendi. Perküsyon + Palpasyon- olan hastaya akut irreversible pulpitis tanısı konuldu ve lokal anestezi altında kök kanalı tedavisi yapıldı.

Olgu 2: 22 yaşında kadın hasta 36 no'lu dişinde derin dentin çürüğü nedeniyle başurdu. 36 no'lu dişinde spontan olarak başlayan, uzun süreli bir ağrı ve gece ağrısı şikâyeti olduğu öğrenildi. Klinik muayene sonucunda hastanın, ilgili dişinde derin bir çürük kavitesi olduğu gözlendi. Hastaya pulpitis tanısı konuldu ve kök kanal tedavisi yapıldı.

Sonuç: Radix entomolaris (RE)'in bulunamaması endodontik tedavinin klinik başarısını olumsuz etkileyebilir. Bu yüzden şüpheli durumlarda klinik ve radyolojik muayenesi detaylı yapılmalıdır.

Anahtar Kelimeler: Radix entomolaris, kök kanal anatomisi, kök kanal varyasyonu

OP-52 Endodontic treatment of mandibular first molars with Radix Entomolaris: A case report

Büşra Yüce

Atatürk University, Faculty Of Dentistry, Department of Endodontics, Erzurum, Turkey

Introduction and Aim: It has been reported that one of the main reasons for root canal treatment failure in molars is the inability to remove all pulp tissue and microorganisms from the root canal system. Generally, mandibular first and second molars have 2 separate roots, mesial and distal. It has been reported that the presence of a third root in mandibular molars, although very rarely, is encountered. An additional third root located distolingual of mandibular molars, first mentioned by Carabelli in the literature, is called radix entomolaris (RE). This case report aims to present root canal treatments for mandibular first molars with radix entomolaris (RE).

Case Report:

Case 1: A 19-year-old male patient presented with the complaint of night pain from tooth 36. In the radiographic examination, it was determined that the dentin caries reached the pulp chamber borders and the tooth had three roots. The patient with Percussion + Palpation- was diagnosed with acute irreversible pulpitis and root canal treatment was performed under local anesthesia.

Case 2: A 22-year-old female patient presented with deep dentin caries in tooth 36. It was learned that she had a long-term pain and night pain that started spontaneously in tooth 36. As a result of the clinical examination, it was observed that the patient had a deep caries cavity in the involved tooth. The patient was diagnosed with pulpitis and root canal treatment was performed.

Conclusions: Failure to find the radix entomolaris may adversely affect the clinical success of endodontic treatment. Therefore, in suspicious cases, clinical and radiological examination should be done in detail.

Keywords: Radix entomolaris, root canal anatomy, root canal variation

SS-53 Diş eti rengi değerlendirmesinde kolorimetrik ölçümlerin etkinliği

Reem Nsaif, Hanan Mohamed, Funda Bayındır

Atatürk Üniversitesi, Diş Hekimliği Fakültesi, Protetik Diş Tedavisi Anabilim Dalı, Erzurum, Türkiye

Giriş ve Amaç: Estetik diş hekimliğinde renk sadece diş (beyaz estetik) ve dişeti rengi (pembe estetik) ile alakalıdeğildir, güzel ve çekici bir gülüş elde etmek için uyumlu olmalıdır. Renk algısı oldukça özneldirve aydınlatma türü, ortam rengi ve görüş açısı, maruz kalma süresi, yorgunluk, cinsiyet ve eğitimderecesi ve gözlemcinin kromatik algılama hassasiyeti gibi birçok değişkenden etkilenir. Az sayıda çalışma dişeti renginin kolorimetrik dağılımını araştırmıştır, bu çalışma diş hekimleri için mevcut olan farklı renk kılavuzlarıyla ilgili bir anlatı sunmak için literatürü gözden geçirmiştir.
Yöntem: PubMed, Science Direct, Medline ve Google Scholar online veri tabanlarında şu anahtar kelimelerle bir literatür taraması yapılmıştır: renk uyumu, dental, dişeti rengi, diş hekimliği. Ayrıca, yazarların ulaşabildiği basılı kaynaklar da dahil olmak üzere bir tarama yapılmıştır.Seçilen anahtar kelimeleri içeren çok sayıda makale tespit edilmiştir.
Bulgular: Renk koordinatları ve renk farklılıkları ΔE değerleri sistemler arasında önemli ölçüde farklılık göstermiştir. Her hasta ve ölçüm sistemi içinde, aralarında değişen bir güvenilirlik vardı, değerler klinik kabul edilebilirlik aralığında farklılık gösteriyordu. Deneklerin yaşı, cinsiyeti ve etnik dağılımı dişeti rengini etkilemektedir. CIELAB renk koordinatları, insan diş etinin renk aralıklarını ve dağılımını karakterize etmek için tercih edilmektedir. Yapışık diş eti bölgesinde L*, a* ve b* koordinatları için kadın ve erkek arasında istatistiksel olarak anlamlı fark olduğu ve yaşın b* koordinatı üzerinde önemli bir etkisi olduğu rapor edilmiştir. ($p = 0.000$).
Sonuç: Spektrofotometreler, kolorimetreler ve görüntüleme sistemleri, diş rengi ölçümü ve analizi ile renk reprodüksiyonunun kalite kontrolü için kullanışlı ve ilgili araçlardır. Bu aletler, direkt veyaindirekt restorasyonlar için renk analizi, indirekt restorasyonlar için iletişim, renk tonunun yeniden üretimi ve doğrulanmasında yararlı araçlardır. Mümkün olduğunda, birbirlerini tamamladıkları ve öngörülebilir estetik sonuçlara yol açabilecekleri için hem enstrümantal hem de görsel renk eşleştirme yöntemi kullanılmalıdır.
Anahtar Kelimeler: Dişeti rengi, dişeti, gölge kılavuzu, pembe estetik

OP-53 Efficiency of colorimetric measurements in gingival color assessment

Reem Nsaif, Hanan Mohamed, Funda Bayındır

Ataturk University, Faculty of Dentistry, Department of Prosthodontics, Erzurum, Turkey

Introduction and Aim: Color in aesthetic dentistry is not relevant to teeth (white aesthetics) and gingival color (pink aesthetics) only, but it should be in rhythmic to achieve a beautiful and attractive smile. Color perception is rather subjective and influenced by many changeable such as the type of lighting, environment color, and the angle of vision, exposure time, fatigue, gender, and the degree of training and the chromatic perceptive sensitivity of the observer. Few studies have investigated the colorimetric distribution of gingival color, this study conducted overview of the literature to present a narrative review related to the different shade guides available for dental practitioners.
Methods: A literature search was performed in the online databases – PubMed, Science Direct, Medline and Google Scholar with the following keywords – shade matching, dental, gingival color, dentistry. Furthermore, a hand search, including printed resources available to the authors, was conducted. Many articles, including the selected keywords, were identified.
Results: Color coordinates and the color differences ΔE values differed significantly among the systems. Within each patient and measurement system there was a reliability ranged between them, values differ in a range of clinical acceptability. The age, gender and ethnic distribution of the subjects affect the gingival color. CIELAB color coordinates are preferred to characterize the color ranges and distribution of human gingiva. It has been reported that the L*, a* and b* coordinates in the attached gingival region are significantly different in content between men and women and have a significant effect on the age b* coordinate ($p = 0.000$).
Conclusions: Spectrophotometers, colorimeters and imaging systems are useful and relevant tools for tooth color measurement and analysis, and for quality control of color reproduction. These instruments are useful tools in color analysis for direct or indirect restorations, communication for indirect restorations, reproduction and verification of shade. Whenever possible, both instrumental and visual color matching method should be used, as they complement each other and can lead towards predictable esthetic outcome.
Keywords: Gingival color, gingiva, shade guide, pink aesthetic

SS-54 Komplike kron kırıklarının tedavisinde fiber-post uygulaması ve 3 farklı final restorasyon: Vaka sunumu

Kübra Mumcu, M. Sinan Doğan

Harran Üniversitesi, Diş Hekimliği Fakültesi, Pedodonti Ana Bilim Dalı, Şanlıurfa, Türkiye

Giriş ve Amaç: Dental travmalar arasında komplike kron kırığı ve kron-kök kırığı daimi dişlenme dönemindeki çocuklarda sıklıkla görülebilmektedir. Bu şekildeki travmalarda tedavi seçeneğini belirlerken kalan sert doku miktarı, pulpa ve periapikal dokulardaki hasar ve travmanın üzerinden geçen süre önemlidir. Özellikle aşırı kuron harabiyeti meydana gelmişse, tutuculuğu sağlamak amacıyla endodontik tedavilerden sonra post uygulaması gerekebilir. Vaka serisinin amacı, kuron-kök kırığı olan dişlerin cam fiber postlarla restoratif ve protetik olarak rehabilitasyonunu anlatmaktır.
Olgu Sunumu: 11, 12 ve 14 yaşında 3 hasta Harran Üniversitesi Diş Hekimliği Fakültesi Çocuk Diş Hekimliği Anabilim Dalı'na yönlendirildi, yapılan klinik ve radyolojik değerlendirmeler sonucunda 11 yaşındaki hastanın 11, 12 yaşındaki hastanın 21 ve 14 yaşında olan hastanın 45 ve 16 numaralı dişlerinde komplike kron kırığı görüldü. 3 hastaya da kanal tedavi sonrası fiber post uygulaması yapıldı.11 yaşındaki hastaya fiber post sonrası inkremental teknikle direkt kompozit yapılırken, 12 yaşındaki hastaya strip kron uygulaması ve 14 yaşındaki hastaya ise sert doku kaybı fazla olduğundan metal destekli seramik kron yapıldı.
Sonuç: Sonuç olarak bu vakalarda fiber post sonrası restoratif ve protetik uygulamalarla fonksiyon ve estetiğin yeniden kazandırılması sağlandı.
Anahtar Kelimeler: Komplike kron kırığı, fiber-post, strip kron

OP-54 Fiber-post application in the treatment of complicated crown fractures and 3 different final restorations: A case report

Kübra Mumcu, M. Sinan Doğan

Harran University, Faculty of Dentistry, Department of Pediatric Dentistry, Şanlıurfa, Turkey

Introduction and Aim: Among dental traumas, complicated crown fracture and crown-root fracture can be seen frequently in children in the permanent dentition period. The amount of hard tissue remaining, damage to the pulp and periapical tissues, and the time elapsed after the trauma are important when choosing the treatment option in such traumas. Post application may be required after endodontic treatments to ensure retention, especially if excessive crown destruction has occurred. The purpose of the case series is to describe the restorative and prosthetic rehabilitation of teeth with crown-root fractures with glass fiber posts.
Case Report: 3 patients aged 11, 12 and 14 years were referred to Harran University Faculty of Dentistry, Department of Pediatric Dentistry. As a result of the clinical and radiological evaluations, complicated crown fractures in the 11-year-old patient's 11, 12-year-old patient's 21 and 14-year-old patient's 45 and 16 numbered teeth seen. Fiber post application was applied to 3 patients after root canal treatment. Direct composite was applied to the 11-year-old patient with the incremental technique after the fiber post, while strip crown was applied to the 12-year-old patient. Metal-supported ceramic crown was applied to the 14-year-old patient due to excessive hard tissue loss.
Conclusions: As a result, in these cases, restoration of function and aesthetics was achieved with restorative and prosthetic applications after fiber post.
Keywords: Complicated crown fracture, fiber-post, strip crown

SS-55 Farklı pişirme protokollerinin CAD/CAM seramiklerin sertlik ve kırılma dayanımlarına etkisi

Nurdan Polat Sağsöz[1], Ömer Sağsöz[2]

[1] *Atatürk Üniversitesi, Diş Hekimliği Fakültesi, Protetik Diş Tedavisi Ana Bilim Dalı, Erzurum, Türkiye*
[2] *Atatürk Üniversitesi, Diş Hekimliği Fakültesi, Restoratif Diş Tedavisi Ana Bilim Dalı, Erzurum, Türkiye*

Giriş ve Amaç: Çalışma, farklı kristalizasyon protokollerinin iki farklı CAD/CAM seramiğin kırılma dayanımı ve yüzey sertliği üzerindeki etkisini değerlendirmeyi amaçladı.
Yöntem: İki tip CAD/CAM cam seramik Vita Suprinity (VS); zirkonya ile güçlendirilmiş lityum silikat ve IPS e.max CAD (IC); lityum disilikat) kullanıldı. Prefabrike CAD/CAM bloklar akan su altında bir elmas bıçakla bir kesme makinesinde (ISOMET) kesildi. Her seramik malzeme için 42 örnek (12x14x2 mm) hazırlandı ve farklı pişirme protokollerine göre rastgele 6 gruba ayrıldı (n=7). (F1, üreticinin tavsiyelerine göre kristalizasyon; F2, H [son sıcaklıkta bekleme süresi]:3dk, t [sıcaklık artış hızı]:55°C; F3, H:15dk, t:55°C; F4, H:8dk, t:90°C; F5, H:3dk, t:90°C; F6, H:15dk, t:90°C). Her örneğin bir yüzeyi sırasıyla 600-, 800-, 1000-, 1200- ve 2000- grit silisyum karbür zımpara kağıtları kullanılarak cilalandı. Yüzey Vickers sertliği (MPa) ve kırılma dayanımı (MPa $m^{1/2}$) ölçümleri bir sertlik test cihazı (Future Tech, FM-800e) kullanılarak yapıldı. Veriler, tek yönlü ANOVA, iki yönlü ANOVA, Tukey's post hoc testi ve bağımsız örneklem t-testi (p=0.05) kullanılarak bir istatistik paket yazılımı ile analiz edildi.
Bulgular: Sertlik ve kırılma dayanımı değerleri seramikler için istatistiksel olarak farklı bulundu ($p<0.05$). Pişirme protokolü, çalışmada kullanılan her iki seramiğin de yüzey sertliğini ve kırılma dayanımını etkiledi ($p<0.05$). VS'de; F5 (7076.2), F1 (6635.29)'den önemli ölçüde daha yüksek sertlik değerleri gösterdi. F3 (1.33) ve F6 (1.34), F2 (0.9), F4 (1.05) ve F5 (0.91)'den önemli ölçüde daha yüksek kırılma dayanımı değerleri gösterdi. F1 (1.13), F2 ve F5'ten önemli ölçüde daha yüksekti. IC'de; F3 (6464.66), F1 (6152.47)'den önemli ölçüde daha yüksek sertlik değerleri gösterdi. F6 (2.25), F1 (2.03), F4 (2.02) ve F5 (2.02)'den önemli ölçüde daha yüksek kırılma dayanımı değerleri gösterdi.
Sonuç: Son sıcaklıkta kalma süresinin arttırılması, her iki seramik için de önemli ölçüde daha yüksek kırılma dayanımı değerleri sağladı. VS ve IC için, farklı pişirme protokollerinde sertlik değerleri istatistiksel olarak farklı bulunmuştur.
Anahtar Kelimeler: CAD/CAM seramikler, kırılma dayanımı, kristalizasyon yöntemleri, sertlik

OP-55 Effect of different firing protocols on hardness and fracture toughness of CAD/CAM ceramics

Nurdan Polat Sağsöz[1], Ömer Sağsöz[2]

[1] *Atatürk University, Faculty of Dentistry, Department of Prosthodontics, Erzurum, Turkey*
[2] *Atatürk University, Faculty of Dentistry, Department of Restorative Dentistry, Erzurum, Turkey*

Introduction and Aim: The study aimed to evaluate the effect of different crystallization protocols on fracture toughness and surface hardness of two different CAD/CAM ceramics.
Methods: Two types of CAD/CAM glass-ceramics (Vita Suprinity(VS); zirconia reinforced lithium silicate and IPS e.max CAD(IC); lithium disilicate) were used. Precrystallized CAD-CAM blocks (12×14×2 mm) were sectioned in a cutting machine (ISOMET) with a diamond blade under running water. 42 samples were prepared for each ceramic material and randomly divided into 6 groups according to different firing protocols (n=7) (F1, crytallized according to manufacturer's recommendations; F2, H [dwell time at final temperature]:3min, t [temperature increase rate]:55°C; F3, H:15min, t:55°C; F4, H:8min, t:90°C; F5, H:3min, t:90°C, F6, H:15min, t:90°C). One surface of each specimen was polished by using 600-, 800-, 1000-, 1200-, and 2000-grit silicon carbide abrasive papers. The Vickers hardness(MPa) and fracture toughness (MPa $m^{1/2}$) measurements were taken with a hardness testing machine. Data were analyzed with a statistical package software using one-way ANOVA, two-way ANOVA, Tukey's post hoc test, and independent sample t-test, (p=0.05).
Results: Hardness and fracture toughness values were found statistically different for ceramics ($p<0.05$). Firing protocol affected surface hardness and fracture toughness of both ceramics used in the study ($p<0.05$). In VS; F5 (7076.2) was showed significantly higher hardness values than F1 (6635.29). F3 (1.33) and F6(1.34) were showed significantly higher fracture toughness values than F2 (0.9), F4 (1.05), and F5 (0.91). F1 (1.13) was significantly higher than F2 and F5. In IC; F3 (6464.66) was showed significantly higher hardness values than F1 (6152.47). F6 (2.25) were showed significantly higher fracture toughness values than F1(2.03), F4 (2.02), and F5 (2.02).
Conclusions: Increasing dwell time at final temperature ensures significantly higher fracture toughness values for both ceramics. For the VS and IC, the hardness values was found statistically different in different firing protocols.
Keywords: CAD/CAM ceramics, crystallization methods, fracture toughness, hardness

SS-56 Dental travma görülen dişlerde farklı tedavi yaklaşımları: Vaka serisi

Merve Çoban Öksüzer, Ahter Şanal Çıkman

Recep Tayyip Erdoğan Üniversitesi, Diş Hekimliği Fakültesi, Endodonti Ana Bilim Dalı, Rize, Türkiye

Giriş ve Amaç: Dental travma özellikle gençlerde sıklıkla görülen, hastayı fiziksel ve psikolojik olarak etkileyen ciddi bir durumdur. Travmatik yaralanmalar tedavi edilmediği takdirde dişlerde ve çevre dokuda önemli komplikasyonlar meydana getirebilir. Bu nedenle geciktirilmeden acil müdahale edilmesi gerekir. Bu vaka serisinde farklı şiddetlerdeki travmatik yaralanmaların tedavileri sunulmaktadır.

Olgu Sunumu:

Vaka 1: Herhangi bir sistemik hastalığı bulunmayan 20 yaşındaki erkek hasta düşme sonucu kliniğimize başvurdu. Hastanın 11 nolu dişinde komplike kron kırığı tespit edildi. Asemptomatik olan dişe MTA ile parsiyel ampütasyon yapıldı ve geçici olarak cam iyonomer siman ile kapatıldı, 2 hafta sonra kompozit rezin ile daimî restorasyonu tamamlandı.

Vaka 2: Aynı hastanın 12 nolu dişinde komplike kron kök kırığı tespit edildi. Koronal diş parçası mobildi; anestezi altında radiküler parçadan ayrıldı ve serum fizyolojik içerisinde bekletildi. Radiküler parçaya pulpa ekstirpasyonu sonrası kalsiyum hidroksit ile medikamasyon yapıldı. Kırık hattının açığa çıkarılması ve yeterli izolasyon sağlanabilmesi için gingivektomi yapıldı. 1 hafta sonrasında kanal tedavisi tamamlandı ve fiber post uygulaması ile koronal kırık parça yerine yapıştırıldı. Hastanın 18 aylık kontrolü sonucu dişler klinik ve radyografik olarak asemptomatikti.

Vaka 3: Herhangi bir sistemik hastalığı bulunmayan 15 yaşındaki erkek hasta düşme sonrası kliniğimize başvurdu. Yapılan muayene sonrası 11 nolu dişinde komplike kron kök kırığı tespit edildi. Dişe pulpa ekstirpasyonu sonrası kalsiyum hidroksit medikamasyonu yapıldı. Kırık hattı matriks bandı ile izole edilebilecek seviyede olduğundan izolasyon için gingival düzenlemeye gerek duyulmadı. 1 hafta sonra dişin kök kanal tedavisi tamamlandıktan sonra fiber post yapıldı ve üst restorasyon kompozit rezin ile tamamlandı. Dolum seansında pulpitis semptomları nedeniyle 12 numaralı dişe de kanal tedavisi yapıldı. 2 yıllık takip sonrası dişler asemptomatikti.

Sonuç: Daimî dişlerde meydana gelen travmatik yaralanmalarda farklı tedavi alternatifleri dikkatlice değerlendirilerek fonksiyonel ve estetik açıdan en uygun tedavi planının belirlenmesi, dişlerin ağızda tutulması ve uzun dönem prognozu açısından son derece önemlidir.

Anahtar Kelimeler: Dental travma, fiber post, kron-kök kırığı

OP-56 Different treatment approaches in dental traumatized teeth: Case series

Merve Çoban Öksüzer, Ahter Şanal Çıkman

Recep Tayyip Erdoğan University, Faculty of Dentistry, Department of Endodontics, Rize, Turkey

Introduction and Aim: Dental trauma, especially seen in young people, is a serious condition that affects the patient physically and psychologically. If traumatic injuries are not treated, significant complications can occur in the teeth and surrounding tissue. Therefore, urgent intervention is required before it takes a long time. In this case series, treatments of traumatic injuries of different severity are presented.

Case Report:

Case 1: A 20-year-old male patient without any systemic disease was admitted to our clinic after a fall accident. A complicated crown fracture was detected in the patient's tooth #11. The asymptomatic tooth was partially amputated with MTA and temporarily closed with glass ionomer cement, 2 weeks later permanent restoration with composite resin was completed.

Case 2: A complicated crown root fracture was detected in tooth 12 of the same patient. The coronal tooth fragment was mobile; It was separated from the radicular part under anesthesia and kept in physiological saline. After pulp extirpation of the radicular part, medicament was performed with calcium hydroxide. Gingivectomy was performed to expose the fracture line and provide adequate isolation. After 1 week, the root canal treatment was completed and the coronal fractured part was retached with fiber post application. The teeth were clinically and radiographically asymptomatic as a result of the patient's 18-month follow-up.

Case 3: A 15-year-old male patient without any systemic disease was admitted to our clinic after a fall accident. After the examination, complicated crown root fracture was detected in tooth #11. After pulp extirpation of the tooth, calcium hydroxide medication was performed. The fracture line was at a level that could be isolated with the matrix tape, so gingival arrangement was not required for isolation. After 1 week, the root canal treatment of the tooth was performed, then the fiber post was made and the upper restoration was completed with composite resin. In the filling session, root canal treatment was performed on tooth number 12 because it showed symptoms of pulpitis. After 2 years of follow-up, the teeth were asymptomatic.

Conclusions: In traumatic injuries occurring in permanent teeth, it is very important to carefully evaluate different treatment alternatives and to determine the most appropriate treatment plan in terms of functional and aesthetics, keeping the teeth in the mouth and long-term prognosis.

Keywords: Dental trauma, fiber post, crown-root fracture

SS-57 Covid-19 pandemisi sürecinde diş hekimliği fakültesi lisans öğrencilerinin korku ve anksiyete düzeylerinin değerlendirilmesi

Zeynep Yeşil[1,2], Nihan Kaya[3]

[1] *Recep Tayyip Erdoğan Üniversitesi, Diş Hekimliği Fakültesi, Protetik Diş Tedavisi Ana Bilim Dalı, Rize, Türkiye*
[2] *Atatürk Üniversitesi, Diş Hekimliği Fakültesi, Protetik Diş Tedavisi Ana Bilim Dalı, Erzurum, Türkiye*
[3] *Giresun Üniversitesi, Diş Hekimliği Fakültesi, Protetik Diş Tedavisi Ana Bilim Dalı, Giresun, Türkiye*

Giriş ve Amaç: Salgınların insanlar üzerinde oluşturduğu psikolojik tahribatın değerlendirilmesi fiziksel etkilerin incelenmesi kadar önemlidir. Bu çalışma COVID-19 pandemisi sürecinde diş hekimliği fakültesinde eğitim- öğretim gören lisans öğrencilerinin korku ve anksiyete düzeylerinin değerlendirilmesi amacıyla yapılmıştır.
Yöntem: Anket, "Google drive" uygulaması üzerinden oluşturan link bağlantısının iki ayrı bölge ve fakültede lisans eğitimi gören öğrencilere iletilmesi ile gerçekleştirilmiştir.
Bulgular: Katılımcıların korku düzeyleri cinsiyetlerine göre değerlendirildiğinde; kız öğrencilerin erkek öğrencilere göre pandemi sürecinde daha çok korku yaşadığı, korona virüsü düşündüğünde rahatsız olduğu, ellerinin terlediği, korona virüsten dolayı hayatını kaybetmekten korktuğu, sosyal medyada korona virüs ile ilgili haberleri ve hikâyeleri izlerken gerildiği ve endişe duyduğu, kalp atışının hızlandığı ve çarpıntısının olduğu belirlenmiştir. Kız öğrencilerin anksiyete düzeylerinin erkeklerden istatistiksel olarak anlamlı şekilde fazla olduğu saptanmıştır.
Sonuç: Pandeminin, nüfus içindeki birçok bireyin davranış ve psikolojik refahında önemli seviyede bozulmaya sebep olduğu, artan endişe ve korku dalgaları meydana getirdiği görülmektedir. COVID-19 pandemisi, sadece fiziksel sağlığı değil ruhsal sağlığı da etkilemekte olup lisans öğrencilerinin korku ve anksiyete seviyelerini arttırmaktadır.
Anahtar Kelimeler: COVID-19, lisans öğrencileri, korku, anksiyete

OP-57 Evaluation of fear and anxiety levels of dentist faculty undergraduate students during the Covid-19 pandemic process

Zeynep Yeşil[1,2], Nihan Kaya[3]

[1] *Recep Tayyip Erdoğan University, Faculty of Dentistry, Department of Prosthodontics, Rize, Turkey*
[2] *Atatürk University, Faculty of Dentistry, Department of Prosthodontics, Erzurum, Turkey*
[3] *Giresun University, Faculty of Dentistry, Department of Prosthodontics, Giresun, Turkey*

Introduction and Aim: Evaluating the psychological damage caused by epidemics on people is as important as examining the physical effects. This study was conducted to evaluate the fear and anxiety levels of undergraduate students studying at the faculty of dentistry during the COVID-19 pandemic.
Methods: The survey was carried out by sending the link created through the "Google drive" application to undergraduate students in two different regions and faculties.
Results: When the fear levels of the participants were evaluated according to their gender; It has been determined that female students experience more fear during the pandemic process than male students, feel uncomfortable when they think about the corona virus, sweaty hands, afraid of losing their life due to the corona virus, feel tense and worried while watching the news and stories about the corona virus on social media, their heart rate accelerates and they have palpitations. . It was determined that the anxiety levels of female students were statistically significantly higher than males.
Conclusions: It appears that the pandemic has caused significant deterioration in the behavior and psychological well-being of many individuals in the population, creating increased waves of anxiety and fear. The COVID-19 pandemic affects not only physical health but also mental health and increases the fear and anxiety levels of undergraduate students.
Keywords: COVID-19, undergraduate students, fear, anxiety

SS-58 Retrograd smear tabakası uzaklaştıran ajanlar üzerine bir literatür taraması

Özge Başar, Edanur Maraş

Recep Tayyip Erdoğan Üniversitesi, Diş Hekimliği Fakültesi, Endodonti Ana Bilim Dalı, Rize, Türkiye

Giriş ve Amaç: Retrograd kavite preparasyonu sırasında dentin yüzeyinde oluşan smear tabakası, kök ucu dolgu materyali ile kanal duvarları arasında bir bariyer görevi görerek başarıyı olumsuz etkilemektedir. Bu derlemenin amacı, retrograd kavitelerde smear tabakasının uzaklaştırılması amacıyla kullanılan çeşitli kimyasal ajanların, dolgu materyallerinin marjinal adaptasyonu ve apikal sızdırmazlığı üzerine olan etkilerini araştıran güncel çalışmaların bulgularını özetlemektir.
Yöntem: Medline, Web of Science, Google Akademik ve Scopus veri tabanlarında "apical resection" ve "retrograde cavity" anahtar kelimeleri kullanılarak elektronik arama yapıldı. 2007-2023 yılları arasında yalnızca İngilizce olarak yayınlanan çalışmalar derlemeye dahil edilirken, editöre mektuplar, kişisel görüşler ve kongre özetleri ise derlemeye dahil edilmedi. Tekrarlanan yayınlar dışlandıktan sonra iki bağımsız gözlemci dahil etme kriterlerini uygulamak ve ilgili çalışmaları filtrelemek için makale başlık ve özetlerini inceledi. Çatışmalar tartışma yoluyla çözüldü.
Bulgular: Literatür taraması ile belirlenen toplam 410 çalışma arasından 15 orijinal araştırma makalesi dahil etme kriterlerini karşıladı. Çalışmalarda ağırlıklı olarak EDTA ve ortofosforik asit olmak üzere MTAD, Qmix, CHX ve kitosan gibi farklı ajanlar da araştırılmıştır. Bulgular, kullanılan kimyasal ajanlar ile smear tabakasının uzaklaştırılması sonucu daha fazla dentin tübülünün açığa çıkarak marjinal adaptasyonun arttığını ve daha üstün apikal sızdırmazlık elde edildiğini göstermiştir.
Sonuç: Retrograd smear tabakası uzaklaştıran ajanların kullanımına bağlı olarak elde edilen olumlu sonuçlar, tedavi protokolüne bu basamağın eklenmesini desteklemektedir. Bu çerçevede, kullanılan ajanların klinik etkinliklerinin daha iyi değerlendirilebilmesi için uzun takipli ve daha yüksek kalitede kanıt sunan araştırmalara ihtiyaç vardır.
Anahtar Kelimeler: Apikal sızdırmazlık, marjinal adaptasyon, retrograd kavite, smear tabakası

OP-58 A literature review on retrograde smear layer removing agents

Özge Başar, Edanur Maraş

Recep Tayyip Erdoğan University, Faculty of Dentistry, Department of Endodontics, Rize, Turkey

Introduction and Aim: The smear layer formed on the surface of the dentin during retrograde cavity preparation negatively affects the success by acting as a barrier between the root-end filling material and the canal walls. The aim of this review is to summarize the findings of current studies investigating the effects of various chemical agents used to remove the smear layer in retrograde cavities on the marginal adaptation and apical sealing of filling materials.
Methods: An electronic search was conducted using the keywords “apical resection” and “retrograde cavity” in Medline, Web of Science, Google Scholar and Scopus databases. Only studies published in English between 2007-2023 were included in the review, while letters to the editor, personal opinions and congress abstracts were not included in the review. After repeated publications were excluded, two independent researchers reviewed article titles and abstracts to apply inclusion criteria and filter relevant studies. Conflicts were resolved through discussion.
Results: Out of a total of 410 studies identified through literature review, 15 original research articles met the inclusion criteria. In studies, different agents such as MTAD, Qmix, CHX and chitosan, mainly EDTA and orthophosphoric acid, were also investigated. The results showed that as a result of removing the smear layer with the chemical agents used, more dentin tubules were exposed, marginal adaptation increased and better apical sealing was achieved.
Conclusions: The positive results obtained due to the use of retrograde smear layer removal agents support the inclusion of this step in the treatment protocol. Further studies with longer follow-up and higher quality evidence are necessary to better evaluate the clinical efficacy of the agents used.
Keywords: Apical sealing, marginal adaptation, retrograd cavity, smear layer

SS-59 Protetik materyallerin artefakt değerlerini iki farklı konik ışınlı bilgisayarlı tomografi cihazı ile karşılaştırılması

Muhammed Enes Naralan[1], Alper Özdoğan[2], Mustafa Taha Güller[3], Özkan Miloğlu[4]

[1] *Recep Tayyip Erdoğan Üniversitesi, Diş Hekimliği Fakültesi, Ağız, Diş ve Çene Radyolojisi Ana Bilim Dalı, Rize, Türkiye*
[2] *Atatürk Üniversitesi, Diş Hekimliği Fakültesi, Protetik Diş Tedavisi Ana Bilim Dalı, Erzurum, Türkiye*
[3] *Erzincan Binali Yıldırım Üniversitesi, Sağlık Hizmetleri Meslek Yüksekokulu, Dişçilik Hizmetleri, Erzincan, Türkiye*
[4] *Atatürk Üniversitesi, Diş Hekimliği Fakültesi, Ağız, Diş ve Çene Radyolojisi Ana Bilim Dalı, Erzurum, Türkiye*

Giriş ve Amaç: Sabit protez tedavi materyallerinde oluşan artefakt değerinin farklı konik ışınlı bilgisayarlı tomografi cihazlarında karşılaştırılmasıdır.
Yöntem: Polimetilmetakrilat içine yerleştirilen protez materyaller NewTom 3G ve NewTom VGI evo ile tarandı. Artefakt değişimini anlamak için her bir materyal görüntüsü üzerinde 8 alanda gri skala değişimi elde edildi. Veriler Kruskal-Wallis ve eşleştirilmiş örneklem t testi ile analiz edilmiştir (α=.05).
Bulgular: Hem NewTom 3G hem de NewTom VGI evo verilerinin Kruskal-Wallis testi sonuçlarına göre, materyallerin artefakt değerleri arasında istatistiksel olarak anlamlı farklılıklar bulunmuştur ($p<.001$). Ayrıca eşleştirilmiş örneklem t testi sonuçlarına göre NewTom 3G cihaz ölçüm değerleri ile NewTom VGI evo cihaz ölçüm değerleri arasında istatistiksel olarak anlamlı farklılıklar gözlenmiştir ($p<.001$).
Sonuç: KIBT'de polimerik ve seramik malzemelerin neden olduğu artefaktlar diğer malzemelere göre daha azdır. KIBT cihazlarının miliamper saniye değerinin artefakt seviyesi üzerinde büyük etkisi vardır.
Anahtar Kelimeler: Artefakt, konik ışınlı bilgisayarlı tomografi, polieter eter keton, seramik

OP-59 Comparison of artifact values of prosthetic materials with two different cone-beam computed tomography devices

Muhammed Enes Naralan[1], Alper Özdoğan[2], Mustafa Taha Güller[3], Özkan Miloğlu[4]

[1] *Recep Tayyip Erdoğan University, Faculty of Dentistry, Department of Oral, Dental and Maxillofacial Radiology, Rize, Turkey*
[2] *Atatürk University, Faculty of Dentistry, Department of Prosthodontics, Erzurum, Turkey*
[3] *Erzincan Binali Yıldırım University, Vocational School of Health Services, Department of Dentistry Services, Erzincan, Turkey*
[4] *Atatürk University, Faculty of Dentistry, Department of Oral, Dental and Maxillofacial Radiology, Erzurum, Turkey*

Introduction and Aim: Comparison of the number of artefacts occurring in fixed prosthetic treatment materials, in different cone beam computed tomography devices.
Methods: Prosthetic materials placed in polymethylmethacrylate were scanned with NewTom 3G and NewTom VGI evo. In order to understand the artefact change, grey scale change was obtained in 8 areas on each material images. Data were analysed with Kruskal-Wallis and paired sample t test (α=.05).
Results: According to Kruskal-Wallis test results of both NewTom 3G and NewTom VGI evo data, statistically significant differences were found among the artefact values of the materials ($p<.001$). In addition, according to paired sample t test results, statistically significant differences were observed between NewTom 3G device measurement values and NewTom VGI evo device measurement values ($p<.001$).
Conclusions: Artefact caused by polymeric and ceramic materials in CBCT is less than other materials. The milliampere second value of CBCT devices has a great influence on the level of artefact.
Keywords: Artifact, cone beam computed tomography, polyether ether ketone, ceramics

SS-60 Atatürk Üniversitesi Diş Hekimliği Fakültesi'nde 2016-2022 yılları arasında geriatrik hastalara uygulanan protetik tedavilerin dağılımının incelenmesi

Ceren Çakar Güler[1], Funda Bayındır[2]

[1]*Bingöl Üniversitesi, Sağlık Hizmetleri Meslek Yüksek Okulu, Dişçilik Hizmetleri Bölümü, Bingöl, Türkiye*
[2] *Atatürk Üniversitesi, Diş Hekimliği Fakültesi, Protetik Diş Tedavisi Anabilim Dalı, Erzurum, Türkiye*

Giriş ve Amaç: Sağlık alanındaki veriler, gelecekteki tedavi planlamaları açısından büyük önem taşımaktadır. Bu çalışmanın amacı Atatürk Üniversitesi Diş Hekimliği Fakültesin'e 2016-2022 yılları arasında başvuran geriatrik hastalara uygulanan majör protetik tedavilerin yaşa, cinsiyete ve yıllara bağlı olarak incelenmesidir.
Yöntem: 2016 - 2022 tarihleri arasında başvuran hastaların protokol kayıtları değerlendirilerek elde edilen verilerden, yıllara göre yapılan majör protetik tedavilerin dağılımları yaşa ve cinsiyete göre incelenmiştir. Tüm değişkenler için tanımlayıcı istatistikler yapıldı. İstatistiksel analizler SPSS 23.0 programından yararlanılmıştır.
Bulgular: Çalışmamızda 2016-2022 tarihleri arasında başvuran hastaların yaşları; 65-74, 75-84, 85 ve üzeri yaş grupları arasında kliniğimize başvuran hasta sayısı toplam 11148 hastaya 28422 protetik işlem yapılmış olup, işlemlerden 4837'si kadın hastalara, 6312'i erkek hastalara yapılmıştır. Başvuran hastaların yaş dağılımı olarak; 65-74 yaş aralığında işlem sayısı 8344, 75-84 yaş 2381, 85 ve üzeri aralığında 470 hasta olmuştur. Uygulanan majör protetik tedaviler ile ilgili veriler içinde en yüksek oran 6354 (% 42,30) ile diş destekli sabit protezler, bunu takiben 4366 (%32,42) ile implant destekli sabit protezler daha sonra 3. sırada; 2863 (%10,20) ile tam protezler, 4. sırada1322 (%8,30) ile hareketli bölümlü protezler, 5. Sırada 120 (%5,01) ile implant destekli hareketli protezler, en son sırada ise 67 ile (%1,77) immediate protez gelmektedir.2016-2022 arası yapılan tüm majör protetik tedavilerin yıl bazında incelendiğinde net olarak COVID-19 pandemisinin geriatrik hastalar üzerindeki etkisini 2020 ve 2021 yıllarında yoğunlukla görülmektedir. 2016 yılında; 2982 majör protetik tedavi %17,8, 2017 yılında; 3589 tedavi %21,5, 2018 yılında; 3288 tedavi % 19,6, 2019 yılında 3217 tedavi %19,2, 2020 yılında 1948 tedavi %11,6, 2021 yılında 1669 tedavi % 9 oranında tedaviler yapılmıştır.
Sonuç: Geriatrik hastaların yıllara göre dağılımı incelendiğinde 2020 yılında tüm dünyayı etkileyen COVID-19 pandemisinin yapılan girişimsel işlemlerde etkisi görülmektedir. Pandemi döneminin sınırlamaları nedeniyle özellikle geriatrik hastalar bu süreçten daha fazla etkilenmiştir.
Anahtar Kelimeler: Geriatri, gerodontoloji, geriatrik diş hekimliği, protetik diş tedavisi, dental protezler

OP-60 Investigation of the distribution of prosthetic treatments applied to geriatric patients at Atatürk University Faculty of Dentistry between 2016-2022

Ceren Çakar Güler[1], Funda Bayındır[2]

[1]*Bingöl University, Vocational School of Health Services, Department of Dental Services, Bingöl, Turkey*
[2] *Atatürk University, Faculty of Dentistry, Department of Prosthetic Dentistry, Erzurum, Turkey*

Introduction and Aim: Data in the field of health are of great importance for future treatment planning. The aim of this study is to examine the major prosthetic treatments applied to geriatric patients who applied to Atatürk University Faculty of Dentistry between 2016-2022, depending on age, gender and years.
Methods: From the data obtained by evaluating the protocol records of the patients who applied between 2016 and 2022, the distribution of major prosthetic treatments according to years was examined according to age and gender. Descriptive statistics were performed for all variables. Statistical analyzes were made using the SPSS 23.0 program.
Results: In this study, the ages of the patients who applied to the Prosthodontics Department between 2016 and 2022; A total of 28422 prosthetic procedures were performed on 11148 patients, who were in the age groups of 65-74, 75-84, 85 and over, and applied to clinic, 4837 of which were performed on female patients and 6312 on male patients. As age groups among the patients who applied; The number of procedures was 8344 in the 65-74 age group, 2381 in the 75-84 age range, and 470 in the 85 and over age group. Among the data related to the major prosthetic treatments applied, tooth supported fixed prostheses with 6354 (42.30%) are the highest, followed by implant-supported fixed prostheses with 4366 (32.42%), followed by 3rd; total dentures with 2863 (10.20%), removable partial dentures with 1322 (8.30%) in the 4th place, implant-supported removable dentures in the 5th place with 120 (5.01%), and in the last place with 67 (1%) ,77) immediate prosthesis. Especially, geriatric patients were affected by this process due to the limitations of the pandemic period. All major prosthetic treatments between 2016-2022. It can be clearly see the impact of the COVID-19 pandemic on geriatric patients in 2020 and later in 2021. In 2016; 2982 major prosthetic treatments 17.8% in 2017; 3589 treatments were 21.5%, in 2018; 3288 treatments 19.6%, 3217 treatments 19.2% in 2019, 1948 treatments 11.6% in 2020, 1669 treatments 9% in 2021.
Conclusions: When the distribution of geriatric patients by years is examined, the effect of the COVID-19 pandemic, which has affected the whole world in 2020, is observed on the interventional procedures performed. Especially geriatric patients were more affected by this process due to the limitations of the pandemic period**.**
Keywords: Geriatrics, gerodontology, geriatric dentistry, prosthetic dentistry, dental prostheses

SS-61 Üç boyutlu dental yazıcıda kullanılan reçinede polimerizasyon süresinin renk stabilitesi üzerine etkisi

Periş Çelikel, Fatih Şengül

Atatürk Üniversitesi, Diş Hekimliği Fakültesi, Pedodonti Ana Bilim Dalı, Erzurum, Türkiye

Giriş ve Amaç: Son yıllarda geleneksel üretimden farklı olarak daha hızlı ve düşük maliyetli üretim imkanı sunan 3 boyutlu yazıcılar diş hekimliği pratiğine girmiştir. 3 boyutlu yazıcı teknolojisinde Varseo Temp reçinesi kullanılarak diş renginde geçici kuron ve köprü kaplamaları, inley ve onley restorasyonları üretilebilmektedir. Bu çalışmada farklı polimerizasyon sürelerinin VarseoSmile Temp reçinesinin translusens ve renk değişimi üzerine etkisinin değerlendirilmesi amaçlanmıştır.
Yöntem: Varseo XS yazıcısında VarseoSmile Temp A2 reçinesi kullanılarak 3 boyutlu disk şeklinde 60 örnek (ø:8 mm, kalınlık: 2mm) elde edilmiştir. Daha sonra diskler otoflash cihazında (Bego, Bremen Germany) alt ve üst yüzeylerinden 0 (polimerize edilmeyen), 750, 1500, 2250 ve 3000 kez flashlanmak üzere 5 gruba (n=12) ayrıldı. Vita Easyshade® V kullanılarak beyaz, gri ve siyah zemin üzerinde örneklerin renk koordinatları Lab standartlarında 3 kere ölçülerek ortalamaları kaydedilmiştir. Örneklere ait yüzey renk değişimleri (CIEDE2000 formülü, ΔE) ve translusensi değerleri hesaplanmıştır. Örneklerin renk ve translusens değişimlerinin istatistiksel analizi ANOVA ve Duncan çoklu karşılaştırma testi kullanılarak 0,05 önem seviyesinde yapılmıştır.
Bulgular: 3000 flash grubunun ΔE_{00} değeri diğer grupların hepsinden, ΔE değeri ise 750 flash grubundan daha düşük bulunmuştur. Translusensi bakımından ise 0 flash grubu diğer gruplardan farklı bulunmuştur.
Sonuç: Üretici firmanın önerdiği 1500 flash uygulamasına kıyasla sadece 3000 flash uygulanması sonrası ΔE00 değeri anlamlı şekilde azalmıştır. Flash uygulamasıyla birlikte reçinenin opasitesinde anlamlı bir artış söz konusu olmaktadır.
Anahtar Kelimeler: Renk değişimi, VarseoSmile temp, translusens

OP-61 The effect of polymerization time on color stability of the resin used in a three-dimensional dental printer

Periş Çelikel, Fatih Şengül

Ataturk University, Faculty of Dentistry, Department of Pediatric Dentistry, Erzurum, Turkey

Introduction and Aim: In recent years, 3D printers, which offer faster and lower cost production, unlike traditional production, have entered the practice of dentistry. By using Varseo Temp resin in 3D printing technology, tooth-colored temporary crown and bridge veneers, inlay and onlay restorations can be produced. In this study, it was aimed to evaluate the effect of different polymerization times on the translucent and color change of VarseoSmile Temp resin.

Methods: By using VarseoSmile Temp A2 resin in the Varseo XS printer, 60 3D disc-shaped samples (ø:8 mm, thickness: 2mm) were obtained. Then, the discs were divided into 5 groups (n=12) to be flashed 0(not polymerized), 750, 1500, 2250 and 3000 times from the upper and lower surfaces in the autoflash device (Bego, Bremen Germany). Using Vita Easyshade® V, the color coordinates of the samples on white, gray and black backgrounds were measured 3 times in Lab standards and the averages were recorded. Surface color changes (CIEDE2000 formula, ΔE) and transulence values of the samples were calculated. Statistical analysis of the color and translucent changes of the samples was performed at 0.05 significance level using ANOVA and Duncan multiple comparison test.

Results: The ΔE00 value of the 3000 flash group was lower than all the other groups, and the ΔE value was lower than the 750 flash group. In terms of transulence, the 0 flash group was found to be different from the other groups.

Conclusions: The ΔE00 value decreased significantly after only 3000 flash application compared to 1500 flash application recommended by the manufacturer. With the flash application, there is a significant increase in the opacity of the resin.

Keywords: Color change, VarseoSmile temp, translucent

SS-62 Çocuklarda hareketli bölümlü protezler: Vaka sunumu

Kübra Mumcu, M. Sinan Doğan

Harran Üniversitesi, Diş Hekimliği Fakültesi, Pedodonti Ana Bilim Dalı, Şanlıurfa, Türkiye

Giriş ve Amaç: Çocuklarda ve adölasanlarda çeşitli nedenlerle diş kayıpları görülebilmektedir. Genellikle bu diş kayıpları travma, çürük nedeniyle görülür. Bazen sistemik bir hastalığa bağlı olarak bazen de genetik bir hastalık nedeniyle de konjenital olarak da diş eksiklikleri olabilmektedir. Bu durum çocukların orofasiyal gelişimini etkilemektedir. Ayrıca fonksiyonel ve estetiksel sorunların yanında psikolojik sorunlara da neden olabilmektedir. Bu sorunları en aza indirebilmek için protetik rehabilitasyona ihtiyaç duyulabilmektedir. Bu olgu sunumunun amacı çeşitli nedenlerle protetik rehabilitasyona ihtiyaç duyan çocuk ve adölasan hastalara uygulanan protetik tedavileri anlatmaktır.
Olgu Sunumu: 10-15 yaş aralığında 4 hasta Harran Üniversitesi Diş Hekimliği Fakültesi Çocuk Diş Hekimliği Anabilim Dalı'na yönlendirildi, yapılan klinik ve radyolojik değerlendirmeler sonucunda 10 yaşındaki hastanın ektodermal displazi hastası olduğu ve alt çenesinde mikrodontili keser dişleri ve diş eksiklikleri olduğu tespit edildi ve 13 yaşındaki hastalardan birinde travma nedeniyle sol üst santral dişini kaybettiği ve diğer 13 yaşındaki hastanın ise üst santral dişlerini travma nedeniyle kaybettiği öğrenildi ve son olarak 15 yaşındaki hasta da ise adrenal yetmezliği olduğu ve alt-üst çenede oligodonti olduğu öğrenildi. Hastaların çiğneme ve estetiklerini geri kazandırmak amacıyla hareketli bölümlü protez yapıldı.
Sonuç: Hastaların klinik takibi devam etmektedir.
Anahtar Kelimeler: Çocuk protezi, ektodermal displazi, diş kaybı, hipodonti, oligodonti

OP-62 Removable partial prostheses in children: A case report

Kübra Mumcu, M. Sinan Doğan

Harran University, Faculty of Dentistry, Department of Pediatric Dentistry, Şanlıurfa, Turkey

Introduction and Aim: Tooth loss can be seen in children and adolescents for various reasons. Generally, these tooth losses are seen due to trauma and caries. Sometimes due to a systemic disease or sometimes due to a genetic disease, there may be congenital tooth deficiencies. This affects the orofacial development of children. In addition to functional and aesthetic problems, it can also cause psychological problems. In order to minimize these problems, prosthetic rehabilitation may be needed. The aim of this case report is to describe the prosthetic treatments applied to pediatric and adolescent patients who need prosthetic rehabilitation for various reasons.

Case Report: 4 patients aged 10-15 years were referred to Harran University Faculty of Dentistry, Department of Pediatric Dentistry. As a result of clinical and radiological evaluations, it was determined that the 10-year-old patient had ectodermal dysplasia and had microdontia incisors and tooth deficiencies in his lower jaw. It was learned that one of the 13-year-old patients lost her left upper central tooth due to trauma, and the other 13-year-old patient lost her upper central teeth due to trauma. Finally, it was learned that a 15-year-old patient had adrenal insufficiency and oligodontia in the lower and upper jaw. A removable partial prosthesis was made in order to restore the chewing and aesthetics of the patients.

Conclusions: The clinical follow-up of the patients continues.

Keywords: Pediatric dental prosthesis, ectodermal dysplasia, tooth loss, hypodontia, oligodontia

SS-63 Floresan ve nonfloresan glaze işlemleri uygulaması ile CAD/CAM cam seramik materyallerinde oluşan renk farklılıklarında CIELAB ve CIEDE2000 formüllerinin karşılaştırılması

Zeynep Şen Yılmaz[1], Merve Köseoğlu[2], Funda Bayındır[1]

[1] *Atatürk Üniversitesi, Diş Hekimliği Fakültesi, Protetik Diş Tedavisi Ana Bilim Dalı, Erzurum, Türkiye*
[2] *Sakarya Üniversitesi, Diş Hekimliği Fakültesi, Protetik Diş Tedavisi Ana Bilim Dalı, Sakarya, Türkiye*

Giriş ve Amaç: Renk, ışığın madde ile etkileşimi sonucu cisimden yansıyan ışığın gözün retina tabakasına ulaşmasıyla meydana gelen bir algılamadır. Rengin algılanması madde üzerinden yansıyan kırılan veya soğrulan ışığın göze geldikten sonra göz sinirleri aracılığıyla beyne aktarılması sonucunda gerçekleşir. Diş rengi, diş estetiği ve protez restorasyonlar için çok önemlidir. Rengin ölçülebilmesi, objektif ve standart şekilde aktarılabilmesi için geliştirilmiş farklı renk sistemleri tanıtılmıştır. Bu çalışmanın amacı; iki farklı renk farkı formülünün birbirleriyle olan ilişkisini incelemektir.
Yöntem: İki farklı cam seramik tipinin (IPS e.max CAD ve IPS Empress CAD) iki farklı translusensi seviyesine sahip (HT ve LT) 120 adet örnek (7x7x0,6 mm) üretilmiştir. Örnekler; polisaj grubu, floresan glaze grubu ve nonfloresan glaze grubu olmak üzere 3 gruba (n=10) ayrılmış ve yüzey işlemleri yapılmadan önce başlangıç renk ölçümleri yapılmıştır. Daha sonra gruplara ilgili yüzey işlemleri uygulanmış ve sonrasında tekrar final renk ölçümleri yapılmıştır. Elde edilen L, a, b değerleri CIELab ve CIEDE 2000 formüllerine göre hesaplanarak analiz edilmiştir. Verilerin istatistiksel analizinde Kolmogorov-Smirnov testi ve Pearson korelasyon testleri kullanılmıştır.
Bulgular: Pearson korelasyon analizi sonuçlarına göre; CIELab ve CIEDE2000 renk değerlendirme sistemleriyle elde edilen ΔE_{00} ve ΔEab sonuçları arasındaki etkileşim incelendiğinde floresan glaze yapılan gruplarda yüksek düzeyde, diğer tüm gruplarda ise çok yüksek düzeyde, pozitif yönde anlamlı ilişki olduğu görülmüştür. Hesaplanan tüm CIEDE2000 farklarının, CIELab eşdeğerlerinden sürekli olarak daha düşük olduğu bulunmuştur.
Sonuç: Bu çalışmanın sonuçlarına göre renk farkı ölçüm formülleri arasında farklılıklar olduğu görülmüştür. Ancak iki renk farkı formülüyle elde edilen sonuçlar incelendiğinde tüm gruplarda birbirleriyle çok yüksek düzeyde, pozitif yönde anlamlı ilişki içerisinde oldukları görülmüştür.
Anahtar Kelimeler: CIEDE2000, CIELab, glaze, polisaj

OP-63 Comparison of color differences of CAD/CAM glass ceramic materials with the application of fluorescent and nonfluorescent glaze processes and measured with two different formulas CIELAB and CIEDE2000

Zeynep Şen Yılmaz[1], Merve Köseoğlu[2], Funda Bayındır[1]

[1] *Atatürk University, Faculty of Dentistry, Department of Prosthodontics, Erzurum, Turkey*
[2] *Sakarya University, Faculty of Dentistry, Department of Prosthodontics, Sakarya, Turkey*

Introduction and Aim: Color is a perception that occurs when the light reflected from an object and reaches the retina of the eye as a result of the interaction of light with the substance. Tooth color is very important for dental aesthetics and prosthetic restorations. Different color prompts have been introduced to measure the color and transfer it objectively and in a standard way. The aim of this study; is to examine the relationship between two different color with two difference formulas.
Methods: 120 samples (7x7x0.6 mm) of two different glass ceramic types (IPS e.max CAD ve IPS Empress CAD) of two different translucency levels (HT and LT) were produced. Samples were divided into 3 groups; polishing group, fluorescent glaze group and nonfluorescent glaze group each group were (n=10) and initial color measurements before any surface treatments application were performed. Then, the related surface treatments were applied to the samples and then final color measurements were made again. Obtained L, a, b values were calculated and analyzed according to CIELab and CIEDE 2000 formulas. Kolmogorov-Smirnov test and Pearson correlation tests were used in the statistical analysis of the data.
Results: According to the results of Pearson correlation analysis; When the interaction between the ΔE00 and ΔEab results obtained with the CIELab and CIEDE2000 color evaluation systems was examined, it was observed that there was a high level of positive correlation in the fluorescent glazed groups and a very high level in all other groups. All calculated CIEDE2000 differences were found to be consistently lower than their CIELab equivalents.
Conclusions: According to the results of this study, it was observed that there were differences between the color difference measurement formulas. However, the results obtained with the examined color with difference formula, it was seen that there was a very high level of positive and significant correlation with each other in all groups.
Keywords: CIEDE2000, CIELab, glaze, polishing

SS-64 Dikkat eksikliği ve hiperaktivite bozukluğu olan çocuklarda oral hijyen alışkanlıkları

Yüksel Sümeyra Naralan[1], Muhammed Enes Naralan[2]

[1]Recep Tayyip Erdoğan Üniversitesi, Tıp Fakültesi, Çocuk ve Ergen Ruh Sağlığı ve Hastalıkları Ana Bilim Dalı, Rize, Türkiye
[2] Recep Tayyip Erdoğan Üniversitesi, Diş Hekimliği Fakültesi, Ağız, Diş ve Çene Radyolojisi Ana Bilim Dalı, Rize, Türkiye

Giriş ve Amaç: Dikkat Eksikliği ve Hiperaktivite Bozukluğu (DEHB) gelişimsel düzeye uygun olmayan dikkatsizlik, hiperaktivite-dürtüsellik ile karakterize nörogelişimsel bir bozukluktur. DEHB'li çocukların ebeveynleri DEHB'lilerin günlük rutin aktiviteleri düzenli ve etkili şekilde yapamadıklarını bildirmişlerdir. Ayrıca DEHB'li çocuklarda artmış bruksizm oranları alan yazında dikkat çekmektedir. Bu çalışmada DEHB olan çocuklarda oral hijyen alışkanlıkları, bruksizm ve dental anksiyetenin değerlendirmesi amaçlanmıştır.
Yöntem: Rize Eğitim Araştırma Hastanesi Çocuk ve Ergen Ruh Sağlığı ve Hastalıkları polikliniğine başvuran 6-18 yaş arası DEHB tanısı ile izlenen 53 çocuğa, diş hekimi tarafından hazırlanmış, oral hijyen alışkanlıklarının, bruksizmin ve dental anksiyetenin sorgulandığı anket görüşmeci tarafından uygulandı. Elde edilen sonuçlar istatistik paket program ile tanımlayıcı analizler, ki kare testi ve Kruskal Wallis testleri kullanılarak incelenmiştir. ($p<0.05$)
Bulgular: Araştırmaya katılan DEHB'li hastaların, %20,8'inin diş fırçalamadığı, %7,5'inin daha önce hiç diş hekimine gitmediği, %92,5'nin ise diş ipi kullanmadığı bulunmuştur. Yaş ile karyojenik atıştırmalık ve ana öğün harici beslenme sıklığı arasında ilişki tespit edilmiştir. Ayrıca cinsiyete göre bruksizm ve dental anksiyete değerlendirildiğinde kız cinsiyette bruksizm ve dental anksiyetenin istatistiksel olarak anlamlı düzeyde fark gösterdiği tespit edilmiştir.
Sonuç: Literatüre göre DEHB'li çocukların oral hijyen alışkanlıklarının daha kötü olduğu bulunmuştur. DEHB'li kız çocuklarının bruksizm ve dental anksiyete açısından artmış risk altında olduğu görülmüştür. Bu sebeple DEHB tanısı almış çocukların dental takiplerinin çocuk psikiyatristi ve diş hekimi iş birliği ile düzenli aralıklarla yapılması, kız cinsiyette bruksizm ve dental anksiyetenin erken tespiti ve tedavisi önerilmektedir.
Keywords: Bruksizm, dental anksiyete, dikkat eksikliği ve hiperaktivite bozukluğu, oral hijyen

OP-64 Oral hygiene habits in children with attention deficit and hyperactivity disorder

Yüksel Sümeyra Naralan[1], Muhammed Enes Naralan[2]

[1] *Recep Tayyip Erdogan University, Faculty of Medicine, Department of Child, and Adolescent Psychiatry, Rize, Turkey*
[2] *Recep Tayyip Erdogan University, Faculty of Dentistry, Oral and Dentomaxillofacial Radiology, Rize, Turkey*

Introducton and Aim: Attention Deficit Hyperactivity Disorder (ADHD) is a neurodevelopmental disorder characterized by inappropriate levels of inattention, hyperactivity, and impulsivity. Parents of children with ADHD have reported that their children have difficulty carrying out daily routines effectively. Additionally, studies have shown an increased prevalence of bruxism in children with ADHD. This study aims to evaluate oral hygiene habits, bruxism, and dental anxiety in children with ADHD.
Methods: A questionnaire prepared by the dentist, in which oral hygiene habits, bruxism and dental anxiety were questioned, was administered by the interviewer to 53 children aged 6-18 years who applied to the Rize Education and Research Hospital Child and Adolescent Psychiatry outpatient clinic and were followed up with the diagnosis of ADHD. The obtained results were analyzed using SPSS descriptive analysis, chi-square test and Kruskal Wallis tests. ($p<0.05$)
Results: It was found that 20.8% of the ADHD patients participating in the study did not brush their teeth, 7.5% had never been to the dentist before, and 92.5% did not use dental floss. An association was found between age and frequency of chromogenic snacking and eating outside of main meals. In addition, when bruxism and dental anxiety were evaluated according to gender, it was determined that bruxism and dental anxiety in the female gender showed a statistically significant difference.
Conclusions: According to the literature, it has been found that children with ADHD have worse oral hygiene habits. ADHD girls are seen to be at increased risk for bruxism and dental anxiety. Therefore, it is recommended that the dental follow-up of children diagnosed with ADHD is regularly carried out in collaboration between child psychiatrists and dentists and that early detection and treatment of bruxism and dental anxiety in girls be emphasized.
Keywords: Bruxism, dental anxiety, attention deficit hyperactivity disorder, oral hygiene.

SS-65 Diş hekimliği fakültesi öğrencilerinin meslekleriyle ilgili gelecek kaygılarının olup olmadığının araştırılması

Beyza Betül Şencan, Hatice Özdemir

Atatürk Üniversitesi, Diş Hekimliği Fakültesi, Protetik Diş Tedavisi Ana Bilim Dalı, Erzurum, Türkiye

Giriş ve Amaç: Diş hekimliği öğrencilerinin fakülte seçiminde etkili olan faktörleri anlamak, pandemi sürecinin eğitimlerine olan etkisi ile ilgili görüşlerinin değerlendirilmesi ve gelecek kaygılarının olup olmadığının anlaşılması amaçlanmıştır.
Yöntem: Atatürk Üniversitesi Diş Hekimliğ Fakültesinde lisans eğitimi almakta olan 1. Sınıf öğrencilerinden 110 kişi, 4. Sınıf öğrencilerinden 97 kişi ve 5. Sınıf öğrencilerinden 119 kişi olmak üzere toplam 326 kişi üzerinde yapılan anket çalışmasında toplam 20 soru sorulmuş ve sonuçları kaydedilmiştir.
Bulgular: Öğrenciler %80,6 oranda mezuniyet sonrası uzmanlık eğitim programına katılmayı düşünmektedir. Öğrencilerin %63,7'si mezuniyet sonrası işsizlik kaygısı taşırken %90,7 oranda da 5 sene sonra diş hekimliğinde işsizlik oranının artacağı düşünülmektedir.
Sonuç: Anket sorularına verilen cevaplar neticesinde, diş hekimliği öğrencilerinde gelecek kaygısının olduğu ve yeni açılan diş hekimliği fakültelerinin ihtiyaç dahilinde olmadığı görüşünde birleşildiği sonucuna varılmıştır.
Anahtar Kelimeler: Diş hekimliği, öğrenci, uzmanlık

OP-65 Investigation if the faculty of dentistry students have future concerns about their professions

Beyza Betül Şencan, Hatice Özdemir

Ataturk University, Faculty of Dentistry, Department of Prosthetic Dentistry, Erzurum, Turkey

Introduction and Aim: It is aimed to understand the factors that affect the faculty selection of dentistry students, to evaluate the opinions of the pandemic process on their education, and to understand whether they have future concerns.
Methods: A total of 20 questions were asked and the results were recorded in the survey study, which was conducted on a total of 326 students, including 110 students from the 1st year, 97 from the 4th year and 119 from the 5th year students, who are studying at Atatürk University Faculty of Dentistry.
Results: 80.6% of the students think to participate in the postgraduate specialization training program. While 63.7% of the students are worried about unemployment after graduation, it is thought that 90.7% of the students will increase the unemployment rate in dentistry after 5 years.
Conclusions: As a result of the answers given to the survey questions, it was concluded that there is a concern for the future in dentistry students and that the newly opened dental faculties are not in need.
Keywords: Dentistry, student, specialty

SS-66 Türkiye'deki çocuk diş macunlarının mevcut durumuna ilişkin bir değerlendirme

Emine Şen Tunç[1], Emre Aksoy[2], Yaşar Budak[1]

[1]*Ondokuz Mayıs Üniversitesi, Diş Hekimliği Fakültesi, Pedodonti Ana Bilim Dalı, Samsun, Türkiye*
[2]*Özel Diş Hekimliği Pratiği, Samsun, Türkiye*

Giriş ve Amaç: Çocuk hastaların çürük riskine göre diş macunu önerileri yapılmakta ve yüksek riskli çocuk hastalar için florlu diş macunu kullanımı önerilmektedir. Gün geçtikçe çok sayıda florsuz diş macununun piyasada yer bulduğu gözlenmektedir. Bu çalışmada Türkiye'deki çocuk diş macunlarının güncel durumunun incelenmesi amaçlanmaktadır.
Yöntem: Çocuk hastalar için pazarlanan ve satışta bulunan tüm diş macunlarının kapsamlı bir değerlendirmesi gerçekleştirildi. Macunların önerilen yaş aralıkları, gramajları, menşeleri ve flor içerikleri kaydedildi.
Bulgular: Çocuklar için geliştirilen diş macunları için standart bir yaş tanımlamasının yapılmadığı gözlendi. Çocuk diş macunlarının hacim olarak 35-70 ml arasında değiştiği belirlendi. Piyasadaki 48 çocuk diş macunun florid konsantrasyonun 0-1450 ppm arasında değiştiği ve 31 tanesinin (%64,5) florid içermediği tespit edildi.
Sonuç: Türkiye'de özellikle yüksek riskli çocuk hastalar için, florlu diş macunu kullanımı önerilmesine rağmen piyasadaki çocuklara yönelik diş macunlarının çoğunun florsuz olması düşündürücüdür. Bu durumu anlamak için, florlu çocuk diş macunu ile ilgili ebeveynlerin bilgi tutum ve davranışlarını araştıran çalışmalara ihtiyaç vardır.
Anahtar Kelimeler: Çocuk diş hekimliği, diş macunu, flor

OP-66 An assessment of the current situation of children's toothpaste in Turkey

Emine Şen Tunç[1], Emre Aksoy[2], Yaşar Budak[1]

[1]*Ondokuz Mayıs University, Faculty of Dentistry, Department of Pediatric Dentistry, Samsun, Turkey*
[2]*Private Dentistry, Samsun, Turkey*

Introduction and Aim: Toothpaste recommendations are made according to the caries risk of pediatric patients, and fluoridated toothpaste is recommended for high-risk pediatric patients. It is observed that many non-fluorinated kinds of toothpaste are finding a place in the market day by day. This study aims to examine the current situation of pediatric toothpaste in Turkey.
Methods: A comprehensive evaluation of all toothpaste marketed and available for pediatric patients was performed. The recommended age ranges, weights, origins, and fluorine content of the toothpaste were recorded.
Results: It was observed that there was no standardized age definition for toothpaste developed for children. It was determined that the volume of children's toothpaste varied between 35-70 ml. The fluoride concentration of 48 children's toothpaste in the market ranged between 0-1450 ppm, and 31 (64.5%) did not contain fluoride.
Conclusions: Although fluoridated toothpaste is recommended in Turkey, especially for high-risk pediatric patients, it is thought-provoking that most of the toothpaste for children on the market is non-fluorinated. Studies investigating parents' knowledge, attitudes, and behaviors regarding fluoridated toothpaste for children are needed to understand this situation.
Keywords: Fluoride, pediatric dentistry, toothpaste

SS-67 Protetik diş hekimliğinde mikrotomografi kullanımı

Zeynep Yeşil[1,2], Muhammed Kürüm[2]

[1] *Recep Tayyip Erdoğan Üniversitesi, Diş Hekimliği Fakültesi, Protetik Diş Tedavisi Ana Bilim Dalı, Rize, Türkiye*
[2] *Atatürk Üniversitesi, Diş Hekimliği Fakültesi, Protetik Diş Tedavisi Ana Bilim Dalı, Erzurum, Türkiye*

Giriş ve Amaç: Mikro-CT, bir nesnenin içini kesit kesit görmek için X-ışınlarını kullanan bir 3D görüntüleme tekniğidir. Non-invaziv muayene, taranan numunenin test sırasında veya test hazırlığı sırasında değiştirilmediği veya tahrip edilmediği anlamına gelir. Mikro-CT, çalışılan örneklerin çoğunun değiştirilmemiş bir durumda tarandığı bir tekniktir.
Yöntem: *İn vivo* mikro-CT cihazlarıyla, hayvan hayatta kaldığı için ilaç, diyet, hormonal ve diğer tedavilerin tümörler üzerindeki etkilerini ölçmek için boylamsal çalışmalar yapılabilir. *İn vitro* mikro-CT cihazları daha yüksek uzamsal çözünürlük, daha uzun tarama süreleri (örneğe verilen doz önemli olmadığından), daha iyi sinyal-gürültü oranları ve dolayısıyla daha iyi görüntüler sağlar.
Bulgular: Mikro-Bilgisayarlı tomografide geleneksel tomografi temel alınmış, ancak daha küçük örneklerin analizine yoğunlaşılmıştır, mühendislikte özellikle materyal analizlerinde kullanımı yaygındır. Diş hekimliğinde kullanımı nispeten yenidir. Protetik diş tedavisinde; imulasyon temelli medikal eğitimde uygun detaylı model replikasyonlarının taranmasında ve üretiminde, restorasyonların marjinal ve internal uyumunun kontrol edilmesinde, yüzey aşınma miktarlarının belirlenmesinde, implant üstü restorasyonlarda döngüsel yükleme sırasında ve sonrasında implant-abutment bağlantısında mikrometre ölçeğinde görünür bilgi sağlanmasında kullanılabilir.
Sonuç: Mikro-Bilgisayarlı tomografi protetik diş hekimliğinde yeni bir gözlem yöntemi olarak kendine yer bulacak ve deney sonuçlarının daha kesin ölçülmesinde katkı sağlayacaktır.
Anahtar Kelimeler: Diş hekimliği, Mikro-Bilgisayarlı Tomografi, protetik diş tedavisi, 3D görüntüleme

OP-67 Use of microtomography in prosthetic dentistry

Zeynep Yeşil[1,2], Muhammed Kürüm[2]

[1] *Recep Tayyip Erdoğan University, Faculty of Dentistry, Department of Prosthetic Dentistry, Rize, Turkey*
[2] *Atatürk University, Faculty of Dentistry, Department of Prosthetic Dentistry, Erzurum, Turkey*

Introduction and Aim: Micro-CT is a 3D imaging technique that uses X-rays to see the inside of an object in cross-section. Non-invasive inspection means that the scanned sample has not been altered or destroyed during testing or in test preparation. Micro-CT is a technique in which most of the studied samples are scanned in an unmodified state.
Methods: With in vivo micro-CT devices, longitudinal studies can be performed to measure the effects of drug, diet, hormonal and other treatments on tumors as the animal survives. In vitro micro-CT devices provide higher spatial resolution, longer scan times (as the dose delivered to the sample is not important), better signal-to-noise ratios and therefore better images.
Results: Micro-Computed tomography is based on traditional tomography, but focuses on the analysis of smaller samples, it is widely used in engineering, especially in material analysis. Its use in dentistry is relatively new. In the treatment of prosthetic teeth; It can be used in simulation-based medical education to scan and produce suitable detailed model replications, to control the marginal and internal fit of restorations, to determine the amount of surface wear, to provide visible information at micrometer scale in implant-abutment connection during and after cyclic loading of on-implant restorations.
Conclusions: Micro-Computed tomography will find a place for itself as a new observation method in prosthetic dentistry and will contribute to more precise measurement of test results.
Keywords: Dentistry, Micro-Computed Tomography, prosthetic dentistry, 3D imaging

SS-68 Lisans ve lisansüstü öğrencilerinin dental kök hücreler ve süt dişi bankacılığına ilişkin algıları

Başak Senian Bilgir, Sema Aydınoğlu, İpek Arslan

Recep Tayyip Erdoğan Üniversitesi, Diş Hekimliği Fakültesi, Pedodonti Ana Bilim Dalı, Rize, Türkiye

Giriş ve Amaç: Sınırsız bölünebilen ve kendini yenileme yeteneğine sahip kök hücreler, vücudumuzdaki doku ve organları oluşturan esas hücrelerdir. Dental kök hücreler ulaşmanın kolay olması, etik ve yasal sorunlara yol açmaması nedeniyle sık tercih edilmekte ve çeşitli hastalıkların tedavisinde kullanılmaktadır. Dental kök hücrelerden biri olan düşen süt dişi kök hücrelerinin elde edilmesi ve saklanması için süt dişi bankaları açılmıştır. Bu çalışmanın amacı lisans ve lisansüstü öğrencilerinin dental kök hücreler ve süt dişi bankacılığı hakkındaki algılarını değerlendirmektir.

Yöntem: Lisans ve pedodonti uzmanlık öğrencilerinden oluşan toplam 139 kişiye kök hücreler, dental kök hücreler, kök hücrelerin dönüşebildiği dokular, kök hücrelerin kullanılabildiği hastalıklar ile süt dişi bankacılığı hakkında hazırlanan anket soruları elektronik ortamda uygulandı. Kategorik verilerin istatiksel değerlendirmesi Ki-kare testi ile gerçekleştirildi.

Bulgular: Katılımcıların %74,8'ini lisans öğrencileri, %25,2'sini pedodonti uzmanlık öğrencileri oluşturdu. Katılımcıların %83,5'inin kök hücrelerin genel özellikleri hakkında doğru bilgiye sahip olduğu görüldü. "Dental kök hücre nerede bulunur?" sorusunu katılımcıların %54'ünün doğru cevapladığı tespit edildi. Doğru cevap verenlerin %66,7'sinin lisans öğrencisi, %33,3'ünün pedodonti uzmanlık öğrencisi olduğu belirlendi (p= 0,009). "Süt dişleri kök hücre elde etmek için saklanabilir mi?" sorusunu katılımcıların %71,2'si evet şeklinde cevapladı. Aynı soruya hayır şeklinde cevap verenlerin %66,7'sinin pedodonti uzmanlık öğrencisi, %33,3'ünün lisans öğrencisi olduğu görüldü (p=0,005). Diğer değişkenler ile lisans ve pedodonti uzmanlık öğrencilerinin verdikleri cevaplar arasında anlamlı bir ilişki bulunmadı (p>0,05).

Sonuç: Bu çalışmaya dahil edilen lisans ve pedodonti uzmanlık öğrencilerinin tamamının kök hücre kavramını duyduğu fakat kök hücre ve süt dişi bankacılığı hakkında yeterli bilgiye sahip olmadığı görüldü. Elde edilen sonuca göre lisans ve pedodonti uzmanlık öğrencilerinin eğitim süreçlerinde bu konu hakkında yapılacak seminer, sunum gibi etkinliklerin faydalı olacağı düşünülmektedir.

Anahtar Kelimeler: Dental kök hücre, düşen süt dişi kök hücreleri, süt dişi bankacılığı

OP-68 Perceptions of undergraduate and post-graduate students on dental stem cells and primary tooth banking

Başak Senian Bilgir, Sema Aydınoğlu, İpek Arslan

Recep Tayyip Erdogan University, Faculty of Dentistry, Department of Pediatric Dentistry, Rize, Turkey

Introduction and Aim: Stem cells, which can divide unlimitedly and have the ability to renew themselves, are the main cells that make up the tissues and organs in our body. Dental stem cells are frequently preferred because they are easy to access and do not cause ethical and legal problems. They are used in the treatment of various diseases. Primary tooth banks have been opened to obtain and store stem cells from human exfoliated deciduous teeth, which is one of the dental stem cells. The aim of this study is to evaluate the perceptions of undergraduate and post-graduate students [pedodontic research asisstant (PRA)] about dental stem cells and primary tooth banking.

Methods: Questionnaire about stem cells, dental stem cells, tissues in which stem cells can be transformed, diseases in which stem cells can be used, and primary tooth banking were applied to a total of 139 students, consisting of undergraduate and PRA, in electronic environment. Statistical evaluation of categorical data was performed with the Chi-square test.

Results: 74.8% of the participants were undergraduate students and 25.2% were PRA. It was seen that 83.5% of the participants had correct information about the general properties of stem cells. 54% of respondents were aware of where the dental stem cell is located. It was determined that 66.7% of those who answered correctly were undergraduate students (p=0.009). 71.2% of the participants stated that the primary teeth can be preserved to obtain stem cells. It was observed that 33.3% of those who answered the same question incorrectly were undergraduate students (p=0.005).

Conclusions: It was observed that the undergraduate students and PRA included in this study did not have sufficient knowledge about stem cell and primary tooth banking. Therefore, it is thought that activities such as presentations and seminars that will be held during the education process of undergraduate students and PRA will be beneficial.

Keywords: Dental stem cell, primary tooth banking, stem cells from human exfoliated deciduous teeth

SS-69 Alt aşırı rezorbe tam dişsiz kretin bar tutuculu protez ile rehabilitasyonu: Bir olgu sunumu

Seyhan Kahraman, Nuran Yanıkoğlu

Atatürk Üniversitesi, Diş Hekimliği Fakültesi, Protetik Diş Tedavisi Ana Bilim Dalı, Erzurum, Türkiye

Giriş ve Amaç: Son yıllarda dental implant uygulamaları, dişsiz hastaların hayat kalitesini ve konforunu arttırarak, çiğneme, fonasyon, fonksiyon ve estetik beklentilerini büyük ölçüde karşılamaktadır. Atrofik alt ve üst çenesi olan tam dişsiz hastaların planlama ve tedavisi, protezin başarısında büyük önem taşımaktadır. Özellikle alt çenede kemik atrofisi nedeniyle, retansiyonu sağlamak oldukça güçtür. Bu çalışma ile, aşırı rezorbe mandibular kret sebebiyle retansiyon problemi yaşayan hastanın barlı protez ile rehabilitasyonunun sunulması amaçlanmaktadır.
Olgu Sunumu: 69 yaşında kadın hasta Atatürk Üniversitesi, Diş Hekimliği Fakültesi, Protetik Diş Tedavisi Anabilim Dalına implant üstü protez yaptırma talebiyle başvurmuştur. Yapılan klinik ve radyolojik muayenede maksillanın total dişsiz olduğu, mandibula anterior bölgede 4 implant tespit edilmiştir. Hasta, mevcut üst total protezinden memnun ve protezini yeniletmek istemediği için sadece alt çenenin, hader bar tutuculu protezle rehabilitesine karar verilmiştir. A tipi silikon esaslı ölçü materyali ile kapalı kaşık tekniği kullanılarak ölçü alınmıştır. Hazırlanan kişisel kaşık ve açık ölçü postları kullanılarak, açık kaşık tekniği ile ölçü alınmıştır. Mum şablonlar interoklüzal kayıt için hazırlanarak interoklüzal ilişki kaydedilmiştir. Hazırlanan bar yapının ağız içinde provası ve pasif uyum testi yapılmıştır. Hastanın ark formu, yüz ve ten rengine uygun diş seçilip diş dizimi yapılmış ve estetik, fonasyon ve vertikal boyut değerlendirilmiştir. Muflalama işlemlerinden sonra alt tam protez bitirilmiştir. Alt protezin ağız içinde uyumlamaları ve oklüzyon kontrolleri yapılmıştır. Hasta tedaviden 1 gün, 1 ay ve 6 ay sonra kontrol amacıyla çağırılmıştır. Estetik ve fonksiyon açısından hiçbir problemle karşılaşılmamıştır.
Sonuç: Aşırı rezorbe tam dişsiz alt kretler protetik başarıyı sınırlamaktadır. Atrofik alt çenenin implant ile rehabilitasyon ve restorasyonu için yapılan hader barlı protezler oldukça başarılıdır.
Anahtar Kelimeler: Bar tutuculu protez, implant, overdenture

OP-69 Rehabilitation of the mandibular over-resorbed completely edentulous crest with a bar retained prosthesis: A case report

Seyhan Kahraman, Nuran Yanıkoğlu

Atatürk University, Faculty of Dentistry, Departmet of Prosthodontics, Erzurum, Turkey

Introduction and Aim: In recent years, dental implant applications have increased the quality of life and comfort of edentulous patients and meet their chewing, phonation, function and aesthetic expectations largely. Planning and treatment of edentulous patients with atrophic lower and upper jaws is of great importance in the success of the prosthesis. Due to bone atrophy, especially in the lower jaw, it is very difficult to achieve retention. In this case report, it is aimed to present the rehabilitation of a patient with a retention problem due to an excessively resorbed mandibular crest with a bar prosthesis.

Case Report: A 69-year-old female patient applied to Atatürk University, Faculty of Dentistry, Department of Prosthetic Dentistry with a request for implant supported prosthesis. During both the clinical and radiological examination, it was determined that the maxilla was completely edentulous and 4 implants were detected in the anterior region of the mandible. The patient was satisfied with the current upper total prosthesis and did not prefer for it to be renewed, it was decided to rehabilitate only the lower jaw with a hader bar-retained prosthesis. The impressions were taken using type A silicone-based impression material and closed tray technique. Impressions were taken with the open tray technique using prepared custom tray with impression copings. Wax templates were prepared for interocclusal recording and jaw relation was recorded. The prepared bar structure was tried in the mouth and passive fit test was performed. Suitable teeth were selected depend on the patient's arch form, face and skin color, tooth setting was performed, and aesthetic, phonation and vertical dimension were evaluated. After the flaksing and acrylic pressing process, the lower full denture was finished. Adjustments and occlusion controls of the lower prosthesis were made in the mouth. The patient was called for control 1 day, 1 month and 6 months after the treatment. No complains were deteceted related to function and aesthetic.

Conclusions: Highly resorbed fully edentulous mandibule alveolar crest; limits the prosthetic success. Hader bar prosthesis made for the rehabilitation and restoration of the atrophic lower jaw with implants are shown to be more successful.

Keywords: Bar-retained prosthesis, implant, overdenture

SS-70 Daimi birinci molar dişlerinin dental gelişiminin ektopik sürme üzerine etkisinin radyografik olarak değerlendirilmesi

Mehran Moghbel, Emine Şen Tunç

Ondokuz Mayıs Üniversitesi, Diş Hekimliği Fakültesi, Pedodonti Ana Bilim Dalı, Samsun, Türkiye

Giriş ve Amaç: Bu çalışmanın amacı daimi birinci molar (DBM) dişlerin ektopik erüpsiyonu ile bu dişlerin diş gelişim düzeyi arasındaki ilişkinin radyografik olarak değerlendirilmesidir.
Yöntem: Çalışmada Ondokuz Mayıs Üniversitesi Diş Hekimliği Fakültesi'ne başvuran 5-9 yaş arası toplam 15.332 çocuk hastanın (6116 kız, 9216 erkek) panoramik radyografı değerlendirildi. Ektopik sürme olgularında en sık hangi dişlerin ektopik olarak sürdüğü, hangi cinsiyet ve yaşta daha sık görüldüğü, simetrik dağılım sergileyip sergilemediği, ektopik sürmenin şiddeti değerlendirildi. Asimetrik ektopik sürme vakalarında, hem ektopik sürmüş hem de normal sürmüş dişlerde DBM'nin diş gelişim aşamaları Nolla yöntemine göre karşılaştırılmıştır. Verilerin istatistiksel analizinde Ki-kare testi kullanılmıştır.
Bulgular: Toplam 315 olguda ektopik erüpsiyon tespit edildi ve DBM'lerde ektopik erüpsiyon görülme sıklığı %2,06 olarak hesaplandı. Ektopik erüpsiyon olgularının %54,8'i erkek ve %45,2 kız olarak belirlendi ve cinsiyete göre fark gözlenmedi ($p>0.05$). Bu olgularda toplam 429 DBM'nin ektopik erüpsiyonda sürdüğü gözlendi. Ektopik erüpsiyondaki DBM'den 370 tanesi üst çenede (83,0%) ve 59 (17%) tanesi alt çenede yer almaktaydı ve çeneler arasındaki dağılımın istatistiksel olarak anlamlı olduğu belirlendi ($p<0.05$). Diş gelişimi değerlendirildiğinde, toplam 205 adet DBM'nin asimetrik olarak ektopik eruspsiyon sergilediği, etkilenen ve etkilenmeyen yarım çenelerde en fazla görülen diş gelişim skorunun Nolla 7 olduğu belirlendi.Ektopik erüpsiyon bolgesindeki DBM'lerin diş gelişim skorlarının karşılaştırılan dişlerden daha geride olduğu gözlendi ($p<0.05$).
Sonuç: Ektopik erüpsiyondaki DBM'lerin diş gelişimlerinin etkilenmeyen taraftaki karşıt dişlerden geride olduğu gözlendi. Diş gelişimi geri olan DBM'lerin ektopik olarak sürebileceği ya da ektopik erüpsiyonunun diş gelişiminde gecikmeye yol açabileceği düşünülmektedir.
Anahtar Kelimeler: Daimi birinci molar, diş gelişimi, ektopik sürme

OP-70 Effect of dental development of permanent first molars on the ectopic eruption: A radiographic evaluation

Mehran Moghbel, Emine Şen Tunç

Ondokuz Mayis University, Faculty of Dentistry, Department of Pediatric Dentistry, Samsun, Turkey

Introduction and Aim: The aim of this study was to radiographically evaluate the relationship between ectopic eruption of permanent first molars and the level of tooth development of these teeth.
Methods: In the present study a total of panoramic radiographs of 15.332 patients (6116 females, 9216 males) aged from 5 to 9 years old who attended Ondokuz Mayis University, Faculty of Dentistry was evaluated. In cases of ectopic eruption, which teeth erupted ectopically most frequently, in which gender and age it was more common, whether it exhibited symmetrical distribution, and the severity of ectopic eruption were recorded. In asymmetric ectopic eruption cases tooth development stages of both ectopic erupted and normal erupted teeth were compared according to the Nolla method. Chi-square test was used in the statistical analysis of the data.
Results: A total of 315 cases were diagnosed with ectopic eruption, and frequency of ectopic eruption was calculated as 2,06% . Of these 54.8% of ectopic eruption cases are belong to male and 45.2% are female The difference between genders was not statistically significant ($p>0.05$). A total of 429 ectopic PFMs were detected and 83% (370) of them were located in maxilla and 17% (59) of them were in the mandible. The difference between the jaws was statistically significant ($p<0.05$). When dental development was evaluated, it was determined that a total of 205 PFMs exhibited asymmetric ectopic eruption, and the most common development score according to the Nolla method is 7 for affected and unaffected teeth. PFMs with ectopic eruption had more delayed tooth development than their counterpart ($p<0.05$).
Conclusions: It was observed that the tooth development of PFMs with ectopic eruption was retarded the opposing teeth on the unaffected side. It is thought that PFMs with retarded tooth development may erupt ectopically or ectopic eruption may lead to delayed tooth development.
Keywords: Permanent first molar, dental development, ectopic eruption

SS-71 Malpoze dişlerin zirkonya altyapılı porselenlerle protetik rehabilitasyonu

Beyza Betül Şencan, Esra Kul

Atatürk Üniversitesi, Diş Hekimliği Fakültesi, Protetik Diş Tedavisi Ana Bilim Dalı, Erzurum, Türkiye

Giriş ve Amaç: Malpoze ön dişler sıklıkla yetişkin hastalarda görülür. Malpozisyon, hastalarda farklı nedenlerden kaynaklanıyor olabilir. Dişlerin restorasyonu sıklıkla bu sorunları ortadan kaldırmakta veya azaltmakta etkilidir. Zirkonya yüksek dayanıklılığa sahip olmakla birlikte metal altyapılı porselenlere oranla gelişmiş optik özelliklere sahiptir. Bu olgu sunumunda, diş eksikliği, periodontal sorun ve buna bağlı malpoze ön bölge dişlere sahip hastanın zirkonya altyapılı porselenlerle rehabilitasyonu anlatılmaktadır.
Olgu Sunumu: 38 yaşındaki erkek hasta Atatürk Üniversitesi Protetik diş tedavisi kliniğine eksik ve malpoze dişlerin estetik görünümünden rahatsız olduğu şikayetiyle başvurdu. Yapılan klinik muayenede hastanın 22 numaralı dişinin eksik olduğu, 21 ve 23 numaralı dişlerde kök yüzeyinde açıklık, kemik kaybı ve buna bağlı malpozisyon olduğu tespit edildi. Hastanın 11, 21 ve 23 numaralı dişleri prepare edildikten sonra A silikon yardımıyla ölçü alındı. Hastaya 11, 21,22 ve 23 numaralı dişler dahil olacak şekilde zirkonya altyapılı porselen köprü yapıldı.
Sonuç: Hastaya doğru bir tedavi uygulanması için klinik ve ragyografik bulgular ve hasta talebi bir bütün olarak gözönünde bulundurulmalıdır. Hastaya uygulanan protetik rehabilitasyonla hastanın estetik ve fonksiyonu hastaya geri kazandırılmıştır.
Anahtar Kelimeler: Estetik, malpoze, zirkonya

OP-71 Prosthetic rehabilitation of malposed teeth with porcelain-fused to zirconia

Beyza Betül Şencan, Esra Kul

Ataturk University, Faculty of Dentistry, Department of Prosthetic Dentistry, Erzurum, Turkey

Introduction and Aim: Malpositioned anterior teeth are frequently seen in adult patients. Malposition may be caused by different reasons in patients. Restoration of the teeth are often effective in eliminating or reducing these problems. Although zirconia has high strenght, it has improved optical properties compared to metal-fused porcelains. In this case report, the rehabilitation of a patient with missing teeth, periodontal problems and related malpositioned anterior teeth with porcelains with zirconia infrastructure is described.
Case Report: A 38-year-old male patient applied to the Atatürk University Prosthodontics Clinic with the complaint that he was disturbed by the aesthetic appearance of missing and malpositioned teeth. In the clinical examination, it was determined that the patient's tooth number 22 was missing, teeth 21 and 23 had a gap on the root surface, bone loss and malposition due to this. After the teeth 11, 21 and 23 of the patient were prepared, an impression was taken with the help of A silicone. A porcelain bridge with zirconia infrastructure was made for the patient, including teeth 11, 21, 22 and 23.
Conclusions: Clinical and radiographic findings and patient demand should be considered as a whole in order to apply the right treatment to the patient. With the prosthetic rehabilitation applied to the patient, the patient's aesthetics and function were restored to the patient.
Keywords: Aesthetic, malposition, zirconia

SS-72 Tam dişsizliğin toronto altyapı tasarımına sahip hibrit protez ile rehabilitasyonu

Zeynep Şen Yılmaz, Nihan Kaya, Funda Bayındır

Atatürk Üniversitesi, Diş Hekimliği Fakültesi, Protetik Ana Bilim Dalı, Erzurum, Türkiye

Giriş ve Amaç: İmplant üstü hibrit protezler, dudak desteğinin yetersiz olduğu durumlarda ya da interark mesafenin fazla olduğu hem kısmi dişsizlikte hem de tam dişsizlikte hareketli protezlere alternatif olarak uygulanabilmektedir. Bu sayede hareketli protezlerin stabilizasyon ve retansiyon problemleri de elimine edilmiş olmaktadır. Bu olgu sunumda amaç tam dişsizliğin vidalı hibrit protezler ile rehabilitasyonunun anlatılmasıdır.
Olgu Sunumu: 62 yaşında erkek hasta Atatürk Üniversitesi Diş Hekimliği Fakültesi Protetik Diş Tedavisi Anabilim Dalı' na maksilla ve mandibulasına implantlar yerleştirilmiş şekilde protetik tedavi için başvurmuştur. Maksillada 15, 13, 23 ve 25 numaraları diş, mandibulada ise 44, 42, 32 ve 34 numaralı diş bölgelerinde implantlar bulunduğu ve hastanın interark mesafesinin fazla olduğu tespit edilmiştir. Ölçü postları ağız içinde splintlenip açık kaşık implant ölçüsü alınmıştır. Toronto tasarım, milleme yöntemi ile Krom-Kobalt (Cr-Co) alaşımından üretilmiştir ve ağız içi metal toronto alt yapı provası yapılmıştır. Pembe estetik, model üzerinde sağlandıktan sonra kuron ve köprülerin üretimi öncesi pembe estetiğin provası hasta ağzında yapılmıştır. Alt ön bölgede altılı diğer bölümlerde üçlü olacak şekilde üretilen splintli metal-seramik kuronların toronto alt yapı üzerinde ağız içi kontrolleri yapılmıştır. Vida tutuculu toronto alt yapı torklanarak vida delikleri teflon ve kompozit ile kapatılmıştır. Kuronlar çinko fosfat siman ile simante edilmiştir.
Sonuç: İmplant destekli hibrit protezler; restorasyonun pasif uyumu, giriş yolu problemlerinin çözülmesi, yumuşak doku desteği ve estetiğin karşılanması gibi avantajları olan bir tedavi seçeneğidir. Ayrıca, gerektiğinde hekim tarafından protezin çıkarılma kolaylığı, implantların splinte edilmesiyle çiğneme kuvvetinin tüm implantlara dağıtılması gibi avantajlara sahiptir. Bu vakada da hastanın 6 aylık takibinde üretilen hibrit protezlerin fonksiyon, estetik ve hasta memnuniyeti açısından başarılı olduğu gözlemlenmiştir.
Anahtar Kelimeler: Hibrit protez, modifiye hibrit protez, vida tutuculu protez

OP-72 Rehabilitation of total edentulism with toronto infrastructure design hybrid prosthesis

Zeynep Şen Yılmaz, Nihan Kaya, Funda Bayındır

Atatürk University, Faculty of Dentistry, Department of Prosthodontics, Erzurum, Turkey

Introduction and Aim: Implant supported hybrid prostheses can be applied as an alternative to removable prostheses in both partial and complete edentulous cases where lip support is insufficient or the interarch space is large. In this way, stabilization and retention problems of removable prostheses are eliminated. The aim of this case report is to describe the rehabilitation of total edentulism with screwed hybrid prostheses.
Case Report: A 62-year-old male patient applied to Atatürk University Faculty of Dentistry, Department of Prosthodontics, for prosthetic treatment with implants placed in his maxilla and mandible. It has been determined that there are implants in the tooth regions 15, 13, 23 and 25 in the maxilla, and in the tooth regions 44, 42, 32 and 34 in the mandible and the patient's interarch distance is large. Impression posts were splinted intraorally and open tray impression was taken. Toronto design is produced from Chromium-Cobalt (Cr-Co) alloy by milling method and metal toronto substructure is rehearsed intraorally. After the pink aesthetic was provided on the model, the pink aesthetic rehearsed intraorally before the production of crowns and bridges. Splinted metal-ceramic crowns produced as six in the lower anterior region and triple in the other sections were rehearsed intraorally on the Toronto infrastructure. Screw-retained toronto infrastructure was torqued and screw holes were closed with teflon and composite. Crowns were cemented with zinc phosphate cement.
Conclusions: Implant supported hybrid prosthesis is a treatment option that has advantages such as passive fit of the restoration, solving access problems, soft tissue support and aesthetics. In addition, it has advantages such as the prosthesis can be easily removed by the practitioner when necessary, and the chewing force is distributed to all implants by splinting the implants. In this case, it was observed that the hybrid prostheses produced in the 6-month follow-up were successful in terms of function, aesthetics and patient satisfaction.
Keywords: Hybrid denture, modified hybrid denture, screw retained prosthesis

RECEP TAYYİP ERDOĞAN ÜNİVERSİTESİ

POSTER SUNUMLAR
POSTER PRESENTATIONS

TELEFON
+90 464 222 00 00
+90 464 222 00 01

WEB
http://udhk2023.erdogan.edu.tr
udhk2023@erdogan.edu.tr

ADRES
Ramada Plaza By Wyndham
RİZE

PS-1 Farklı restorasyon kalınlığı, arka plan ve rezin siman renginin CAD/CAM Cam Seramik Materyalleri üzerindeki renk değişiminin incelenmesi

Özge Sancaktar, Funda Bayındır

Atatürk Üniversitesi, Diş Hekimliği Fakültesi, Protetik Diş Tedavisi Ana Bilim Dalı, Erzurum, Türkiye

Giriş ve Amaç: Bu çalışmanın amacı farklı restorasyon kalınlığı, arka plan ve rezin siman renginin lityum disilikat ve zirkonyum ile güçlendirilmiş lityum silikat materyalleri üzerindeki renk değişiminin in vitro olarak incelenmesidir.
Yöntem: Bu tez çalışmasında tam seramik materyali olarak IPS e.max CAD (LT C14) ve Celtra Duo (LT C14), rezin siman olarak Variolink Esthetic LC (light, nötral) arka plan olarak Tokuyama Estelite Sigma Quick (A3, A2) kompozit materyalleri kullanılmıştır. Blok formundaki tam seramik materyallerin her birinden 40 adet 5x5 0.4 mm kalınlığında 40 adet 5x5 0.6 mm kalınlığında kare disk şeklindeki toplam 160 adet örnek su jet cihazı (DWJ1525-FA; Dardi International Corporation, Nanjing, China) kullanılarak elde edilmiştir. 2 farklı kalınlıkta üretilen cam seramik örnekler 2 farklı rezin siman ile 2 farklı arka plana simante edilmiştir. Örneklerin simantasyon öncesi ve sonrası renk ölçümleri gri bir zeminde Vita EasyShade V (Vita Zahnfabrik, Bad Sackingen, Germany) cihazı ile yapıldı ve renk parametreleri (L *, a *, b *, ΔE) CIE Lab (Comission Internationale de L'Eclairage) sistemine göre hesaplandı. Çalışmadan elde edilen veriler çok yönlü varyans analizi (ANOVA) ile incelendi. Çoklu karşılaştırmalar Tamhane's T2 ile testi ile değerlendirildi.
Bulgular: Her grup için ortalama değerler (ΔE), seramik tipinden, materyal kalınlığından, arka plan renginden, rezin simandan ve bu dört değişkenin interaksiyonundan etkilenmemektedir ($p>0.05$). Gruplar arasındaki üçlü interaksiyonlar incelendiğinde istatistiksel olarak önemli farklılıkların olmadığı görüldü ($p>0.05$). Gruplar arasındaki ikili interaksiyonların değerlendirilmesinde ise (materyal tipi - materyal kalınlığı, materyal tipi - arka plan rengi, materyal kalınlığı - arka plan etkileşimlerinin) istatistiksel olarak önemli farklılık gösterdiği ($p<0.05$) görüldü.
Sonuç: Materyal türü, kalınlığı, arka plan ve kullanılan simanın rengi lityum disilikat ve zirkonyumla güçlendirilmiş lityum silikat cam seramik materyallerinde istatistiksel olarak önemli bir renk değişimine neden olmamıştır ($p>0.05$).
Anahtar Kelimeler: CAD-CAM, lamine veneer, renk, rezin siman

PP-1 Investigation of color change of different restoration thickness, background and color of resin cement on CAD/CAM glass ceramic materials

Özge Sancaktar, Funda Bayındır

Ataturk University, Faculty of Dentistry, Department of Prosthetic Dentistry, Erzurum, Turkey

Introduction and Aim: The aim of this study is to investigate the color change of different restoration thickness, background and resin cement color on lithium disilicate and zirconium reinforced lithium silicate materials in vitro.

Methods: In this thesis, IPS emax CAD (LT C14) and Celtra Duo (LT C14) are used as full ceramic materials, and Variolink Esthetic LC (warm, neutral) used as resin cement and olarak Tokuyama Estelite Sigma Quick (A3, A2) used as composite materials. A total of 160 samples in the form of 40 pieces of 5x5 0.4 mm thick 40 pieces of 5x5 0.6 mm thick square discs from each of the all-ceramic materials in block form were obtained using a water jet device (DWJ1525-FA; Dardi International Corporation, Nanjing, China). Glass ceramic samples produced in 2 different thicknesses were cemented on 2 different backgrounds with 2 different resin cements. Color measurements of the samples before and after cementation were performed on a grey background with spectrophotometer Vita EasyShade V (Vita Zahnfabrik, Bad Sackingen, Germany) and color parameters (L *, a *, b *, ΔE) were calculated according to the CIE Lab (Comission Internationale de L'Eclairage) system.

Results: Average values for each group (ΔE) were not affected by ceramic type, material thickness, background color, resin siman color, and the interaction of these four variables ($p>0.05$). When the triple interactions between the groups were examined, there were no statistically significant differences ($p>0.05$). In the evaluation of pairwise interactions between two groups (material type - material thickness, material type - background color, thickness of material - background interactions) statistically significant differences ($p<0.05$) were seen.

Conclusions: The material type, thickness, background and siman color used were not cause any statistically significant color change in lithium disilicate and zirconium-reinforced lithium silicate glass ceramic materials ($p>0.05$).

Keywords: CAD/CAM, color, laminate veneer, resin cement

PS-2 Süt molar dişin erken kaybı nedeniyle dental arkta oluşan yer darlığının tedavisi: Bir olgu sunumu

Büşra Mutlu, Aysun Avşar

Ondokuz Mayıs Üniversitesi, Diş Hekimliği Fakültesi, Pedodonti Ana Bilim Dalı, Samsun, Türkiye

Giriş ve Amaç: Süt dişleri çocukluk dönemi boyunca çiğneme, ısırma, öğütme gibi fonksiyonlarının yansıra sürme rehberliği ile daimi dişlerin doğru konumda yer almasını sağlarlar. Süt dişlerinin herhangi bir müdahale olmadan, eksfoliasyon haricinde çürük, enfeksiyon, diş travmaları, yetersiz beslenme, parmak-dudak emme, yanlış biberon ve emzik kullanımı gibi nedenler ile kaybedilmesi erken süt dişi kaybı olarak bilinmektedir. Çocuklarda çok sık gözlenen ve son derece önemli bir problem olan erken süt dişi kaybı komşu dişlerin bu boşluğa doğru kaymasına neden olarak sürme daimi dişin sürmesine engellemekte ve ağız içinde çapraşıklığa yol açıp ark boyutunda azalmaya sebep olmaktadır. Bu olgu sunumunun amacı erken dönemde kaybedilen sağ üst I. molar süt azı dişi sebebiyle dental arkta kaybedilen yerin tekrar kazanılmasındaki tedavi yaklaşımını sunmaktır.

Olgu Sunumu: Ondokuz Mayıs Üniversitesi Pedodonti Anabilim Dalı'na arka dişlerindeki çürükler ve ağrı şikayetiyle başvuran 8 yaşındaki erkek hastanın ebeveyninden alınan anamnezinde hastanın herhangi bir sistemik hastalığı sahip olmadığı öğrenildi. 54 numaralı dişinin hasta 6 yaşındayken enfeksiyon nedeniyle çekildiği ve çekimin ardından yer tutucu bir aparey kullanmadığı belirlendi. Yapılan klinik ve radyolojik muayenede hastanın sağ üst bölgede I. premolar dişinin süreceği boşlukta yer kaybı saptandı. Hastanın yaşı, kooperasyonu ve apareyin uygulama kolaylığı dikkate alınarak vidalı hareketli distalizasyon apareyi tercih edildi. Yemek araları dışında tüm gün ve haftada iki gün vidanın 1 tam tur olacak şekilde çevrilerek kullanımı tavsiye edildi. Tedavinin 4.ayında üst sağ 1. premolar dişin sürmesi için gerekli yer kazanıldı ve aparey kullanımına son verildi. Yapılan bu tedavi sayesinde sürekli dişin sürmesi için gerekli olan boşluk tekrar kazanılarak dental arkta çapraşıklık oluşmasının ve daimi dişin gömülü kalmasının önüne geçildi.

Sonuç: Süt dişlerinin erken kaybı sonucu yaşanan yer kaybının erken dönemde basit ortodontik apareyler ile yeniden kazanılması önemlidir.

Anahtar Kelimeler: Yer darlığı, çapraşıklık, süt dişi

PP-2 Treatment of dental arch narrowing due to early loss of primary molar tooth: A case report

Büşra Mutlu, Aysun Avşar

Ondokuz Mayıs University, Faculty of Dentistry, Department of Pedodontics, Samsun, Turkey

Introduction and Aim: In addition to their functions such as chewing, biting and grinding during childhood, primary teeth ensure that permanent teeth are in the correct position with the guidance of eruption. Loss of primary teeth without any intervention due to reasons such as caries, infection, dental trauma, malnutrition, finger-lip sucking, wrong bottle and pacifier use other than exfoliation is known as premature loss of primary teeth. Early loss of primary teeth, which is a very common and very important problem in children, causes the neighboring teeth to slide into this space, preventing the eruption of the erupting permanent tooth, causing crowding in the mouth and reducing the arch size.

Case Report: In the anamnesis taken from the parents of an 8-year-old male patient who applied to Ondokuz Mayıs University Pedodontics Department with complaints of cavities and pain in his posterior teeth, it was learned that the patient did not have any systemic disease. It was determined that tooth 54 was extracted due to infection when the patient was 6 years old and he did not use a space-holding appliance after extraction. In the clinical and radiological examination, loss of space in the right upper region of the patient's first premolar tooth was detected. Screwed removable distalization appliance was preferred considering the patient's age, cooperation and ease of application. It is recommended to use it by turning the screw 1 full turn, all day and twice a week, except between meals. In the 4th month of the treatment, the necessary space for the eruption of the upper right 1st premolar tooth was gained and the use of the appliance was discontinued. Thanks to this treatment, the space required for permanent tooth eruption was regained, preventing the formation of crowding in the dental arch and the impaction of the permanent tooth.

Conclusions: It is important to regain the space lost as a result of early loss of primary teeth with simple orthodontic appliances in the early period.

Keywords: Narrowness of space, crowding, primary tooth

PS-3 Anterior dişsel çapraz kapanışa sahip hastanın erken dönem ortodontik tedavi ile rehabilitasyonu: Olgu Sunumu

Büşra Mutlu, Aysun Avşar

Ondokuz Mayıs Üniversitesi, Diş Hekimliği Fakültesi, Pedodonti Ana Bilim Dalı, Samsun, Türkiye

Giriş ve Amaç: Anterior çapraz kapanış, maksiller anterior dişin palatal malpozisyonu ve temasta olduğu mandibuler dişin labialde konumlanması ile karakterizedir. Genellikle erken karma dentisyon döneminde gözlenen dişsel çapraz kapanışa hastaların %4-5'inde rastlanılmaktadır. Süt kesici dişinin eksfoliasyonunda gecikme, süt dişi travmatik yaralanmaları, süpernümerer ön dişler, kesici bölgede çapraşıklık ve odontomalar çapraz kapanış oluşmasında en önemli etkenlerdir. Anterior çapraz kapanış, dişin sert dokularında aşınmalara, kemik kayıplarına, dişeti ve estetik problemlere, asimetrilere neden olmaktadır. Çapraz kapanış vakalarında ortodontik tedaviler geciktirildiğinde mevcut durum daha komplike hâle gelmektedir. Karışık dişlenme dönemi bu vakaların daha kısa sürede ve daha kolay tedavi edilebilmesi için fırsat sunmaktadır. Bu olgu sunumunun amacı maksiller kesici bölgedeki dişsel çapraz kapanış tedavi yaklaşımını içermektedir.

Olgu Sunumu: Ondokuz Mayıs Üniversitesi Pedodonti Anabilim Dalı'na arka dişlerindeki çürükler nedeniyle başvuran 11 yaşındaki erkek hastanın ebeveyninden alınan anamnezinde herhangi bir sistemik hastalığı sahip olmadığı öğrenildi. Yapılan klinik muayenede Angle sınıf I molar ilişkiye sahip olduğu ve sağ maksiller santral dişinin sağ mandibular santral dişinin lingualinde konumlandığı, hastanın dental anterior çapraz kapanışa sahip olduğu belirlendi. Hastanın anterior çapraz kapanışının dental kaynaklı olması, yaşı, uygulama kolaylığı ve kooperasyonu dikkate alınarak vidalı hareketli aparey tercih edildi. Daimi alt 1. molarlara kompozit yerleştirilerek okluzyon yükseltildi. Apareyde sağ santral dişin palatinalinde bulunan zembereklerin kullanılmasıyla 11 numaralı diş protrüze edildi. Yemek araları dışında tüm gün ve haftada iki gün vidanın 1 tam tur olacak şekilde çevrilerek kullanımı tavsiye edildi. Tedavinin 2. ayında çapraz kapanıştaki dişin dental ark üzerindeki uygun konumuna gelmesiyle ideal overjet ilişkisi sağlandı ve aparey kullanımına son verildi. Yapılan bu tedavi sayesinde diş eti çekilmelerinin, anterior kemik kayıplarının, mobilitenin önüne geçildi ve estetik açıdan başarılı sonuçlar elde edildi.

Sonuç: İskeletsel olmayan anterior dişsel çapraz kapanışın erken dönemde tedavisi sonucunda ileride oluşabilecek daha ağır malokluzyonlar engellenerek kompleks ortodontik tedavi ihtiyacı azaltılabilir.

Anahtar Kelimeler: Çapraz kapanış, erken dönem ortodontik tedavi, cross apareyi

PP-3 Rehabilitation of a patient with anterior dental crossbite with early orthodontic treatment: A case report

Büşra Mutlu, Aysun Avşar

Ondokuz Mayıs University, Faculty of Dentistry, Department of Pedodontics, Samsun, Turkey

Introduction and Aim: Anterior crossbite is characterized by palatal malposition of the maxillary anterior tooth and labial positioning of the mandibular tooth in contact. Dental crossbite, which is usually observed in the early mixed dentition period, is encountered in 4-5% of patients. Delay in exfoliation of primary incisors, traumatic injuries of primary teeth, supernumerary anterior teeth, crowding in the incisor area and odontomas are the most important factors in the occurrence of crossbite. Anterior crossbite causes abrasions in the hard tissues of the tooth, bone loss, gingival and aesthetic problems, and asymmetries. The current situation becomes more complicated when orthodontic treatments are delayed in crossbite cases. The mixed dentition period provides an opportunity to treat these cases in a shorter time and more easily. The aim of this case report includes the dental crossbite treatment approach in the maxillary incisor region.

Case Report: It was learned that the 11-year-old male patient, who applied to the Ondokuz Mayıs University Pedodontics Department due to caries in his posterior teeth, did not have any systemic disease in the anamnesis taken from his parents. In the clinical examination, it was determined that he had Angle class I molar relationship and the right maxillary central tooth was located on the lingual of the right mandibular central tooth, and the patient had dental anterior crossbite. Screw-removable appliance was preferred considering the patient's anterior crossbite due to dental origin, age, ease of application and cooperation. The occlusion was increased by placing composite on the permanent lower 1st molars. In the appliance, tooth number 11 was protruded by using the mainsprings located on the palatal part of the right central tooth. It is recommended to use it by turning the screw 1 full turn, all day and twice a week, except between meals. In the 2nd month of the treatment, the ideal overjet relationship was achieved when the crossbite tooth came to its proper position on the dental arch, and the use of the appliance was discontinued. Thanks to this treatment, gingival recessions, anterior bone losses, mobility were prevented and aesthetically successful results were obtained.

Conclusions: As a result of early treatment of non-skeletal anterior dental crossbite, more severe malocclusions that may occur in the future can be prevented and the need for complex orthodontic treatment can be reduced.

Keywords: Crossbite, early orthodontic treatment, cross appliance

PS-4 Komplike kron kırığının fiber post destekli zirkonyum kron ile restorasyonu

Betül Taşkaya

Sivas Cumhuriyet Üniversitesi, Diş Hekimliği Fakültesi, Pedodonti Ana Bilim Dalı, Sivas, Türkiye

Giriş ve Amaç: Travma nedeniyle meydana gelen anterior diş kırıkları, hastaları fiziksel, psikolojik ve fonksiyonel olarak etkiler. Bu olgu sunumunda, travma ile komplike kron kırığı meydana gelmiş bir dişin fiber post-kor ve zirkonyum kron ile restore edilmesi amaçlanmıştır.
Olgu Sunumu: 14 yaşındaki erkek hasta üst ön bölge dişine aldığı travma sonucu oluşan diş kırığı sebebiyle Sivas Cumhuriyet Üniversitesi Pedodonti kliniğine başvurdu. Yapılan klinik ve radyolojik muayene sonucunda çürük tespit edilen 11 numaralı dişine kompozit restorasyon, 21 numaralı dişine ise kanal tedavisi yapıldı. Hastanın 21 numaralı dişine fiber postu yerleştirmek üzere, kök kanalındaki kanal dolgusunun 2/3'ü boşaltılarak post yuvası hazırlandı. Rezin siman (Panavia F2.0, Kuraray) ile fiber post (Cytec Blanco Fiber Post, Hahnenkratt) post boşluğuna uyumlandırılarak simante edildi. Diş yüzeyi %37'lik fosforik asit (Panora 200, Imicryl) ile pürüzlendirildikten sonra bağlayıcı ajan (Universal Single Bond, 3M ESPE) uygulandı ve restorasyon nano hibrit kompozit rezin (A2 Filtek Ultimate, 3M ESPE) ile tamamlandı. Sonrasında champer tarzda frezlerle preparasyonu yapılıp ölçüsü alındı. Provalardan sonra 21 numaralı dişin zirkonyum kronu simante edildi. Hastanın estetik ve fonksiyonel açıdan beklentileri karşılanmıştır. Hastanın dişinin mobil olmaması ve diş kökünde patolojik bir durum saptanmaması estetik yaklaşımı mümkün kılmıştır.
Sonuç: Komplike kron-kök kırıklarında diş kayıplarını önlemek ve uzun dönemde estetik ve fonksiyonel iyileşmeyi sağlayabilmek için tedavi yaklaşımı büyük önem taşımaktadır. Adeziv materyallerdeki gelişmelerle birlikte, fiberlerin kullanımı yaygınlaşmıştır. Zirkonyum destekli sabit restorasyonların estetik ve biyouyumlu olması, üstün fiziksel özellikleri hastaların beklentilerini karşılar niteliktedir.
Anahtar Kelimeler: Travma, fiber post, zirkonyum

PP-4 Restoration of complicated crown fracture with fiber post supported zirconium crown

Betül Taşkaya

Sivas Cumhuriyet University, Faculty of Dentistry, Department of Pedodontics, Sivas, Turkey

Introduction and Aim: Anterior tooth fractures caused by trauma affect physically, psychologically and functionally. In this case report, it is expected that a tooth with a crown fracture complicated by trauma should be restored with a fiber post-core and zirconium crown.
Case report: A 14-year-old male patient was admitted to Sivas Cumhuriyet University Pedodontics clinic as a result of tooth fracture caused by trauma to his upper anterior region tooth. Composite restoration was performed on tooth number 11 and root canal treatment was performed on tooth number 21, which was found to have caries as a result of the clinical and radiological examination. In accordance with the fiber post instruction for patient 21 tooth, 2/3 of the canal filling in the root canal was emptied and the post slot was prepared. Resin cement (Panavia F2.0, Kuraray) and fiber post (Cytec Blanco Fiber Post, Hahnenkratt) were cemented to the post residents. After the tooth surface was roughened with 37% phosphoric acid (Panora 200, Imicryl), the bonding agent (Universal Single Bond, 3M ESPE) dimension and restoration were completed with nano hybrid composite resin (A2 Filtek Ultimate, 3M ESPE). Then the champer dimensions were prepared with burs and the measurements were taken. After the rehearsals, the zirconium crowns of 21 teeth were cemented. The patient's aesthetic and functional expectations were met. An aesthetic approach is made possible in order to take the patient's tooth mobile and not to detect a pathological condition in the tooth root.
Conclusions: In complicated crown-root fractures, the treatment approach is of great importance to enlarge tooth loss and to provide long-term aesthetic and functional recovery. With the developments in adhesive materials, the use of fibers has become widespread. The aesthetics and biocompatibility of zirconium-supported fixed restorations, and their superior graphic properties, meet the results of the patients.
Keywords: Trauma, fiber post, zirconium

PS-5 Odontojenik keratokist: Olgu sunumu

Büşra Nur Gökkurt[1], Zerrin Ünal Erzurumlu[1], Mehmet Melih Ömezli[2], Fadime Gül Salman[3]

[1]*Ordu Üniversitesi, Diş Hekimliği Fakültesi, Ağız, Diş ve Çene Radyolojisi Ana Bilim Dalı, Ordu, Türkiye*
[2]*Ordu Üniversitesi, Diş Hekimliği Fakültesi, Ağız, Diş ve Çene Cerrahisi Ana Bilim Dalı, Ordu, Türkiye*
[3]*Ordu Üniversitesi, Tıp Fakültesi, Tıbbi Patoloji Ana Bilim Dalı, Ordu, Türkiye*

Giriş ve Amaç: Odontojenik keratokistler (OKK), diş lamina artıklarından veya üstteki epitelyumun bazal hücrelerinden meydana gelen, odontojenik kökenli, iyi huylu fakat agresif bir intraosseöz lezyondur. Odontojenik keratokistler çenelerde radiküler ve dentigeröz kistten sonra en sık görülen üçüncü kist olup, odontojenik kistlerin %10-20'lik kısmını oluştururlar. OKK'ler tek başına veya sürmemiş bir dişle birlikte gelişebilir. En sık yerleşim yeri mandibular posterior bölge, angulus ve ramustur. Genellikle asemptomatik olmakla birlikte, bazen hafif şişlik, sekonder enfeksiyon ile ağrı oluşabilir. Her yaş grubunda görülebilir, hayatın ikinci ve dördüncü dekadlarında pik yapar. Bu olgu sunumda mandibulada görülen odontojenik keratokist olgusu radyografik bulguları ile sunulmaktadır.
Olgu Sunumu: 49 yaşında diyabet hastalığı bulunan erkek hasta rutin muayene için kliniğimize başvurdu. Panoramik radyografide sağ mandibular bölgede 43, 44, 45 ve 46 nolu dişlerin kökleri ile ilişkili, iyi sınırlı uniloküler radyolusensi görüldü. KIBT kesitlerinde sağ mandibula korpusta, 44 ve 45 nolu dişlerin kökleri arasına uzanan, bu dişlerin hafif yer değiştirmesine neden olan, bukkal ve lingual korteksleri hafifçe ekspanse eden ve incelten yaklaşık 8x20x21mm boyutlarında (BLxMDxSİ) radyolusent lezyon izlendi. Lezyon ile ilişkili dişler vitaldi. Hasta Ağız, Diş ve Çene Cerrahisi kliniğine yönlendirildi. Eksizyonel biyopsi sonrasında histopatolojik inceleme sonucu lezyona OKK tanısı konuldu.
Sonuç: OKK'ler genellikle kemiğin uzunluğu boyunca büyüme eğilimi nedeniyle çenelerde minimal ekspansiyona neden olur. Sıklıkla asemptomatiktir, bu nedenle teşhis edilmeden önce büyük boyutlara ulaşabilirler. OKK'lerin tespit edilmesinde rutin muayene önemlidir. KIBT OKK lezyonlarının değerlendirilmesinde değerli bilgiler sağlar.
Anahtar Kelimeler: KIBT, mandibula, odontojenik keratokist

PP-5 Odontogenic keratocyst: A case report

Büşra Nur Gökkurt[1], Zerrin Ünal Erzurumlu[1], Mehmet Melih Ömezli[2], Fadime Gül Salman[3]

[1]*Ordu University, Faculty of Dentistry, Department of Dentomaxillofacial Radiology, Ordu, Turkey*
[2]*Ordu University, Faculty of Dentistry, Department of Oral and Maxillofacial Surgery, Ordu, Turkey*
[3]*Ordu University, Faculty of Medicine, Department of Medical Pathology, Ordu, Turkey*

Introduction and Aim: Odontogenic keratocysts (OKC)s are a benign but aggressive intraosseous lesion of odontogenic origin, arising from dental lamina remnants or basal cells of the overlying epithelium. OKCs are the third most common cyst in the jaws after radicular and dentigerous cysts, and they constitute 10-20% of odontogenic cysts. OKCs may develop solitary entities or in association with an unerupted tooth. The most common localization is mandibular posterior region, angulus and ramus. Although usually asymptomatic, sometimes mild swelling, pain with secondary infection may occur. OKCs can be seen in all age groups, peaks in the second and fourth decade of life. In this case report, a case of odontogenic keratocyst in the mandible is presented with radiographic findings.
Case Report: A 49-year-old male patient with diabetes mellitus applied to our clinic for routine examination. Panoramic radiograph revealed a well-defined unilocular radiolucency in the right mandibular region associated with roots of the teeth 43, 44, 45 and 46. On CBCT sections, a radiolucent lesion of approximately 8x20x21mm (BLxMDxSI) was observed in the right mandibular corpus, extending between the roots of teeth 44 and 45, causing slight displacement of these teeth, and slightly expanding and thinning the buccal and lingual cortices. The teeth associated with the lesion were vital. The patient was referred to the Oral and Maxillofacial Surgery Clinic. The lesion was diagnosed as OKC as a result of histopathological examination after excisional biopsy.
Conclusions: OKCs usually cause minimal expansion of the jaws due to the tendency to grow along the length of the bone. They are often asymptomatic so they can reach large sizes before being diagnosed. Routine examination is important in detecting OKCs. CBCT provides valuable information in the evaluation of OKC lesions.
Keywords: CBCT, mandible, odontogenic keratocyst

PS-6 Avülse olan daimi santral diş boşluğunun estetik restorasyonu

Ayça Kurt, Başak Senian Bilgir

Recep Tayyip Erdoğan Üniversitesi, Diş Hekimliği Fakültesi, Çocuk Diş Hekimliği Ana Bilim Dalı, Rize, Türkiye

Giriş ve Amaç: Özellikle gelişim döneminde karşılaşılan travma olguları hasta ve hekim için estetik ve fonksiyonel açıdan zor bir durumdur. Bu vakada; avülse olup kaybolan maksiller sol santral diş bölgesinin estetik rehabilitasyonunun sağlanması amaçlandı.
Olgu Sunumu: Sekiz yaşındaki erkek hasta maksiller sol santral dişinin travma sonucunda avülse olması şikayetiyle kliniğimize başvurdu. Alınan anamnez, klinik ve radyografik veri değerlendirmeleri sonucu avülse dişin kaybolduğu öğrenildi. Hasta velisinin onamı alındıktan sonra hastadan ölçü alındı. Yirmi bir numaralı diş bölgesine uygun boyutta strip kuron seçildi ve uyumlama yapıldı. Strip kuron içine rezin kompozit (PALFIQUE Estelite Paste, Japonya) yerleştirildi ve ışınlandı. Kompozit kron ve köprüye dayanak olacak dişlere asit (İMİCRYL® Panora 200 Acid Jel, Türkiye) ile muamele edildi. Ardından yıkanıp kurutuldu. Fibere (ANGELUS®, Brasil), dayanak dişlere ve kompozit kurona (3M ESPE™ Single Bond Universal adeziv, Almanya), bonding ajan uygulandıktan sonra hafifçe kurutulup polimerizasyonu sağlandı. Palatinal bölgede akıcı kompozit (IMICRYL Nova Compo-HF, Türkiye) uygulamasıyla fiber ve dayanak dişlerin bağlantısı sağlandı. Kompozit kron fiber üzerine yerleştirildi ve kontroller yapıldıktan sonra akıcı kompozit uygulamasıyla kompozit kuronun fibere bağlantısı sağlandı. Prematür kontakt kontrolü ve polisaj işlemleri yapılarak tedavi tamamlandı.
Sonuç: Tek diş eksikliğini tedavi etmede fiber destekli adeziv köprüler non-invaziv ve kolay uygulanabilir tedavi protokolüdür. Estetik açıdan özellikle anterior bölge diş eksikliklerinde, kısa sürede başarılı sonuçlar elde edilmesini sağlamaktadır.
Anahtar Kelimeler: Avülsiyon, fiber köprü, kompozit, strip kuron

PP-6 Aesthetic restoration of avulsed permanent central dental cavity

Ayça Kurt, Başak Senian Bilgir

Recep Tayyip Erdogan University, Faculty of Dentistry, Department of Pediatric Dentistry, Rize, Turkey

Introduction and Aim: Trauma cases encountered especially in the developmental period are aesthetically and functionally difficult for the patient and the physician. In this case; It was aimed to provide aesthetic rehabilitation of the maxillary left central tooth region that was avulsed and lost.

Case Report: An 8-year-old male patient was admitted to our clinic with the complaint of avulsion of the maxillary left central tooth as a result of trauma. As a result of the anamnesis, clinical and radiographic data evaluations, it was learned that the avulsed tooth had disappeared. patient's parent signed an informed consent form and impression were taken from the patient. A strip crown of the appropriate size was selected for the 21st tooth area and alignment was performed. Resin composite (PALFIQUE Estelite Paste, Japan) was placed into the strip crown. Resin composite light exposured. Composite crown and the teeth that will support the bridge were treated with acid (IMICRYL® Panora 200 Acid Gel, Turkey). It was then washed and dried. After bonding agent was applied to the fiber (ANGELUS®, Brasil), abutment teeth and composite crown (3M ESPE™ Single Bond Universal adhesive, Germany), it was gently dried and polymerized. Fiber and abutment teeth were connected by the application of flowable composite (IMICRYL Nova Compo-HF, Turkey) in the palatal region. The composite crown was placed on the fiber and after the controls were made, the composite crown was connected to the fiber with the flowing composite application. Treatment was completed by performing premature contact control and polishing procedures.

Conclusions: Fiber-supported adhesive bridges are a non-invasive and easy-to-apply treatment protocol in the treatment of single tooth deficiency. In terms of aesthetics, it provides successful results in a short time, especially in anterior region tooth deficiencies.

Keywords: Avulsion, composite, fiber bridge, strip crown

PS-7 Talon tüberkülü ve tedavi yaklaşımı

Ayça Kurt, Kader Özbozkurt

Recep Tayyip Erdoğan Üniversitesi, Diş Hekimliği Fakültesi, Çocuk Diş Hekimliği Ana Bilim Dalı, Rize, Türkiye

Giriş ve Amaç: Talon tüberkülü maksiller ve mandibular ön dişlerin mine sement bileşim bölgelerinde veya singulumlarında görülen nadir bir diş anomalisidir. Formlarına göre 3 tip olarak sınıflandırılmıştır. Tip1: Talon tüberkül mine sement bileşiminden kesici kenara doğru ve dişin kron boyunun en az yarısına ulaşmıştır. Tip 2: Talon tüberkülü kron boyunun yarısından daha az uzunluktadır. Tip 3: Talon tüberkülü belirgin büyüklük ve çıkıntıdadır Bu olguda maksiller sol santral kesici dişinde Tip 1 talon tüberkülü bulunan hastanın tedavisi amaçlandı.

Olgu Sunumu: Yedi yaşındaki erkek hasta kliniğimize muayene için başvurdu. İntra-oral muayenede karışık dişlenme döneminde olduğu ve ortodontik malokluzyon tespit edildi. Hastanın sol maksiller keser dişinin palatinal bölgesinde tip I talon tüberkülü gözlemlendi. Tüberkülün alt anterior santral dişte okluzal çatışmaya neden olduğu saptandı. Hastanın radyografik muayenesinde sol maksiller keser dişte talon tüberkülünün "V" şeklindeki görüntüsüne rastlandı. Talon tüberkülünde pulpa uzantısının araştırılması amacıyla ek tetkik olarak Cone-beam computed tomography (CBCT)' ye başvuruldu ve tüberkülün pulpal doku içerdiği görüldü. Reaksiyoner dentin oluşumu ve tüberkülün oklüzalden düşürülmesi için 4 haftalık periyotlarla hastaya aşındırma işlemi uygulandı. Her aşındırma işlemi sonrası hassasiyeti önlemek için hastaya flor vernik uygulanmıştır. Hastanın tedavi takibi devam etmektedir.

Sonuç: Talon tüberkülleri okluzal çatışma, dil ve dudakta yaralanma, çürüğe eğilim gibi klinik problemlere neden olabilirler. Pulpa dokusu içeren talon tüberküllerinde kademeli aşındırma işlemi bir tedavi seçeneği olarak düşünülebilir.

Anahtar Kelimeler: Dental anomali, talon tüberkülü

PP-7 Talon tubercle and treatment approach

Ayça Kurt, Kader Özbozkurt

Recep Tayyip Erdoğan University, Faculty of Dentistry, Department of Pediatric Dentistry, Rize, Turkey

Introduction and Aim: Talon tubercle is a rare dental anomaly which is composed of enamel and dentin located in the cingulum region of the maxillar and mandibular anterior teeth. They are classified as 3 types according to their forms. Type 1:The talon tubercle has reached from the enamel cement composition towards the incisal margin and at least half the crown length of the tooth. Type 2:The talon tubercle is less than half the crown length. Type 3:Talon tubercle is of significant size and protrusion. In this case, it was aimed to treat a patient with Type 1 talon tubercle in the maxillary left central incisor.

Case Report: A seven-year-old male patient applied to our clinic for examination. In the intraoral examination, it was determined that he was in the mixed dentition period and orthodontic malocclusion. A type I talon tubercle was observed in the palatal region of the patient's left maxillary incisor. It was determined that the tubercle caused occlusal conflict in the inferior anterior central tooth. In the radiographic examination of the patient, a "V" shaped image of the talon tubercle was found in the left maxillary incisor. Cone-beam computed tomography (CBCT) was applied as an additional examination to investigate pulp extension in the talon tubercle and it was seen that the tubercle contained pulpal tissue. In order to form the reactionary dentin and reduce the tubercle from the occlusal level, the patient was etched at 4-week intervals. After each etching, fluorine varnish was applied to the patient to prevent sensitivity. The patient's treatment follow-up continues.

Conclusions: Talon tubercles can cause clinical problems such as occlusal conflict, injury to tongue and lip, tendency to caries. Gradual abrasion of talon tubercles containing pulp tissue can be considered as a treatment option.

Keywords: Dental anomaly, talon tubercle

PS-8 Çocuk hastadaki dentigeröz kistin konservatif tedavisi

Ayça Kurt[1], Rumeysa Çınar[1], Emre Balaban[2], Elif Haşimoğlu[2], Murat Alkurt[3], Sergen Kılıç[3]

[1]Recep Tayyip Erdoğan Üniversitesi, Diş Hekimliği Fakültesi, Çocuk Diş Hekimliği Ana Bilim Dalı, Rize, Türkiye
[2]Recep Tayyip Erdoğan Üniversitesi, Diş Hekimliği Fakültesi, Ağız, Diş ve Çene Cerrahisi Ana Bilim Dalı, Rize, Türkiye
[3]Recep Tayyip Erdoğan Üniversitesi, Diş Hekimliği Fakültesi, Protetik Diş Tedavisi Ana Bilim Dalı, Rize, Türkiye

Giriş ve Amaç: Dentigeröz kistler, en yaygın odontojenik gelişimsel kistlerdir. Bu kistler hayatın ilk on yılında nadiren görülür. Bu olguda, on yaşındaki hastanın dentigeröz kistinin marsupializasyon tekniği ile tedavisinin sağlanması amaçlandı.
Olgu Sunumu: On yaşındaki kız hasta mandibular sol alt bölgesindeki lokalize ağrı ve şişlik semptomlarıyla kliniğimize başvurdu. Hastanın sol vestibül mukozasında lokalize şişlik mevcuttu. Panoramik radyografide, hastanın sol alt çenesinde henüz sürmemiş daimi premolar dişlerini çevreleyen düzgün sınırlı, mandibular kanalı da kapsayan geniş bir radyolusent bölge görüldü. Cone-beam computed tomography (CBCT) çekilen hastamızda süt azı dişlerinin altında, gömülü daimi premolar dişlerin kronlarını içine alan, ekspansiyon ve kemikte rezorbsiyona neden olan radyolusent lezyon görüldü. Klinik ön tanı olarak dentigeröz kist, radiküler kist, keratokist olasılıkları düşünüldü. Ağız Diş ve Çene Cerrahisi bölümünde lokal anestezi ile etkilenen süt azı dişleri ve henüz sürmemiş daimi birinci ve ikinci premolar dişleri çekildi. Bölgeye dikilen bir lastik dren ile kistin marsupializasyonu yapıldı. 1x0,6 cm boyutunda diş dokusu ve parçalı halde gönderilen toplam 1,7x0,7 cm boyutunda kanamalı kistik dokulardan oluşan operasyon materyali histopatalojik inceleme için gönderildi. Histopatalojik inceleme sonucunda dentigeröz kist olarak kesin tanı konuldu. Daha sonra Protetik Diş Tedavisi Anabilim Dalı' nda operasyon bölgesini kapatacak şekilde, akrilik hareketli bölümlü protez yapıldı. Üç ay süre ile marsupializasyon takibi yapıldı ve tedavi süreci devam etmektedir.
Sonuç: Karışık dişlenme dönemindeki çocuklarda dentigeröz kistler, gömülü kalan dişlerle de ilişkili olabilmektedir. Tedavide ise, enükleasyon ve küretaj yerine önce lezyonların marsupializasyonu yapılarak takip edilmelerinin, daha konservatif bir yaklaşım olduğu sonucuna ulaşılmıştır.
Anahtar Kelimeler: Çocuk hasta, dentigeröz kist, marsupializasyon

PP-8 Conservative treatment of dentigerous cyst in a pediatric patient

Ayça Kurt[1], Rumeysa Çınar[1], Emre Balaban[2], Elif Haşimoğlu[2], Murat Alkurt[3], Sergen Kılıç[3]

[1] *Recep Tayyip Erdogan University, Faculty of Dentistry, Department of Pediatric Dentistry, Rize, Turkey*
[2] *Recep Tayyip Erdogan University, Faculty of Dentistry, Department of Oral, Dental and Maxillofacial Surgery, Rize, Turkey*
[3] *Recep Tayyip Erdogan University, Faculty of Dentistry, Department of Prosthodontics, Rize, Turkey*

Introduction and Aim: Dentigerous cysts are the most common odontogenic developmental cysts. These cysts occur rarely during the first decade of life. In this case, it was aimed to treat the dentigerous cyst of a ten-year-old patient with marsupialization technique.
Case Report: A ten-year-old girl presented to our clinic with symptoms of localized pain and swelling in the lower left mandibular region. The patient had localized swelling in the left vestibule mucosa. Panoramic radiography showed a wide radiolucent area in the left lower jaw of the patient, with well-defined borders surrounding the unerupted permanent premolar teeth, including the mandibular canal. In our patient who underwent cone-beam computed tomography (CBCT), a radiolucent lesion was observed under the primary molars, involving the crowns of impacted permanent premolars, causing expansion and bone resorption. Dentigerous cyst, radicular cyst, and keratocyst probabilities were considered as clinical preliminary diagnosis. In the Oral and Maxillofacial Surgery department, the affected primary molars and unerupted permanent first and second premolars were extracted under local anesthesia. The cyst was marsupialized with a rubber drain sutured to the area. The operation material consisting of 1x0.6 cm dental tissue and a total of 1.7x0.7 cm hemorrhagic cystic tissue, which was sent in fragments, was sent for histopathological examination. As a result of histopathological examination, a definitive diagnosis was made as a dentigerous cyst. Later, in the Department of Prosthetic Dentistry, an acrylic removable partial prosthesis was made to cover the operation area. Marsupialization was followed up for three months and the treatment process continues.
Conclusions: Dentigerous cysts in children with mixed dentition may also be associated with impacted teeth. In the treatment, it was concluded that the follow-up of the lesions by marsupialization instead of enucleation and curettage is a more conservative approach.
Keywords: Dentigerous cyst, marsupialization, pediatric patient

PS-9 İmmatür maksillar santral dişte gecikmiş komplike kron kırığı tedavisine endodontik yaklaşım

Nazlı Başak Ayna, Aysun Avşar, Aysuhan Ceyhan

Ondokuz Mayıs Üniversitesi, Diş Hekimliği Fakültesi, Pedodonti Ana Bilim Dalı, Samsun, Türkiye

Giriş ve Amaç: Daimî dişlerde travma en çok 8-10 yaş arasında görülmektedir. Arktaki konumlarından dolayı en sık maksillar keser dişler etkilenmektedir. Travmatik dental yaralanmalar, basit bir mine kırığından kronda veya kökte geniş kırık hatlarının izlendiği birçok şekilde meydana gelebilmektedir. Tedavisi gecikmiş komplike kron kırığı olgularında, pulpal enflamasyon veya nekroz sıklıkla görülmektedir. Bu durumda dentin oluşumunun durması ve kök gelişiminin devam etmemesi sebebiyle apeks açık kalabilmektedir. Nekroze olmuş bu dişlere endodontik tedavi uygulanması gerekmekte ancak geniş olan apikal bölgenin sızdırmazlığının sağlanmasında güçlük çekilmektedir. Geleneksel apeksifikasyon işleminde kalsiyum hidroksit yardımıyla apikal bariyer oluşturulabilmektedir. Fakat bu yöntem uzun tedavi seansları gerektirdiğinden ve diş yapısının kırılganlığını arttırdığından daha güncel bir materyal olan Mineral trioksit agregat (MTA) kullanılarak tek seansta apikal bariyer oluşturulması amaçlanmaktadır.

Olgu Sunumu: Olgumuzda, Ondokuz Mayıs Üniversitesi Diş Hekimliği Fakültesi Pedodonti Anabilim Dalı Kliniği'ne başvuran sistemik olarak sağlıklı 10 yaşındaki kız hastadan alınan anamnezde 6 ay önce düşme sonucu sol maksiller santral dişinin kırıldığı öğrenildi. Hastanın klinik muayenesinde sol maksillar santral dişte komplike kron kırığı olduğu, dişte herhangi bir renk değişikliği ve mobilitenin olmadığı saptandı. Soğuk testi ve vitalite testi sonuçları negatif olarak kaydedildi. Yapılan radyografik muayene sonucu sol maksillar santral dişte kök gelişimi tamamlanmadığı için MTA ile apeksifikasyon tedavisi yapılmasına karar verildi. Kök kanalının çalışma boyu radyografik olarak belirlendi. Enfekte pulpa ve dentin dokusu artıkları uzaklaştırıp irrigasyon işlemi yapıldı. Kanalın kurulanmasının ardından MTA kanala yerleştirilip, kökün apikal üçlüsüne kondanse edildi. Apikaldeki MTA kalınlığı yaklaşık 3-4 mm olacak şekilde yerleştirildi. MTA'nın sertleşmesi için üzerine nemli kağıt konlar yerleştirilerek geçici dolgusu yapıldı. Hastanın ikinci seansında MTA'nın sertliği 70 numaralı K-file eğe ile kontrol edildi. Lateral kondenzasyon tekniği ile kanal dolduruldu. Koronal kırık restoratif olarak tedavi edildi.

Sonuç: İmmatür dişlerde travmaya bağlı meydana gelen komplike kron kırığının geç dönem tedavisinde, hastaların çocuk diş hekimi uzmanına yönlendirilerek en güncel yaklaşımlarla tedavi sürecinin ilerlemesine önem gösterilmelidir.

Anahtar Kelimeler: Apeksifikasyon, MTA, travma

PP-9 Endodontic approach to the treatment of delayed complicated crown fracture in immature maxillary ıncisor tooth

Nazlı Başak Ayna, Aysun Avşar, Aysuhan Ceyhan

Ondokuz Mayıs University, Faculty of Dentistry, Department of Pedodontics, Samsun, Turkey

Introduction and Aim: Trauma to permanent teeth is most common between the ages of 8-10 years. Maxillary incisors are most commonly affected due to their position in the arch. Traumatic dental injuries can occur in many ways, ranging from a simple enamel fracture to extensive fracture lines in the crown or root. In cases of complicated crown fractures with delayed treatment, pulpal inflammation or necrosis is common. In this case, the apex may remain open due to the cessation of dentin formation and lack of root development. These necrotic teeth require endodontic treatment, but it is difficult to seal the large apical area. In the traditional apexification procedure, an apical barrier can be created with the help of calcium hydroxide. However, since this method requires long treatment sessions and increases the fragility of the tooth structure, it is aimed to create an apical barrier in a single session using a more up-to-date material, Mineral trioxide aggregate (MTA).
Case Report: In our case, a systemically healthy 10-year-old girl was admitted to Ondokuz Mayıs University, Faculty of Dentistry, Department of Pedodontics. The patient's anamnesis revealed that she had fractured her left maxillary central tooth 6 months ago due to a fall. Clinical examination revealed a complicated crown fracture of the left maxillary central tooth with no discoloration or mobility. Cold test and vitality test results were negative. As a result of the radiographic examination, it was decided to perform apexification treatment with MTA because the root development of the left maxillary central tooth was incomplete. The working length of the root canal was determined radiographically. Infected pulp and dentin tissue residues were removed and irrigation was performed. After drying the canal, MTA was placed in the canal and condensed to the apical third of the root. The thickness of the apical MTA was approximately 3-4 mm. Moist paper cones were placed on the MTA to harden it and temporary filling was performed. In the second session of the patient, the hardness of the MTA was checked with a number 70 K-file file. The canal was filled with lateral condensation technique. The coronal fracture was treated restoratively.
Conclusions: In the late treatment of trauma-induced complicated crown fracture in immature teeth, patients should be referred to a pediatric dentist and care should be taken to advance the treatment process with the most up-to-date approaches.
Keywords: Apexification, MTA, trauma

PS-10 Bir osteopetrozis komplikasyonu: Osteomyelit vaka raporu

Yasin Yaşa, Safiye Pelin Şahiner

Ordu Üniversitesi, Diş Hekimliği Fakültesi, Ağız, Diş ve Çene Radyolojisi Ana Bilim Dalı, Ordu, Türkiye

Giriş ve Amaç: Sistemik hastalık, birkaç organı ve dokuyu hatta tüm vücudu etkileyebilecek bir bozukluk olarak tanımlanır. Bazı sistemik hastalıklar diş hekimliğinde önemlidir. Osteopetrozis, kemik metabolizmasındaki kusurlardan kaynaklanan sistemik bir hastalıktır. Tanı genellikle radyolojik ve / veya klinik gözlemlere dayanır. Osteopetrozun ana komplikasyonlarından biri çene kemiğinin osteomiyelitidir. Osteomiyelit kemik iliğinin bir enfeksiyonudur ve ilerleyici olma eğilimindedir. Bu vaka raporunun amacı, osteopetroz tanısı konan bir hastada bir osteomiyelit vakası sunmaktır.
Olgu Sunumu: Ağrı şikayetiyle fakültemize başvuran 38 yaşındaki kadın hastanın panoramik radyografisinde kemikte bozulmalar ve yıkım alanları izlendi. Bu alanlarda geniş sekestrlar saptandı. Detaylı inceleme için konik ışınlı bilgisayarlı tomografi (KIBT) alındı, lezyonun bukkal ve lingualindeki kortikal kemiklerde fokal olarak kemik devamlılığının bozulCduğu saptandı.
Sonuç: Osteomyelitin erken teşhisi ve tedavisi kritiktir. Osteopetroz tanısı konan hasta hastalık hakkında bilgilendirilmeli ve ağız sağlığı durumunu korumak için daha fazla dikkat ve profilaktik diş tedavisi gerekir.
Anahtar kelimeler: Osteopetrozis, osteomyelit, sekestr

PP-10 A complication of osteoporosis: Osteomyelitis case report

Yasin Yaşa, Safiye Pelin Şahiner

Ordu University, Faculty of Dentistry, Department of Dentomaxillofacial Radiology, Ordu, Turkey

Introduction and Aim: A systemic disease is defined as a disorder that can affect a few organs and tissues or even the whole body. Some systemic diseases are significant in dentistry. Osteoporosis is a systemic disease resulting from defects in bone metabolism. Diagnosis is usually based on radiological and/or clinical observations. One major complication of osteopetrosis is osteomyelitis of the mandible. Osteomyelitis is an infection of bone marrow and tends to be progressive. The aim of this case report is to present an osteomyelitis case in a patient diagnosed with osteopetrosis.
Case Report: A 38-year- old female patient admitted to our department with the complaint of pain. Panoramic radiograph showed that there are areas of bone lysis and destruction. The large sequestras are seen in the lytic region. CBCT images demonstrated focal perforations on the buccal and lingual cortical bone.
Conclusions: Early diagnosis of osteomyelitis and treatment are critical. The patient who is diagnosed with osteopetrosis must be informed about the disease and should receive increased attention and prophylactic dental treatment to maintain their oral health status.
Keywords: Osteopetrosis, osteomyelitis, sequestras

PS-11 Aşırı madde kaybı olan maksiller keser dişlerin estetik restorasyonu: Bir olgu sunumu

Nihan Kaya[1], Periş Çelikel[2], Sera Derelioğlu[2]

[1] *Atatürk Üniversitesi, Diş Hekimliği Fakültesi, Protetik Ana Bilim Dalı, Erzurum, Türkiye*
[2] *Atatürk Üniversitesi, Diş Hekimliği Fakültesi, Pedodonti Ana Bilim Dalı, Erzurum, Türkiye*

Giriş ve Amaç: Son yıllarda diş hekimliği uygulamalarında doğal diş estetiğinin elde edilmesi giderek önem kazanmaktadır. Ön dişlerdeki estetik problemlere neden olan sebeplerin başında diş çürükleri, hipoplaziler, diestama ve çapraşıklıklar yer almaktadır. Bu estetik problemlerin önlenmesinde kompozit restorasyonlar, zirkonyum kuronlar, porselen laminete veneerler gibi çeşitli tedavi seçenekleri mevcuttur. Bu çalışmanın amacı, aşırı madde kaybı sebebiyle estetik problem yaşayan hastanın maksiller keser dişlerine uygulanan ön bölge estetik restorasyonların sunulmasıdır.

Olgu Sunumu: 15 yaşında kız çocuk hasta Atatürk Üniversitesi, Diş Hekimliği Fakültesi, Pedodonti Anabilim Dalı kliniğimize diş ağrısı ve estetik şikâyetler nedeniyle başvurdu. Olgunun ağız içi muayenesinde üst santral dişlerinde yaygın çürüklerin ve aşırı madde kaybının olduğu ve tespit edildi. Hastanın daha önceden kök kanal tedavili 11 ve 21 numaralı dişlerine fiber post ve kompozitten kor yapıldı. Ayrıca 12 ve 22 numaralı dişlerine de kanal tedavisi ile fiber post-kor restorasyonu uygulandı. Daha sonra hastanın diş etlerindeki seviye uyumsuzluklarını gidermek amacıyla gingivektomi yapıldı. 2 haftalık diş etinin iyileşmesi sonrasında hastanın kompozit restorasyonlarına başlanmış ancak elde edilen görüntü hastayı memnun etmediğinden hastanın dört maksiller kesici dişi zirkonyum kuronlarla protetik restore edildi. Hastanın 6 aylık takibinde dişlerin asemptomatik olduğu ve diş eti uyumunun başarılı olduğu gözlendi. Hasta 15 yaşında olduğundan dişlerinin sürmesi devam edeceği için protetik restorasyonlarının 18 yaş sonrasında kontrol edilerek gerekli görüldüğü durumda yenilenmesinin gerekebileceği konusunda hasta bilgilendirildi.

Sonuç: İleri derecede madde kaybı bulunan dişlerin rehabilitasyonunda fonksiyon ve fonasyonun yanı sıra doğal diş estetiğinin hastaya yeniden kazandırılması da önem arz etmektedir. Doğal diş estetiğinin sağlanmasında fiber postlar ve zirkonyum kuronlar oldukça başarılıdır.

Anahtar Kelimeler: Diş çürüğü, fiber postlar, kök kanal tedavisi, zirkonyum kuronlar

PP-11 Aesthetic restoration of maxillary incisors with excessive substance loss: A case report.

Nihan Kaya[1], Periş Çelikel[2], Sera Derelioğlu[2]

[1] *Ataturk University, Faculty of Dentistry, Department of Prosthetic Dentistry, Erzurum, Turkey*
[2] *Ataturk University, Faculty of Dentistry, Department of Pediatric Dentistry, Erzurum, Turkey*

Introduction and Aim: In recent years, obtaining natural dental aesthetics has become increasingly important in dentistry practices. Dental caries, hypoplasia, diastema and crowding are the main causes of aesthetic problems in anterior teeth. Various treatment options such as composite restorations, zirconium crowns, porcelain laminate veneers are available to prevent these aesthetic problems. The aim of this study is to present the aesthetic restorations applied to the maxillary incisors of the patient who has aesthetic problems in the anterior region due to excessive substance loss.

Case Report: A 15-year-old girl was admitted to Atatürk University, Faculty of Dentistry, Department of Pedodontics due to toothache and aesthetic complaints. In the intraoral examination, it was determined that there were extensive caries and excessive material loss in the upper central teeth. Fiber post and composite core were applied to the patient's teeth #11 and #21, which had previously been treated with root canals. In addition, root canal treatment and fiber post-core restoration were applied to teeth #12 and #22 then gingivectomy was performed on all. After 2 weeks of gingival healing, the patient's composite restorations were started, but the patient's four maxillary incisors were restored prosthetically with zirconium crowns because the appearance obtained did not satisfy the patient. In the 6-month follow-up of the patient, it was observed that the teeth were asymptomatic and the gingival alignment was successful. Since the patient is 15 years old, since her teeth will continue to erupt, the patient was informed that prosthetic restorations may need to be checked after 18 years of age and renewed if deemed necessary.

Conclusions: In the rehabilitation of teeth with excessive substance loss, it is important to restore the natural dental aesthetics to the patient, as well as function and phonation. Fiber posts and zirconium crowns are very successful in providing natural dental aesthetics.

Keywords: Dental caries, fiber posts, root canal treatment, zirconium crowns

PS-12 Hiperplastik pulpitis tanılı, radyolusent lezyonlu molar dişin Biofactor MTA® ile pulpotomi tedavisi: Bir olgu sunumu

Muhammed Alagöz, Sera Derelioğlu, Murat Büyüksefil

Atatürk Üniversitesi, Diş Hekimliği Fakültesi, Pedodonti Ana Bilim Dalı, Erzurum, Türkiye

Giriş ve Amaç: Pulpotomi, çürükle perfore olmuş veya travma ile expoze olan daimi dişlerde; vital pulpayı korumada en yaygın kullanılan, kök oluşumunun sağlanmasında büyük önem taşıyan, endodontik tedavi yöntemlerinden biridir. Bu olgu sunumunda; hiperplastik pulpitis tanılı daimi dişin Biofactor MTA® kullanılarak yapılan pulpotomisi sonucunda apikal lezyonun başarılı bir şekilde iyileştiği olgunun rapor edilmesi amaçlanmıştır.
Olgu Sunumu: 10 yaşında erkek çocuk hasta Atatürk Üniversitesi, Diş Hekimliği Fakültesi, Pedodonti Anabilim Dalı kliniğimize 46 numaralı dişindeki soğukta hassasiyet, provoke ağrı ile karakterize reversible pulpitis bulguları şikâyetiyle başvurdu. Klinik muayenede derin çürük ve pulpa odasını da aşan granülasyon (pulpa proliferasyon) dokusu bulunmaktaydı. Radyografik muayene de mesial köklerde belirgin olmakla birlikte radyolusens lezyon bulunmaktaydı. Dişin dejenere olmuş koronaldaki pulpa dokusunun ampute edilmesine karar verildi. Daha sonra tüm koronal pulpa dokusu temizlendi ve kanama kontrolü sağlandıktan sonra 2 mm kalınlığında Biofactor MTA® pulpa odasına yerleştirildi. Biofactor MTA® üzerine rezin modifiye cam iyonomer siman kaide olarak yerleştirildi. Dişin restorasyonu kompozit rezin ile tamamlandı. 3 aylık takip sonucunda dişin klinik muayenesinde asemptomtaik olduğu ve radyografik olarak radyolusens lezyonun iyileştiği görüldü.
Sonuç: Hiperplastik pulpitis tanılı daimi dişlerin tedavi edilmesi amacıyla uygulanan pulpotomi tedavisi dişin daha uzun süre ağızda tutulmasına, klinik olarak asemptomatik olmasına ve apikal iyileşmeye yardımcı olur.
Anahtar Kelimeler: Pulpotomi, MTA, hiperplastik pulpitis

PP-12 Biofactor MTA® pulpotomy of a molar presented radiolucent lesion and diagnosed with hyperplastic pulpitis: A case report

Muhammed Alagöz, Sera Derelioğlu, Murat Büyüksefil

Ataturk University, Faculty of Dentistry, Department of Pedodontics, Erzurum, Turkey

Introduction and Aim: Pulpotomy is one of the vital pulp therapy techniques, widely used in the endodontics for protecting the exposed pulp in the traumatized permanent teeth and is very significant in the apical healing. The aim of the present case report was to show the healing of a permanent molar disclosed apical periodontitis and diagnosed with hyperplastic pulpitis after the Biofactor mineral trioxide aggregate® (MTA) pulpotomy.
Case Report: A 10 years old boy applied to our pediatric dentistry clinic in the faculty of dentistry, Ataturk University with the complaints of provoked pain, cold-sensitivity in his teeth 46 which are the clinical symptoms of a reversible pulpitis. Clinical examination revealed a deep caries and granulation (proliferation of the pulp) tissue exceeding the pulp chamber. Radiographic examination also indicated a radiolucent lesion, prominent in the mesial roots. We decided to amputate the degenerated coronal pulp tissue. In consequent to the removal of all coronal pulp tissue and the hemorrhage management, Biofactor MTA® with a thickness of 2 mm was placed in the pulp chamber. Then, a resin-modified glass ionomer (RMGIC) was used as base on top of MTA and restoration was completed with composite resin. After a 3-month follow-up, the tooth was found to be asymptomatic in the clinical examination and radiolucent lesion was also observed to disappear radiographically.
Conclusions: MTA pulpotomy used in the treatment of the permanent teeth, diagnosed with hyperplastic pulpitis helped keeping the teeth in the mouth for a longer time, promoted apical healing and also made the teeth clinically asymptomatic.
Keywords: Pulpotomy, MTA, hyperplastic pulpitis

PS-13 Cafe au lait lekesi ve kemikteki değişiklikler: Bir olgu sunumu

Büşra Eryiğit, Muhammed Enes Naralan, Dilara Nil Günaçar, Taha Emre Köse

Recep Tayyip Erdoğan Üniversitesi, Diş Hekimliği Fakültesi, Ağız, Diş ve Çene Radyolojisi Ana Bilim Dalı, Rize, Türkiye

Giriş ve Amaç: Nörofibromatozis (NF) ağırlıklı olarak merkezi ve periferik sinir sistemlerini etkileyen neoplastik ve displastik lezyonların gelişimi ile karakterize edilen bir grup ailesel tümör yatkınlık sendromudur. En sık tanımlanan 3 tipi; nörofibromatoz tip I, nörofibromatoz tip II ve schwannomatosistir. NF tip 1 en yaygın olan tiptir ve tüm vakaların %96'sını oluşturur. NF tip 1 cilt değişikliklerini ve kemik deformasyonunu indükleyen nörofibromlar ile karakterizedir. NF tip 1'de görülen cilt değişiklikleri cafe au lait (sütlü kahve) lekeleri olarak adlandırılmaktadır.
Olgu Sunumu: Rutin dental muayene için kliniğe başvuran 45 yaşında kadın hastanın, direkt bakı ile muayenesinde; yüzün sağ bölgesinde geniş alanlı cafe au lait lekesi izlenmiştir. Hastadan alınan anemnezde; NF tip 1 hastası olduğu ve vücudunun başka bölgesinde cafe au lait lekesi olmadığı öğrenilmiştir. Panaromik röntgen sonucunda; mandibula ve maksillanın sağ tarafında tuber, alveolar proses, koroniod çıkıntı, insusura mandibula bölgelerinde kemik yapılarında değişiklikler izlenmiştir.
Sonuç: Baş boyun bölgesinde izlenen NF tip 1 hastalığında cafe au lait lekeleri gözlenen bölgede kemik değişiklikleri görülebilmektedir. Bu sebeple kemik değişikliklerinin tespit edilebilmesi için ciltte izlenen cafe au lait lekesinin bulunduğu bölgenin radyolojik olarak değerlendirilmesi önerilmektedir.
Anahtar Kelimeler: Norofibramatözis, ortopantomografi, maksilla, mandibula

PP-13 Cafe au lait stain and changes in bone: A case report

Büşra Eryiğit, Muhammed Enes Naralan, Dilara Nil Günaçar, Taha Emre Köse

Recep Tayyip Erdoğan University, Faculty of Dentistry, Department of Oral and Dentomaxillofacial Radiology, Rize, Turkey

Introduction and Aim: Neurofibromatosis (NF) is a group of hereditary tumor predisposition syndromes characterized by the development of neoplastic and dysplastic lesions primarily affecting the central and peripheral nervous systems. The three most described types are neurofibromatosis type I, neurofibromatosis type II, and schwannomatosis. NF type 1 is the most common type, accounting for 96% of all cases. NF type 1 is characterized by neurofibromas inducing skin changes and bone deformities. The skin changes seen in NF type 1 are referred to as cafe-au-lait spots.

Case Report: The 45-year-old female patient who presented to the clinic for routine dental examination was observed to have a large cafe au lait spot on the right side of her face upon direct examination. It was learned from the patient's anamnesis that she had NF type 1 and there was no cafe au lait spots in other parts of her body. Panoramic radiography revealed changes in the bone structures in the tuber, alveolar process, coronoid process, and incisura mandibularis regions on the right side of the mandible and maxilla.

Conclusions: In NF type 1, which is observed in the head and neck region, bone changes can be seen in the area where cafe au lait spots are observed on the skin. Therefore, it is recommended to radiologically evaluate the area where cafe au lait spots are located to detect bone changes.

Keywords: Neurofibromatosis, orthopantomography, maxilla, mandible

PS-14 İnternal kök rezorpsiyonu görülen mandibular kanin dişin endodontik tedavi yaklaşımı

Nagihan Kol, Edanur Maraş, Hasan Uyanık

Recep Tayyip Erdoğan Üniversitesi, Diş Hekimliği Fakültesi, Endodonti Ana Bilim Dalı, Rize, Türkiye

Giriş ve Amaç: İnternal kök rezorpsiyonu, odontoklastların anormal aktivitelerinden kaynaklanan intraradiküler dentin yıkımıdır. Bu olgu bildiriminin amacı, ortodontik tedavi gören hastanın internal kök rezorpsiyonu tanısı alan mandibular kanin dişine uygulanan endodontik tedavi yaklaşımını sunmaktır.
Olgu Sunumu: Herhangi bir sistemik hastalığı bulunmayan 18 yaşındaki erkek hasta, rutin ortodontik kontrolü sırasında 43 nolu dişinde tespit edilen internal kök rezorbsiyonu nedeniyle kliniğimize yönlendirildi. Klinik incelemede asemptomtatik olan dişin radyografik değerlendirmesinde kökün orta üçlüsünden apikal üçte birine uzanan rezorbsiyon alanı görüldü. KIBT görüntülerinde periodontal alana perforasyon olmadığı belirlendi ve ilgili dişin kök kanal tedavisine başlandı. Lokal anestezi uygulandıktan sonra rubber dam izolasyonu altında giriş kavitesi açıldı. Çalışma boyuna uygun olarak kök kanalları 2Shape eğelerle (Micro-Mega, Besancon, Fransa) F40 (40/.04) boyutuna kadar genişletildi. Kanal içi medikament olarak kalsiyum hidroksit uygulandı. İki hafta sonra hastanın herhangi bir klinik şikayetinin olmadığı gözlendi. Kanalın rezorbsiyon alanı altındaki apikal 6 mm'lik kısmı soğuk lateral kondansasyon tekniği ile dolduruldu. Rezorbsiyon alanı ve koronal üçte birlik kısım ise termoplastik guta perka tekniği ile dolduruldu. Ardından kompozit rezin ile restorasyon tamamlandı. 32 aylık takipte dişte herhangi bir patolojik bulgu görülmedi.
Sonuç: Farklı obturasyon tekniklerinin kombine kullanımı, internal rezorbsiyon tedavisi için uygun bir seçenek olabilir. Ortodontik tedavi sırasında internal rezorbsiyonla karşılaşılırsa, tanı konulduğu anda kök kanal tedavisine başlanarak rezorbsiyonun durdurulması sağlanmalıdır.
Anahtar Kelimeler: Endodontik tedavi, internal rezorbsiyon, ortodontik tedavi, termoplastik guta perka tekniği

PP-14 Endodontic treatment approach for mandibular canine tooth with internal root resorption

Nagihan Kol, Edanur Maraş, Hasan Uyanık

Recep Tayyip Erdoğan University, Faculty of Dentistry, Endodontics Department, Rize, Turkey

Introduction and Aim: Internal root resorption is the destruction of intraradicular dentin caused by abnormal activity of odontoclasts. The aim of this case report is to present the endodontic treatment approach applied to the mandibular canine tooth diagnosed with internal root resorption of a patient undergoing orthodontic treatment.
Case Report: An 18-year-old male patient without any systemic disease was referred to our clinic due to internal root resorption detected in tooth 43 during routine orthodontic check-up. Radiographic evaluation of the tooth, which was asymptomatic in clinical examination, showed a resorption area extending from the middle third of the root to the apical third. It was determined that there was no perforation in the periodontal area in the CBCT images and root canal treatment of the related tooth was started. After applying local anesthesia, the access cavity was opened under rubber dam isolation. Root canals were prepared to F40 (40/.04) size with 2 Shape files (Micro-Mega, Besancon, France) in accordance with the working length. Calcium hydroxide was applied as an intracanal medication. Two weeks later, it was observed that the patient didn't have any clinical complaints. The apical 6 mm portion of the canal under the resorption area was obturated using cold lateral condensation technique. The resorption area and the coronal-third of canal were filled with a thermoplastic gutta-percha injection technique. Then the restoration was completed with composite resin. No pathological findings were observed in the tooth in the 32-month follow-up.
Conclusions: The combined use of different obturation techniques may be a appropiate option for the treatment of internal resorption. If internal resorption is encountered during orthodontic treatment, it should be ensured that the resorption is stopped by starting root canal treatment as soon as the diagnosis is made.
Keywords: Endodontic treatment, İnternal resorption, ortodontic treatment, thermoplastic gutta percha technique

PS-15 Depresyon bozukluğuna sahip olan hastaların oral mikrobiyom sağlığının ruh sağlığı üzerine etkileri: Derleme

Şeyma Elif Erkovan[1], Zeynep Sena Çavuş[1], Oğuz Köse[2], Nur Yorgancılar[2]

[1]Recep Tayyip Erdoğan Üniversitesi, Diş Hekimliği Fakültesi, Öğrenci, Rize, Türkiye
[2]Recep Tayyip Erdoğan Üniversitesi, Diş Hekimliği Fakültesi, Periodontoloji Ana Bilim Dalı, Rize, Türkiye

Giriş ve Amaç: Bu derleme; depresyon bozukluğuna sahip olan hastaların oral mikrobiyomlarının hastalar üzerindeki ruh sağlığı bozukluklarının patofizyolojisindeki rolünü ortaya koyarak sağlıklı oral mikrobiyomun varlığının ruh sağlığını koruma konusundaki önemine farkındalık oluşturmayı amaçlamaktadır.
Yöntem: Bu derleme 2000 yılından 2023 yılına kadar olan mevcut literatürü gözden geçirmektedir. MEDLINE/PubMed, EBSCO sunucusu ve Google Scholar veri tabanlarında "oral microbiota depression review", "periodontal disease and depression", "depression severity" anahtar kelimeleriyle bir elektronik literatür taraması yapılmıştır.
Bulgular: Taranan literatür bilgisi ışığında; diş çürüğü ve periodontal hastalık patolojilerinin temelinde *Spirochaetaceae, Actinomyces, Treponema, Fusobacterium, Streptococcus ve Leptotrichia* spp. gibi mikroorganizma taksonlarının neden olduğu oral mikrobiyomdaki değişiklikler depresyona neden olan inflamasyonun bir kaynağıdır. Periodontitis yalnızca sistemik düşük dereceli enflamasyonu aktive etmekle kalmayıp beyindeki nörotrofik faktör olgunlaşmasını azaltan lipopolisakkaritlerin salınmasıyla enflamasyonu tetikleyen patojenler (baskın olarak *Porphyromonas gingivalis*) lehine oral mikrobiyal topluluğun disbiyozuna neden olmaktadır. Aynı zamanda lokal doku tahribatına doğrudan yanıt olarak konakçı immün aktivasyona, osteoklastik aktiviteye ve immün düzensizliğe yol açar. Bu sinyaller hümoral, hücresel ve nöral yoldan beyine ulaşarak nöroenflamasyona neden olur. Ayrıca oral mikroorganizmaların dolaşıma translokasyonuyla kolonileşmesiyle veya trigeminal yolla beyine ulaşmasıyla kronik bir inflamasyon söz konusudur. Bu durum yüksek seviyede sitokin ve düşük seviyede kronik inflamasyon ile ilişkili olan depresyon gibi bir duygudurum bozukluğunun durumu için risk teşkil etmektedir.
Sonuç: Depresyonda stres aracılı efferent nöroendokrin, immün sinyalleme ve oral patojenlerden kaynaklanan afferent inflamatuar sinyaller, depresyon ve oral mikrobiyom arasındaki çift yönlü ilişkilerin biyolojik patomekanizmasına işaret eder. Bu durum oral mikrobiyom ile beyin faaliyetlerinin bozulması ile karakterize olan biyolojik temelli bir hastalık olan depresyon arasında kanıtlanmış bir ilişki sunmaktadır. Bu bağlamda oral mikrobiyom oral-beyin ekseni içerisinde ruh sağlığını iyileştirmede önemli bir terapötik hedef olmaktadır.
Anahtar Kelimeler: Depresyon, inflamasyon, oral mikroflora

PP-15 The effects of oral microbiome health on patients with depression disorder's mental health: A review

Şeyma Elif Erkovan[1], Zeynep Sena Çavuş[1], Oğuz Köse[2], Nur Yorgancılar[2]

[1]*Recep Tayyip Erdoğan University, Faculty of Dentistry, Student, Rize, Turkey*
[2] *Recep Tayyip Erdoğan University, Faculty of Dentistry, Department of Periodontology, Rize, Turkey*

Introduction and Aim: This study reveals the function of the oral microbiome in the pathophysiology of mental health issues in individuals with depressive disorders to increase awareness of the significance of a healthy oral microbiome in preserving mental health.
Methods: The existing literature from 2000 to 2023 is analysed in this study. The terms "oral microbiota depression review", "periodontal disease and depression", and "depression severity" were used in an electronic literature search in the MEDLINE/PubMed, EBSCO server, and Google Scholar databases.
Results: Based on the reviewed literature, the oral microbiome changes brought on by microorganism taxa like *Spirochaetaceae, Actinomyces, Treponema, Fusobacterium, Streptococcus,* and *Leptotrichia spp.* at the cause of dental caries and periodontal disease pathologies are a source of inflammation that results in depression. In addition to causing dysbiosis of the oral microbial community in favour of pathogens that cause inflammation (most commonly *Porphyromonas gingivalis*), periodontitis also stimulates systemic lowgrade inflammation and releases lipopolysaccharides that inhibit the maturation of neurotrophic factors in the brain. In direct response to the local tissue destruction, it also causes host immunological activation, osteoclastic activity, and immune dysregulation. These signals reach the brain and cause neuroinflammation via humoral, cellular, and neurological pathways. The colonisation of oral microorganisms through translocation into the blood or reaching the brain via the trigeminal tract also results in chronic inflammation. This raises the possibility of a mood disorder like depression, which is associated with elevated cytokine levels and low chronic inflammation.
Conclusions: The bidirectional interactions between depression and the oral microbiota are suggested by stress-mediated efferent neuroendocrine, immunological, and afferent inflammatory signalling through oral pathogens. This establishes a correlation between the oral microbiota and depression, a disease with a biological basis and symptoms include diminished brain activity. Therefore, within the mouth-brain axis, the oral microbiota represents a significant therapeutic target for improving mental health.
Keywords: Depression, inflammatory disease, oral flora

PS-16 Serbest diş eti grefti: Olgu sunumu

Melek Beder, Hatice Yemenoğlu, Yağmur Saraç Gül

Recep Tayyip Erdoğan Üniversitesi, Diş Hekimliği Fakültesi, Periodontoloji Ana Bilim Dalı, Rize, Türkiye.

Giriş ve Amaç: Keratinize diş eti, serbest diş eti kenarından mukogingival hatta uzanan alan olarak tanımlanır. Vestibuler sulkus derinliği ve keratinize diş eti miktarının yetersiz olduğu durumlarda, periodontal sağlığın idamesinde güçlük yaşandığı gösterilmiştir. Bu olgu sunumunun amacı, alt ön bölgedeki yetersiz keratinize diş eti olan ve serbest diş eti grefti (SDG) uygulaması yapılan hastanın klinik sonuçları ve takibinin paylaşılmasıdır.
Olgu Sunumu: 33 yaşında sistemik olarak sağlıklı kadın hasta, alt santral dişin vestibuler bölgesindeki diş eti çekilmesinden kaynaklı hassasiyet ve estetik problemler nedeniyle kliniğimize başvurdu. Yapılan ağız içi muayenede, keratinize diş eti miktarının ve vestibuler sulkus derinliğinin yetersiz olduğu belirlendi. Cerrahisiz periodontal tedavinin ardından SDG yapıldı. Dikişler operasyondan 10 gün sonra alındı.
Sonuç: Cerrahi işlemin ardından 3 aylık takiplerde herhangi bir komplikasyon gözlenmedi. Yapılan kontrollerde keratinize diş eti genişliği ve vestibuler sulkus derinliğinde artış, açık kök yüzeyinde kapanma olduğu gözlendi. SDG operasyonları kök yüzey kapama ve keratinize diş eti bandını arttırmada iyi bir tedavi seçeneği olabilir.
Anahtar Kelimeler: Diş eti çekilmesi, keratinize diş eti, serbest diş eti grefti

PP-16 Free gingival graft: A case report

Melek Beder, Hatice Yemenoğlu, Yağmur Saraç Gül

Recep Tayyip Erdogan University, Faculty of Dentistry, Department of Periodontology, Rize, Turkey

Inroduction and Aim: Keratinized gingiva is defined as the area extending from the free gingival margin to the mucogingival line. It has been shown that there is difficulty in maintaining periodontal health in cases where the depth of the vestibular sulcus and the amount of keratinized gingiva are insufficient. The purpose of this case report is to share the clinical results and follow-up of a patient with insufficient keratinized gingiva in the lower anterior region and free gingival graft (FGG) application.
Case Report: A 33-year-old, systemically healthy female patient was applied to our clinic due to sensitivity and aesthetic problems caused by gingival recession in the vestibular region of mandibular central tooth. In the intraoral examination, it was determined that the amount of keratinized gingiva and the depth of the vestibular sulcus were insufficient. After non-surgical periodontal treatment, FGG was performed. Sutures were removed 10 days after the operation.
Conclusions: No complications were observed in the 3-month follow-up after the surgical procedure. In the controls, an increase in the width of the keratinized gingiva and the depth of the vestibular sulcus, and closure on the open root surface were observed. FGG operations can be a good treatment option for root surface closure and increasing the keratinized gingival band.
Keywords: Free gingival graft, gingival recession, keratinized gingiva

PS-17 Olgu sunumu: Hipnoz ile öğürme refleksinin kontrol altına alınmasında iki ayrı telkin kalıbı ve etkisinin aynı hasta üzerinde değerlendirilmesi

Hamza Ulu

Dr. HU Ağız ve Diş Sağlığı Polikliniği, Konya, Türkiye

Giriş ve Amaç: Uzun yıllardır birçok hastalığın, alışkanlığın ve fobilerin tedavisinde yaygın olarak kullanılan hipnozun, bulantı refleksinin kontrol altına alınmasında kullanıldığı bilinmektedir. Bu vakada, diş fırçalama esnasında büyük azı dişlerinin lingual ve palatinal yüzlerini fırçalamada öğürme refleksi gelişen hastamız hipnoz ile rehabilite edildi.
Olgu Sunumu: 32 yaşında, özel bir sağlık kuruluşunda yönetici konumunda çalışan erkek hastamız, diş fırçalama esnasında azı dişlerinin lingual ve palatinal yüzlerini fırçalarken zorlandığını, midesinin bulandığını ifade etti. Bu sebeple de ağız bakımını tam yapamadığı, kimi zaman ağız kokusu yaşadığını, hatta dişlerinin renklendiğini ifade etti. Yapılan intraoral muayenede, çok iyi oral hjyeni olmasına rağmen, büyük azı dişlerinin lingual ve palatinal yüzeylerinde renklenmeler ve subgingival plaklar tespit edildi. Aynı seans, hastaya Taştan yatkınlık testi kullanılarak, hipnoza yatkınlığı ölçüldü. Daha sonra hasta hipnoz seansına alındı. Indüksiyonlar, kritikal faktörün baypas edilmesi, bedensel ve zihinsel gevşemelerle hasta hipnotik derinliğe ulaştırıldı. Daha sonra hastaya ilk olarak "yalnızca ağız bakımı ve diş tedavisi sırasında kullanılan aletlere karşı miden bulanmayacak ve kendini artık daha rahat ve konforlu hissedeceksin" telkini verildi. İkinci olarak da" artık miden hiç bulanmayacak, artık hiç öğürmeyeceksin" telkini verildi. Bu iki telkinin hasta üzerindeki etkisi hipnoz esnasında değerlendirildi.
Sonuç: Hasta, verilen iki telkine de olumlu karşılık verdi. İkinci telkinden sonra hiçbir uyarana karşı öğürme refleksi kalmayan hastamıza, daha doğru olan ilk telkin kalıbı ile hipnoz rehabilitasyonu uygulandı.
Anahtar Kelimeler: Bulantı refleksi, hipnoz, telkin kalıbı

PP-17 Case report: Two different suggestion patterns in controlling the gag reflex with hypnosis and their evaluation on the same patient

Hamza Ulu

Dr. HU Oral and Dental Health Polyclinic, Konya, Turkey

Introduction and Aim: It is known that hypnosis, which has been widely used in the treatment of many doctors, habits and phobias for many years, is used to control the gag reflex. In this case, our patient, who had a gag reflex while brushing the lingual and palatal surfaces of the molars during tooth brushing, was rehabilitated with hypnosis.
Case Report: Our 32-year-old male patient, who works in a managerial position in a private health institution, stated that he had difficulty brushing the lingual and palatal surfaces of his molars while brushing, and he felt nauseous. For this reason, he stated that he could not perform oral care properly, that he sometimes experienced bad breath, and even his teeth were discolored. In the intraoral examination, discoloration and subgingival plaques were detected on the lingual and palatal surfaces of the molars, despite very good oral hygiene. In the same session, the client's susceptibility to hypnosis was measured using the Taştan susceptibility test. Afterwards, the patient was taken to a hypnosis session. With inductions, bypassing the critical factor, and bodily and mental relaxations, the patient was brought to hypnotic depth. Then, firstly, it was suggested that "you will not feel sick to the devices used only during oral care and dental treatment and you will feel more comfortable and comfortable". Secondly, the suggestion was given that "you will never be sick to your stomach anymore, you will never gag anymore". The effect of these two suggestions on the patient was evaluated during hypnosis.
Conclusions: The patient responded positively to both suggestions. Our patient, who did not have a gag reflex against any stimulus after the second suggestion, was called reactivity with the more accurate first suggestion pattern.
Keywords: Gag reflex, hypnosis, suggestion pattern

PS-18 Farklı yumuşak astar materyalleri ile polimetil metakrilat esaslı kaide arasındaki bağlanma dayanımına yüzey ve yaşlandırma işlemlerinin etkisi

Zeynep Yeşil[1,2], Çağla Yeşil[3]

[1] *Atatürk Üniversitesi, Diş Hekimliği Fakültesi, Protetik Diş Tedavisi Ana Bilim Dalı, Erzurum, Türkiye*
[2] *Recep Tayyip Erdoğan Üniversitesi, Diş Hekimliği Fakültesi, Protetik Diş Tedavisi Ana Bilim Dalı, Rize, Türkiye*
[3] *Ordu Üniversitesi, Diş Hekimliği Fakültesi, Ordu, Türkiye*

Giriş ve Amaç: Destek dokular üzerinde, sert protez kaide maddelerinin olumsuz etkilerini önlemek amacıyla yumuşak astar materyalleri tam ve bölümlü protezlerde kullanılır. Yumuşak astar materyallerinin zamanla sertleşerek esnekliklerini kaybetme, bakteri ve mantar üremesine sebep olma, porözite, su absorbe etme, renk değiştirme, protez kaidesinden ayrılma ve protezlerin kırılmaya karşı dayanıklıklarını azaltma gibi önemli dezavantajları bulunmaktadır. Bu çalışmada amaç, polimetil metakrilat (PMMA) esaslı protez kaide maddesi ile farklı yumuşak astar materyalleri arasındaki bağlanma dayanımına yüzey ve yaşlandırma işlemlerinin etkisinin incelenmesidir.
Yöntem: ASTM D 638-08 standardından faydalanılarak 60 mm uzunluğunda, kalın olan bölümü 15 mm, ince olan bölümü 2,5 mm çapında olacak şekilde konvansiyonel sıcak akrilik rezinden 128 adet örnek çalışmada hazırlandı. Örnekler rastgele numaralandırılarak dört gruba ayrıldı. Ortadan ikiye bölünen örneklere farklı yüzey işlemleri (kontrol, kumlama, lazer ve monomer uygulama) uygulandıktan sonra silikon ve akrilik rezin esaslı yumuşak astar materyalleri üreticinin önerdiği şekilde tatbik edildi. Daha sonra örneklerin yarısına 5000 defa yaşlandırma işlemi uygulandı. Tüm örneklerin bağlanma dayanımları Universal test cihazında incelendi. Elde edilen veriler üç yönlü varyans analizi ve Tukey çoklu karşılaştırma testi ile istatistiksel olarak değerlendirildi.
Bulgular: Yapılan varyans analizi sonucunda; bağlanma dayanımı üzerinde uygulanan yüzey işlemlerinin ve yumuşak astar materyali tipinin çok anlamlı ($p<0.001$), yaşlandırma işleminin ve interaksiyonların anlamlı ($p<0.05$) olduğu saptandı.
Sonuç: Yumuşak astar materyallerinin protez kaidesine daha iyi tutunmasını sağlamak amacıyla protez içerisine yüzey işlemi uygulaması yapılabilir, kimyasal yapıları benzer olduğu için en iyi bağlanma dayanımını akrilik rezin esaslı yumuşak astar materyallerinin gösterdiği belirlendi.
Anahtar Kelimeler: Protez kaide materyali, yumuşak astar maddeleri, yüzey işlemleri, yaşlandırma işlemi, bağlanma dayanımı.

PP-18 The effect of surface and aging process on the binding strength between different soft primer materials and polymethyl methacrylate based base

Zeynep Yeşil[1,2], Çağla Yeşil[3]

[1] *Atatürk University, Faculty of Dentistry, Department of Prosthodontics, Erzurum, Turkey*
[2] *Recep Tayyip Erdoğan University, Faculty of Dentistry, Department of Prosthodontics, Rize, Turkey*
[3] *Ordu University, Faculty of Dentistry, Ordu, Turkey*

Introduction and Aim: Soft lining materials are used in full and partial dentures to prevent the negative effects of hard denture base materials on support tissues. Soft lining materials have significant disadvantages such as hardening over time, losing their flexibility, causing bacterial and fungal growth, porosity, water absorption, discoloration, separation from the denture base and reducing the resistance of dentures against breakage. The aim of this study is to examine the effects of surface and aging processes on the bond strength between polymethyl methacrylate (PMMA) based denture base material and different soft lining materials.
Methods: Using the ASTM D 638-08 standard, 128 sample studies were prepared from conventional hot acrylic resin, 60 mm long, 15 mm thick, and 2.5 mm thin. The samples were randomly numbered and divided into four groups. After different surface treatments (control, sandblasting, laser and monomer application) were applied to the samples divided in the middle, silicone and acrylic resin-based soft primer materials were applied as recommended by the manufacturer. Then, 5000 cyclus aging process was applied to half of the samples. Bond strengths of all samples were examined in the Universal tester. The obtained data were statistically evaluated with three-way analysis of variance and Tukey multiple comparison test.
Results: As a result of the analysis of variance; It was determined that surface treatments applied on bond strength were very significant ($p<0.001$), aging treatment and interactions were significant ($p<0.05$).
Conclusions: Surface treatment can be applied to the inside of the prosthesis in order to ensure that the soft lining materials adhere better to the denture base. It was determined that acrylic resin-based soft lining materials showed the best bond strength since their chemical structures were similar.
Keywords: Denture base material, soft lining materials, surface treatments, aging treatment, bond strength.

PS-19 Akıllı kromatik eşleşme özelliği olan kompozit rezinlerin farklı pH değerlerindeki sıvılarda bekletilmesi sonrası oluşan yüzey pürüzlülüğü ve renk değişimlerinin değerlendirilmesi

Aylin Otugüzel, Fatih Öznurhan, Fatma Aybike Gani

Sivas Cumhuriyet Üniversitesi, Diş Hekimliği Fakültesi, Pedodonti Ana Bilim Dalı, Sivas, Türkiye

Giriş ve Amaç: Çalışmamızda akıllı kromatik eşleşme özelliği olan rezin esaslı restoratif materyallerin farklı pH değerlerindeki sıvılarda bekletilmesinin, yüzey pürüzlülüğüne ve renk değişimlerine etkilerinin karşılaştırmalı olarak incelenmesi amaçlanmıştır.
Yöntem: Bu çalışmada üç farklı tip rezin esaslı restoratif materyal; Omnichroma,Vittra APS Unique, Charisma Diamond ONE ve iki farklı polisaj sistemi; Clearfil Twist Dia, Super-Snap kullanılmıştır. Her bir materyal grubu için 80 adet, toplamda 240 örnek, 10mm çap ve 2mm kalınlıkta bir kalıp kullanılarak hazırlanmış ve yapay tükürük (pH:6.74) kontrol grubu olmak üzere, kola (pH:2.17), portakallı gazoz (pH:2.85) ve aromalı soğuk çay (pH:2.94) olmak üzere 4 farklı sıvıda bekletilerek, başlangıç, 7.gün ve 14.gün sonundaki renk stabilitesi ve yüzey pürüzlülüğü değerleri incelenmiştir. Örneklerin renk değerleri spektrofotometre ile yüzey pürüzlülükleri ise profilometre ile ölçülmüştür. Her gruptan rastgele seçilen dört örnek üzerinden başlangıç ve 14.gün sonunda Atomik Kuvvet Mikroskobu ile alınan görüntüler kaydedilmiştir.
Bulgular: Kompozit grupları arasında 14.gün sonrası pürüzlülük değerleri (Ra) incelendiğinde, en az yüzey pürüzlülüğü *Charisma Diamond ONE (0,38±0,10)* kompozit rezinde görülürken, en fazla yüzey pürüzlülüğü *Omnichroma*'da (0,42±0,12) gözlenmiş ve ikili karşılaştırmalarda istatistiksel olarak anlamlı fark bulunamamıştır ($p>0,05$). Kompozit grupları arasındaki başlangıç ve 14. gün renk değişim değerleri (ΔE_2) incelendiğinde; Super-Snap alt grubunda sıvılardan en fazla *Vittra APS Unique (11,79±1,62)* grubu iken Clearfil Twist Dia alt grubunda sıvılardan en fazla *Omnichroma (7,50±0,96)* olmuştur. En fazla etkileyen sıvı ise aromalı soğuk çay (6,39 ± 9,29) olarak bulunmuştur. Sıvılar arasındaki fark istatistiksel olarak anlamlı bulunmamıştır ($p>0,05$).
Sonuç: Yapılan bu çalışmanın sonuçları incelendiğinde renk stabilitesi ve pürüzlülük bakımından Eroziv potansiyele sahip asidik sıvıların kullanılan restoratif materyallerin yüzey özelliklerini farklı oranlarda etkilediği, Super-Snap bitirme ve cila sisteminin invitro koşullarda, kullanılan yüzeylere daha uyumlu olduğu, invivo koşulların, invtiro koşullardan farklılık gösterebileceği dolayısıyla ağız içerisindeki kompozitlerin renklerini zaman içerisinde etkileyebileceği düşünülmektedir.
Anahtar Kelimeler: Akıllı kromatik eşleşme, yüzey pürüzlülüğü, renk değişimi, akıllı kompozit

PP-19 Evaluation of surface roughness and color changes after holding of composite resins with intelligent chromatic matching properties in liquids of different pH values

Aylin Otugüzel, Fatih Öznurhan, Fatma Aybike Gani

Sivas Cumhuriyet University, Faculty of Dentistry, Department of Pediatric Dentistry, Sivas, Turkey

Introduction and Aim: In this study, the aim of this study was to evaluate the effects of keeping the resin-based restorative materials with smart chromatic matching feature in liquids at different pH values on the surface roughness and color changes.
Methods: In this study, three different types of resin-based restorative materials; Omnichroma, Vittra APS Unique, Charisma Diamond ONE and two different polishing systems; Clearfil Twist Dia, Super-Snap was used. 80 pieces for each material group, 240 samples in total, were prepared using a 10mm diameter and 2mm thick mold and artificial saliva (pH:6.74) was the control group, cola (pH:2.17), orange soda (pH:2.85) and flavored cold tea (pH:2.94). The color stability and surface roughness values were investigated at the beginning, 7th day and 14th day by keeping them in 4 different liquids. The color values of the samples were measured with a spectrophotometer and their surface roughness was measured with a profilometer. Images taken from randomly selected samples from each group with Atomic Force Microscope at the beginning and at the end of the 14th day were recorded.
Results: The least surface roughness was observed in Charisma Diamond ONE (0.38±0.10) composite resin, while the highest surface roughness was observed in Omnichroma (0.42±0.12) when the roughness values (Ra) were evaluated at the end of 14th day among the composite groups and no statistically significant difference was found in binary comparisons ($p>0.05$). When the initial and 14th day color change values ($\Delta E2$) between the composite groups were evaluated; in Super-Snap subgroup the most color change was seen in Vittra APS Unique (11.79±1.62) group and in Clearfil Twist Dia subgroup Omnichroma (7.50±0.96) showed highest. The most affecting liquid was found to be flavored cold tea (6.39 ± 9.29). The difference between the liquids was not statistically significant ($p>0.05$).
Conclusions: As a result of this study in terms of color stability and roughness, it can be concluded that they were affected in different liquids with different pH values. Super-Snap polishing and finishing system was more compatible with the surfaces in invitro conditions.and in invivo conditions may differ from in vitro conditions, and therefore may affect the colors of the composites in the mouth over time.
Keywords: Smart chromatic matching, surface roughness, discoloration, smart composite

PS-20 Ön açık kapanış ve üst çene darlığının minivida destekli akrilik apareyle tedavisi: Vaka raporu

Esma Dolap

Özel İnci Dent Ağız ve Diş Sağlığı Polikliniği, Bayburt, Türkiye

Giriş ve Amaç: Bu vaka raporunun amacı, üst çene darlığı ve ön açık kapanışı olan bir vakanın minivida destekli akrilik aparey ile gerçekleşen ortodontik tedavisini sunmaktadır.
Olgu Sunumu: 20 yaşındaki bayan hasta kliniğimize, ön dişleri arasındaki açıklık ve çapraşıklık şikâyetiyle başvurdu. Hastada daralmış maksiller arklar, sınıf II molar ve kanin ilişkisi vardı. Overbite ve overjet sırasıyla -3 mm ve 2 mm olarak hesaplandı. Tedavide üst arka dişlerin genişletilmesi için bonded palatal genişletme apareyi planlandı. Hastaya, istenilen genişliğe ulaşılana kadar, apareyin vidasını haftada iki kez çevirmesi söylendi. Genişletme sonrası maksiller arka dişlerin intrüzyonu için infrazigomatik krest minividaları planlandı. Ni-Ti koillerle 6 ay boyunca minividalardan intrüzyon kuvveti uygulandı. Apareyin çıkarılmasını takiben çürük olan sağ üst birinci daimi azı dişi çekildi. Arkların hizalanması ve dataylandırılması için pre-adjust braket ve tüpler kullanıldı.
Sonuç: Tedavi sonrası sınıf I ilişki, ideal overbite ve overjet elde edildi. Daralmış maksiller arklar elimine edildi. Açık kapanışı olan bir olguda, minivida destekli bir akrilik aparey ile ortodontik tedavi uygulanarak, fonksiyonel ve estetik sonuçlar sağlanmıştır.
Anahtar Kelimeler: Açık kapanış, minivida, ortodontik intrüzyon

PP-20 Treatment of anterior open bite and maxillary constriction with minisrew–supported acrylic appliance: A case report

Esma Dolap

Private İnci Dent Oral and Dental Health Polyclinic, Bayburt, Turkey

Introduction and Aim: The aim of this case report is to present the orthodontic treatment with miniscrews-supported acryclic appliance to the case with maxillary constriction and anterior open bite.
Case Report: 20 years old female patient was applied to our clinic with a complaint of open bite between the anterior teeth and crowding. The patient had constricted maxillary arches, class II molar and canine relationship. Overbite and overjet were calculated as -3 mm and 2 mm, respectively. In the treatment, a bonded palatal expansion appliance was planned to dental expansion of the upper posterior teeth. The patient was instructed to activate the screw of the expander twice a week until achieved the desired width. After expansion, for intrusion of maxillary posterior teeth, infrazygomatic crest miniscrews were planned. The intrusion force was applied with Ni-Ti coils for 6 months through miniscrews. Following the removal of the appliance, the upper right first decay permanent molar was extracted. A pre-adjusted fixed orthodontic appliance was used for leveling and detailing the arches.
Conclusions: After treatment, class I relationship, ideal overbite and overjet were achieved. Concstricted maxillary arches were eliminated. In an open bite case, functional and aesthetic results were obtained by orthodontic treatment with miniscrew-supported acrylic appliance.
Keywords: Miniscrew, open bite, orthodontic intrusion

PS-21 Periapikal lezyonlu genç daimî dişlerde rejenerasyon tedavisi

Mehpare Yener, Zehra Merve Koçköprü

Atatürk Üniversitesi, Diş Hekimliği Fakültesi, Pedodonti Ana Bilim Dalı, Erzurum, Türkiye

Giriş ve Amaç: İmmatür daimî dişlerde çürüğe bağlı olarak pulpa nekrozu ve kök gelişiminin duraksaması sıklıkla görülmektedir. Rejeneratif endodontik tedavi pulpal ve apikal papilla kökenli kök hücreleri korur ve kanal içinde yeni doku oluşumunu sağlar. Böylece dişin kök pulpasında canlılık sağlanmasıyla kök gelişimi devam eder. Bu olgu sunumunun amacı, periapikal lezyonu olan immatür daimî dişin rejeneratif endodontik tedaviyle kök gelişiminin devam etmesi ve periapikal lezyonun iyileşmesini sunmaktır.
Olgu Sunumu: Kliniğimize başvuran 10 yaşındaki hastamızın apeksi açık 46 numaralı dişin radyografik incelemesinde periapikal lezyon olduğu görülmüştür. Rejeneratif endodontik tedavi yapılması planlanmıştır. İlk seans giriş kavitesi hazırlandıktan sonra kök kanal preparasyonu yapılmadan kanal içi 20 ml %2,5 lik sodyum hipoklorit ve bol serumla yıkanıp kalsiyum hidroksit ($Ca(OH)_2$) yerleştirilmiştir. Hasta 2 hafta sonrasına 2.seansa çağrılmıştır. Kanallar %17 lik EDTA ile bolca yıkanıp 15 K tipi bir eğe ile kök dışına taşarak kanatma işlemi yapılmıştır. Daha sonra diş MTA ile örtülmüş ve dişin kompozit dolgu ile restorasyonu tamamlanmıştır. Hastanın 1 senelik takip sonucu klinik semptomu olmadığı ve periapikal lezyonun iyileştiği gözlenmiştir. Aynı zamanda dişin kök gelişiminin devam ettiği görülmüştür.
Sonuç: İmmatür daimî dişlerde rejeneratif endodontik tedavi dentin duvarı kalınlaşması, kök gelişiminin devamı ve apikal kapanmayı sağlama açısından oldukça önemlidir. Bizim vakamızda görüldüğü gibi periapikal lezyon varlığında bile başarılı sonuçlar verebilmektedir.
Anahtar Kelimeler: İmmatür diş, periapikal lezyon, rejenerasyon

PP-21 Regeneration therapy in young permanent teeth with periapical lesions

Mehpare Yener, Zehra Merve Koçköprü

Atatürk University, Faculty of Dentistry, Department of Pedodontics, Erzurum, Turkey

Introduction and Aim: Pulp necrosis and cessation of root development are frequently seen in immature permanent teeth due to caries. Regenerative endodontic treatment application procedures protect pulpal and apical papilla-derived stem cells and provide new tissue formation in the canal. Thus, by providing vitality in the root pulp of the tooth, root development continues. The aim of this case report is to present the continuation of root development and healing of the periapical lesion of immature permanent teeth with periapical lesion with regenerative endodontic treatment.

Case Report: A periapical lesion was observed in the radiographic examination of tooth 46 with open apex in our 10-year-old patient who applied to our clinic. Regenerative endodontic treatment was considered appropriate as treatment planning. After the access cavity was prepared for the first session, 20 ml of 2.5% sodium hypochlorite and plenty of serum were washed with calcium hydroxide ($Ca(OH)_2$) in the canal without root canal preparation. The patient was called for the second session 2 weeks later. The canals were washed abundantly with 17% EDTA and bleed by overflowing the root with a 15 K file. Then the cavity was covered with MTA and the restoration of the tooth was completed with composite filling. The patient's 1-year follow-up result is clinically acceptable. At the same time, it was observed that the lesion at the root tip was healed and the root development of the tooth continued.

Conclusions: Regenerative endodontic treatment in immature permanent teeth is very important for dentin wall thickening, continuation of root development and apical closure. Even in the presence of periapical lesion, regenerative endodontic treatment can give successful results as seen in our case.

Keywords: Immatüre tooth, periapical lesion, regeneration

PS-22 Akut Lenfoblastik Lösemi olgusuna dental yaklaşım

Nazlı Başak Ayna, Aysun Avşar, Yaşar Budak

Ondokuz Mayıs Üniversitesi, Diş Hekimliği Fakültesi, Pedodonti Ana Bilim Dalı, Samsun, Türkiye

Giriş ve Amaç: Akut Lenfositik Lösemi(ALL), lenfoblastların olgunlaşma sürecinin bozulması neticesinde oluşan anormal hücrelerin kontrolsüz olarak aşırı çoğalmaları ile ortaya çıkan kan ve kemik iliğinin bir çeşit kanseridir. Çocuk ve gençlerde tüm lösemiler içinde ALL'nin görülme sıklığı yaklaşık % 80'dir. Kemoterapi, radyoterapi ve kemik iliği nakli gibi tedavi protokolleri uygulanmaktadır. ALL malignitelerinde sağ kalım oranının artması, kısa ve uzun dönemde görülen yan etkilerin artışına neden olmaktadır. Kemoterapi ve radyoterapi sırasında ve sonrasında tükürük bezlerinin etkilenmesi sonucu atrofiye olması ve buna bağlı olarak ağız florasının daha asidojenik ve karyojenik hale gelmesi ile diş çürüğünde artış olmaktadır. Bu olgu raporunun amacı ALL tanılı hastanın diş tedavilerinin genel anestezi altında gerçekleştirilmesidir.

Olgu Raporu: Olgumuzda, ALL tanılı 9 yaşında erkek hasta Ondokuz Mayıs Üniversitesi Diş Hekimliği Fakültesi Pedodonti Anabilim Dalı Kliniği'ne kontrol amaçlı başvurdu. Alınan anamnezde hastanın kemoterapi tedavisi aldığı, bir sene önce kemik iliği nakli olduğu ve şu anda remisyon döneminde olduğu öğrenilmiştir. Yapılan klinik ve radyografik muayene sonucu 11,12,21,22,31,32,41,42 nolu dişlerinde kemoterapi kaynaklı servikal çürükler olduğıu, tüm daimi birinci molar dişlerinde ise dentin çürüğü saptandı. Kooperasyon kurulamayan hastada, konsültasyon sonucu genel anestezi için herhangi bir risk olmadığı öğrenildi ve genel anestezi altında diş tedavileri planlandı. Anterior dişlerin enfeksiyon riskini azaltmak adına kanama olmaması için hassas bir şekilde kavite preperasyonları gerçekleştirildi. Ardından kavitelere selektif etcing ve bonding ajan uygulaması yapıldı. Seçilen kompozit restoratif materyal ile dolgu işlemi tamamlandı. Aynı işlemler daimi birinci molarlar için tekrarlandıktan sonra polisaj ile restoratif işlem bitirildi.

Sonuçlar: Kanser hastalarının çocuk diş hekimi uzmanına yönlendirilerek bireysel olarak en uygun tedavi metodu altında diş tedavilerinin tamamlanması sağlanmalıdır.

Anahtar kelimeler: Genel anestezi, kemoterapi, lösemi

PP-22 Dental approach to a case of Acute Lymphoblastic Leukemia

Nazlı Başak Ayna, Aysun Avşar, Yaşar Budak

Ondokuz Mayıs University, Faculty of Dentistry, Department of Pedodontics, Samsun, Turkey

Introduction an Aim: Acute Lymphocytic Leukemia (ALL) is a type of cancer of the blood and bone marrow caused by uncontrolled excessive proliferation of abnormal cells resulting from impaired maturation of lymphoblasts. The prevalence of ALL among all leukemias in children and young people is approximately 80%. Treatment protocols include chemotherapy, radiotherapy and bone marrow transplantation. The increase in the survival rate in ALL malignancies leads to an increase in short and long term side effects. During and after chemotherapy and radiotherapy, the salivary glands are affected and atrophied and the oral flora becomes more acidogenic and cariogenic, leading to an increase in dental caries. The aim of this case report is to describe the dental treatment of a patient with ALL under general anesthesia.

Case Report: In our case, a 9-year-old male patient diagnosed with ALL was admitted to Ondokuz Mayıs University, Faculty of Dentistry, Department of Pedodontics Clinic for control. In the anamnesis, it was learned that the patient received chemotherapy treatment, had bone marrow transplantation one year ago and was currently in remission. Clinical and radiographic examination revealed chemotherapy-induced cervical caries in teeth 11,12,21,22,22,31,32,41,42 and dentin caries in all permanent first molars. In the patient who could not cooperate, it was learned that there was no risk for general anesthesia after consultation and dental treatments were planned under general anesthesia. In order to reduce the risk of infection of the anterior teeth, cavity preparations were performed precisely to prevent bleeding. Then, selective etching and bonding agent were applied to the cavities. The filling process was completed with the selected composite restorative material. After the same procedure was repeated for the permanent first molars, the restorative process was finished with polishing.

Conclusions: Cancer patients should be referred to a pediatric dentist to complete their dental treatment under the most appropriate treatment method individually.

Keywords: General anesthesia, chemotherapy, leukemia

PS-23 Periimplanter bölgede pinlerle desteklenmiş serbest dişeti grefti: Vaka sunumu

Nur Yorgancılar, Oğuz Köse

Recep Tayyip Erdoğan Üniversitesi, Diş Hekimliği Fakültesi, Periodontoloji Ana Bilim Dalı, Rize, Türkiye

Giriş ve Amaç: İmplant etrafı keratinize doku bandının genişliğinin ve kalınlığının yetersiz olması plak birikimi, alveol kemik kaybı, dişeti çekilmesi riskini arttırır. Dental implantlar çevresindeki yapışık keratinize mukoza genişliği ve kalınlığı uzun süreli implant stabilitesi, fonksiyon ve estetik için önemli faktörlerdir. Yapışık keratinize doku bandını arttırmak için serbest dişeti grefti en çok tercih edilen yöntemdir.
Olgu Sunumu: 52 yaşında sistemik olarak sağlıklı kadın hasta dişsizliğinin giderilmesi amacıyla implant cerrahisi için kliniğimize başvurdu. Yerleştirilen üç adet implantın iyileşme başlıklarının takıldığı seansta sağlıklı periimplanter doku devamlılığını sağlayabilmek, yetersiz keratinize doku bandını arttırmak amacıyla serbest dişeti grefti planlandı. Lokal anesteziyi takiben tam kalınlık flep kaldırıldı. Alıcı yatağın hazırlanmasında alveol mukozasının apikalde kalıp grefte yer sağlaması için alveol mukoza, alıcı yatağın apikalinde pinlerle sabitlendi. Palatinal bölgeden alınan serbest dişeti grefti alıcı bölgeye yerleştirildi. Greftin adaptasyonunu ve stabilizasyonunu sağlayan süturlar pinlerden destek alınarak atıldı. Greftin sabitlenmesini takiben bölge rezorbe süturlarla kapatıldı. İyileşme döneminde yara bölgesini korumak amacıyla periodontal pat yerleştirildi. Patın erken iyileşme sürecinde yerinde kalması için pinlerden destek alındı.
Sonuç: Keratinize doku bandını arttırmada serbest dişeti greftinin implant etrafında başarılı bir tedavi yaklaşımı olduğu; uygulanan pinlerin alıcı yatağın hazırlanmasında, greftin stabilizasyonunda ve erken iyileşme sürecinde yara bölgesinin korunmasında yardımcı olduğu görülmüştür.
Anahtar Kelimeler: İmplant, pin, serbest dişeti grefti

PP-23 Free gingival graft supported by pins in the periimplanter region: A case report

Nur Yorgancılar, Oğuz Köse

Recep Tayyip Erdoğan University, Faculty of Dentistry, Department of Periodontology, Rize, Turkey

Introduction and Aim: Insufficient width and thickness of the band of keratinized tissue around the implant increases the risk of plaque accumulation, alveolar bone loss, and gingival recession. The width and thickness of the adherent keratinized mucosa around dental implants are important factors for long-term implant stability, function and aesthetics. Free gingival graft is the most preferred method to increase the attached keratinized tissue band.
Case Report: A 52-year-old systemically healthy female patient presented to our clinic for implant surgery for the treatment of edentulism. Free gingival graft was planned in order to ensure the continuity of healthy periimplanter tissue and to increase the insufficient keratinized tissue band, in the session in which the healing caps of the three implants were placed. After local anesthesia, the full thickness flap was elevated. Alveolar mucosa was fixed with pins apical to the recipient zone to allow space for the greft. A free gingival graft taken from the palatal region was placed on the recipient area. The sutures providing the adaptation and stabilization of the graft were placed with support from the pins. A periodontal surgical pack was placed in order to protect the wound area and supported by pins during the early healing process.
Conclusions: It has been shown that free gingival graft is a successful treatment approach around the implant to increase the keratinized tissue band; the applied pins help in the preparation of the recipient zone, the stabilization of the graft, and the protection of the wound area during the early healing process.
Keywords: Free gingival graft, implant, pins

PS-24 Maksiller labial frenulumun hareketli dişli yer tutucu kullanımını engellemesi: Olgu sunumu

Nur Yorgancılar[1], Hatice Arslan[1], Hilal Erdem[2]

[1] *Recep Tayyip Erdoğan Üniversitesi, Diş Hekimliği Fakültesi, Periodontoloji Ana Bilim Dalı, Rize, Türkiye*
[2] *Recep Tayyip Erdoğan Üniversitesi, Diş Hekimliği Fakültesi, Pedodonti Ana Bilim Dalı, Rize, Türkiye*

Giriş ve Amaç: Frenulum, dudağı ve yanağı alveolar mukozaya, diş etine ve alttaki periosteuma bağlayan mukoza zarı kıvrımıdır. Maksiller labial frenulum, üst dudağın tüberkülünü palatin papillaya bağlayan ektolabial bantların erüpsiyon sonrası kalıntısı olarak gelişir. İki santral diş birbirinden geniş bir şekilde ayrıldığında, frenulumun altında hiçbir kemik birikmez. İki santral diş arasında V şeklinde bir kemik yarığı ve anormal bir frenulum bağlantısı oluşur. Frenulum bağlantısının geniş olması, tansiyon testi sonucu serbest dişetinin hareket etmesi ve interdental papillanın hareketlenmesi patolojik olarak kabul edilir. Bu olgu sunumunda hareketli dişli yer tutucu kullanmayı engelleyen uzun frenulum bağlantısının alınması ve yer tutucunun fonksiyonunu sağlamak hedeflenmiştir.
Olgu Sunumu: Pedodonti kliniğinden periodontoloji kliniğimize başvuran 10 yaşındaki hastanın, üst santral dişler arasındaki geniş diastema nedeniyle hareketli dişli yer tutucu kullanması pedodontist tarafından uygun görülmüştür. Ancak hasta, yüksek frenulum nedeniyle daha önce yapılan yer tutucularını kullanamamıştır. Hasta, frenektomi için kliniğimize yönlendirilmiştir. 1:80000 adrenalinli %2 lidokain ile lokal infiltrasyonla ilgili bölgenin anestezisi sağlandıktan sonra hemostat yardımı ile frenulum sınırları belirginleştirildi ve frenilumun alt yüzeyinden V şeklinde bistüri ile bir kesi yapıldı. Frenilum tamamen eksize edildi ve yara yüzeyi 3-0 ipek süturlar kullanılarak primer kapatıldı. Kanama kontrolü sağlandı. Dikişler 1 hafta sonra alındı.
Sonuç: Anormal frenulum bağlantısı yüksek olduğunda, yer tutucu kullanmayı engellediği, dişler etrafındaki sağlıklı periodontal doku idamesini zorlaştırdığı ve frenulumun alınmasıyla yer tutucu yapılarak hastanın fonksiyon, fonasyon ve estetik açıdan sağlığa kavuştuğu görülmüştür.
Anahtar Kelimeler: Frenektomi, frenulum, yer tutucu

PP-24 Inhibition of the maxillary labial frenulum using a removable toothed space maintainer: A case report

Nur Yorgancılar[1], Hatice Arslan[1], Hilal Erdem[2]

[1] *Recep Tayyip Erdoğan University, Faculty of Dentistry, Department of Periodontology, Rize, Turkey*
[2] *Recep Tayyip Erdoğan University, Faculty of Dentistry, Department of Pediatric Dentistry, Rize, Turkey*

Introduction and Aim: The frenulum is the fold of mucous membrane that connects the lip and cheek to the alveolar mucosa, gingiva, and underlying periosteum. The maxillary labial frenulum develops as a post-eruptive remnant of the ectolabial bands that connect the tubercle of the upper lip to the palatine papilla. When the two central teeth are widely separated from each other, no bone is deposited under the frenulum. A V-shaped bony cleft and an abnormal frenulum junction form between the two central teeth. Wide frenulum junction, movement of the free gingiva as a result of the tension test, and movement of the interdental papilla are considered pathological. In this case report, it is aimed to remove the long frenulum connection that prevents the use of a movable toothed space maintainer and to provide the function of the space maintainer.

Case Report: The 10-year-old patient who applied to our periodontology clinic from the pedodontics clinic was approved by the pedodontist to use a removable toothed space maintainer due to the large diastema between the upper central teeth. However, the patient could not use the previously made space maintainers because of the high frenulum. The patient was referred to our clinic for frenectomy. After anesthesia of the area related to local infiltration with 2% lidocaine with 1:80000 adrenaline, the borders of the frenulum were defined with the help of a hemostat and an incision was made from the lower surface of the frenulum with a V-shaped scalpel. The frenulum was completely excised and the wound surface was primary closure using 3-0 silk sutures. Bleeding control was achieved. Stitches were removed after 1 week.

Conclusions: It has been observed that when the abnormal frenulum connection is high, it prevents the use of space maintainers, makes it difficult to maintain the healthy periodontal tissue around the teeth, and by removing the frenulum, the patient regains health in terms of function, phonation and aesthetics.

Keywords: Frenectomy, frenulum, space maintainer

PS-25 Çift taraflı konjenital lateral eksikliğinin ortodontik tedavi sonrası estetik rehabilitasyonu: Olgu sunumu

Züliye Kurultay, Rüştü Ersoy Sakarya

Atatürk Üniversitesi, Diş Hekimliği Fakültesi, Protetik Diş Tedavisi Ana Bilim Dalı, Erzurum, Türkiye

Giriş ve Amaç: Günümüzde diş eksiklikleri varlığında implant uygulamaları en çok tercih edilen tedavi seçeneklerinden biri haline gelmiştir. Bu olgu bildiriminde konjenital çift taraflı lateral eksikliği olan hastanın ortodontik tedavi sonrası implant üstü protezle estetik rehabilitasyonu amaçlanmıştır.
Olgu Sunumu: 20 yaşındaki kadın hastaya ortodontik tedavi ile lateral diş restorasyonu için yeterli yer sağlanmasının ardından implant uygulanmıştır. Hasta 3 aylık osteointegrasyon döneminin ardından Atatürk Üniversitesi Diş Hekimliği Fakültesi Protetik Diş Tedavisi Anabilim Dalı'na başvurmuştur. Anamnez alınıp, klinik muayeneleri yapıldıktan sonra iyileşme başlıkları çıkarılıp ölçü postları yerleştirilerek ilave tip reaksiyonlu silikon ölçü maddesi ile ölçüsü alınmış ve renk seçimi yapılmıştır. Laboratuvar tarafından titanyum abutmentler gerektiği gibi prepare edilip zirkonya kor yapılar hazırlanmıştır. Bir sonraki seansta prova ve renk kontrolleri gerçekleştirilmiştir. Son seansta zirkonya alt yapılı veneer porselen restorasyonlar fonksiyon, fonasyon ve estetik açıdan kontrol edilerek simantasyon işlemi yapılmıştır.
Sonuç: Tedavi sonrası klinik takiplerde restorasyonların ve periodontal dokuların klinik ve radyografik olarak sağlıklı olduğu gözlemlenmiş olup, hem estetik hem de fonksiyon yönünden hasta memnuniyeti sağlanmıştır.
Anahtar Kelimeler: Anterior restorasyon, estetik, implant, zirkonya kor yapı

PP-25 Aesthetic rehabilitation of bilateral congenital lateral deficiency after orthodontic treatment: A case report

Züliye Kurultay, Rüştü Ersoy Sakarya

Ataturk University, Faculty of Dentistry, Department of Prosthodontics, Erzurum, Turkey

Introduction and Aim: Today, in the presence of tooth deficiencies, implant applications have become one of the most preferred treatment options. In this case report, aesthetic rehabilitation of a patient with congenital bilateral lateral deficiency with prosthesis on implant after orthodontic treatment was aimed.
Case Report: An implant was applied to a 20-year-old female patient after providing sufficient space for lateral tooth restoration with orthodontic treatment. The patient applied to Atatürk University Faculty of Dentistry, Department of Prosthetic Dentistry after a 3-month osteointegration period. After taking the anamnesis and clinical examinations, the healing caps were removed, the impression posts were placed, the measurement was taken with additional type reaction silicone impression material and the color selection was made. Titanium abutments were prepared as required by the laboratory and zirconia core structures were prepared. In the next session, rehearsal and color checks were carried out. In the last session, veneer porcelain restorations with zirconia infrastructure were checked in terms of function, phonation and aesthetics and cementation was performed.
Conclusions: In the clinical follow-ups after the treatment, it was observed that the restorations, teeth and periodontal tissues were clinically and radiographically healthy. Patient satisfaction was achieved in terms of both aesthetics and function.
Keywords: Anterior restoration, aesthetics, implant, zirconia core structure

PS-26 İmmatür daimi santral kesici dişte lateral lüksasyon ile birlikte görülen tamamlanmamış kök kırığı: Olgu sunumu

Yaşar Budak, Bilal Özmen, Emine Şen Tunç

Ondokuz Mayıs Üniversitesi, Diş Hekimliği Fakültesi, Pedodonti Ana Bilim Dalı, Samsun, Türkiye

Giriş ve Amaç: Bu olgu sunumunda, dental travma sonrası lateral lüksasyon ile birlikte tamamlanmamış kök kırığı gelişen bir çocuk hastanın 12 aylık takibi sunulmaktadır
Olgu Sunumu: 7 yaşındaki erkek hasta, ön dişlerindeki travma şikayetiyle Ondokuz Mayıs Üniversitesi Diş Hekimliği Fakültesi Pedodonti Anabilim Dalı Kliniği'ne başvurdu. Dental anamnezde, travmanın 1,5 saat önce gerçekleştiği, üst daimi santral dişlerin perküsyona ve palpasyona duyarlı olduğu ve sınıf II mobilite gösterdiği belirlendi. Sağ santral dişte lateral lüksasyon ve kron kırığı, sol santral dişte ise intrüzyon ve kron kırığı tespit edilmiştir. Radyografik muayenede ise sağ santral dişin servikal 1/3'ünde tamamlanmamış kök kırığı gözlenirken, her iki santral dişin kök gelişiminin tamamlamadığı izlenmiştir. Lateral lüksasyondaki diş repoze edilip, santral dişlerin kronları geçici olarak restore edildi. 4 hafta sonra splint uzaklaştırılıp daimi restorasyonlar yapıldı. Düzenli klinik ve radyografik kontroller planlandı.
Sonuç: Travma sonrası 6 aylık takipte intrüze sol santral keser dişin sürdüğü ve sağ santral dişle aynı pozisyona geldiği, alınan radyografide ise kök kırık hattının tamamen iyileştiği belirlendi. Travmadan sonraki bir yıllık kontrolde herhangi bir pulpal veya periapikal patolojiye rastlanmadı.
Anahtar Kelimeler: Dental travma, kök kırığı, lateral lüksasyon,

PP-26 Incomplete root fracture with lateral luxation in an immature permanent central incisor: A case report

Yaşar Budak, Bilal Özmen, Emine Şen Tunç

Ondokuz Mayıs University, Faculty of Dentistry, Department of Pediatric Dentistry, Samsun, Turkey

Introduction and Aim: This case report aims to present an incomplete root fracture concomitant with lateral luxation in a child patient after dental trauma with a 12-month follow-up.

Case Report: A 7-year-old male patient was referred to Ondokuz Mayıs University, Faculty of Dentistry, Pediatric Dental Clinic complaining of dental trauma to his anterior teeth. The dental anamnesis revealed that the trauma occurred 1.5 hours ago; the upper permanent central teeth were sensitive to percussion and palpation and showed class II mobility. Lateral luxation and crown fracture were detected in the right central tooth, and intrusion and crown fracture were seen in the left central tooth. Radiographic examination revealed an incomplete root fracture in the cervical 1/3 of the right central tooth and incomplete root development in both central teeth. The laterally luxated tooth was reposed, and the crowns of the central teeth were temporarily restored. After 4 weeks, the splint was removed, and permanent restorations were made. Regular clinical and radiographic controls were scheduled.

Conclusions: At the 6-month follow-up after the trauma, the intruded left central tooth re-erupted and reached the same position as its counterpart. Also, the root fracture line was entirely healed radiographically. No pulpal or periapical pathology was found at the one-year follow-up after trauma.

Keywords: Dental trauma, incomplete root fracture, lateral luxation

PS-27 Titanyum dental implant abutmentlarına uygulanan farklı yüzey işlemlerinin Scanning Elektrik Microskop (SEM) ile incelenmesi

Nuran Dinçkal Yanıkoğlu, Fatih Oktay, Funda Bayındır

Atatürk Üniversitesi, Diş Hekimliği Fakültesi, Protetik Diş Tedavisi Ana Bilim Dalı, Erzurum, Türkiye

Giriş ve Amaç: Metal-seramik restorasyonların bağlama mekanizmasını etkinleştirmek için metal yüzeyi ön işleme tabi tutulduktan sonra rezin simanları kullanılmaktadır. Bu nedenle, işlenmiş CP-Ti restorasyonlarının yüzey modifikasyonları, adeziv performanslarını arttırmak için çok önemlidir. Rezinlerin titanyuma yapışmasını iyileştirmek için çeşitli fiziksel ve kimyasal yüzey modifikasyon teknikleri araştırılmıştır. Bunlar mikromekanik tutunmayı, kimyasal bağlamayı veya hem mikro mekanik tutunmayı hem de kimyasal bağlamayı destekleyen işlemler olabilir. Mikro mekanik tutunmanın destekleyicileri arasında Al2O3 parçacıklar ile hava aşındırması en yaygın olarak kullanılandır. Asitle aşındırma, diğer yüzey işlemlerine kıyasla basitliği nedeniyle daha kolaydır. Bu nedenle, yaygın olarak kum püskürtme ile birlikte kullanılmaktadır. Bu çalışmanın amacı, titanyum dental implant abutmenti üzerinde yapılan yüzey işlemlerinin (kumlama, asit ve alkali işlem) etkisini taramalı elektron mikroskobu (SEM) ile incelemektir.
Yöntem: Bu çalışmada 76 dental implant abutmenti (AnyOne, MegaGen Co. Ltd., Kyungsan, Güney Kore) ve analoğunun her biri kullanılmıştır.
Titanyum abutment örnekler a) kumlama (b) kumlama-ardından asidik işlem c) kumlama-ardından alkali işlem ve d) kontrol grubu olmak üzere dört gruba ayrıldı. Yüzey işlemleri uygulandıktan sonra, örneklerin yüzeyleri topografik inceleme yapabilmek için taramalı elektron mikroskobu (SEM) görüntüleri alındı.
Kontrol grubu ve diğer tüm gruplar yapılan işlemlerden sonra her gruptan rastgele bir numune seçildi. SEM (FEI, Model QUANTA FEG450) görüntüleri 250, 500, 2500, 5000, 10000 ve 80000'lik görüntüleri alındı.
Bulgular: SEM analizleri sonucunda;
- Hiçbir pürüzlendirme yapılmayan grupta örneklerin yüzeyinin düzgün olduğu,
- Al2O3 ile kumlanarak pürüzlendirilen örneklerin yüzeylerinin, işlem yapılmayan gruptaki örneklerin yüzeyinden daha pürüzlü olduğu,
- Al2O3 ile kumlamadan sonra asit işlem uygulanan örneklerin yüzeylerinin sadece kumlamaya göre pürüzlülüğün bariz bir şekilde arttığı,
- Al2O3 ile kumlama sonrası alkali işlem uygulanan örneklerin sadece kumlama ile pürüzlendirilen gruba göre daha az pürüzlü yüzey görüntüsü verdiği, saptanmıştır.
Sonuç: Al2O3 ile kumlama, asit ve alkali işlem uygulanan abutment yüzeylerinde topografik olarak daha fazla pürüzlülük ve yüzey değişiklikleri tespit edildi.
Anahtar Kelimeler: Dental implantlar, SEM analizleri, yüzey işlemleri

PP-27 Investigation of different surface treatments applied to the titanium dental implant abutment by Scanning Electric Microscopy (SEM)

Nuran Dinçkal Yanıkoğlu, Fatih Oktay, Funda Bayındır

Atatürk University, Faculty of Dentistry, Department of Prosthodontics, Erzurum, Turkey

Introduction and Aim: Resin cements are used after the metal surface has been pretreated to activate the bonding mechanism of metal-ceramic restorations. Therefore, surface modifications of machined CP-Ti restorations are very important to improve their adhesive performance. Various physical and chemical surface modification techniques have been investigated to improve the adhesion of resins to titanium. These can be processes that promote micromechanical adhesion, chemical bonding, or both micromechanical adhesion and chemical bonding. Among the promoters of micromechanical grip, sandblasting with Al2O3 particles is the most commonly used. Acid etching is easier due to its simplicity compared to other surface treatments. Therefore, it is commonly used in conjunction with sandblasting. The aim of this study is to examine the effect of surface treatments (sandblasting, acid and alkali treatment) on titanium dental implant abutment by scanning electron microscope (SEM).

Methods: Each of 76 dental implant abutments (AnyOne, MegaGen Co. Ltd., Kyungsan, South Korea) and its analogues were used in this study.

Titanium abutment samples were divided into four groups: a) sandblasting (b) acidic treatment after sandblasting c) alkaline treatment after sandblasting and d) control group. After the surface treatments were applied, scanning electron microscopy (SEM) images were taken in order to make a topographic examination of the surfaces of the samples.

One sample from each group was randomly selected before the control group and all other groups after the procedures (SEM) examination. SEM (FEI, Model QUANTA FEG450) images were magnified to be 250, 500, 2500, 5000, 10000 and 80000 times.

Results: As a result of SEM analysis; - the surface of the samples is smooth in the group with no roughening,

- The surfaces of the samples roughened by Al2O3 sandblasting are rougher than the surfaces of the samples in the untreated group,
- The roughness of the surfaces of the samples treated with acid treatment after Al2O3 sandblasting with sandblasting increased significantly compared to only sandblasting,
- It was determined that the samples treated with alkaline treatment after Al2O3 sandblasting gave less rough surface appearance than the group that was roughened only by sandblasting.

Conclusions: More topographic roughness and surface changes were detected on the abutment surfaces that were treated with Al2O3 sandblasting, acid and alkali treatment.

Keywords: Dental implants, SEM analysis, surface treatments

PS-28 Radix Entomolaris bulunan alt birinci molar dişinin endodontik tedavisi: Olgu sunumu

İlke Menteş

Atatürk Üniversitesi, Diş Hekimliği Fakültesi, Endodonti Ana Bilim Dalı, Erzurum, Türkiye

Giriş ve Amaç: Periapikal patolojinin önlenmesi veya iyileşmesi, hermetik bir kök kanalı dolgusuyla birlikte, kök kanallarının kemomekanik olarak tam bir şekilde temizlenmesi ve şekillendirilmesine bağlıdır. Büyükazı dişlerinde kök kanalı tedavisi başarısızlığının ana nedenlerinden birinin, kök kanalı sisteminden tüm pulpa dokusunun ve mikroorganizmaların uzaklaştırılamaması olduğu bildirilmiştir. Farklı kök kanalı morfolojilerinin bilinmesi, kök kanalı tedavisinin başarısını arttırabilir. Literatürde ilk defa Carabelli tarafından bahsedilen, genelde iki kök ve üç kanala sahip alt birinci molar dişlerin distolingualinde bulunan ilave bir üçüncü kök, radix entomolaris olarak adlandırılmaktadır. Radix entomolaris bulunma sıklığı, maksimum %3,4-4,2 olarak bildirilmiştir.
Bu olguda, nadir görülen radix entomolaris varyasyonuna sahip mandibuler birinci molar dişe uygulanan kanal tedavisinin sunulması amaçlanmıştır.
Olgu Sunumu: 28 yaşında kadın hasta, 36 nolu dişinde gece ağrısı şikâyeti ile kliniğimize başvurdu. Hastanın anamnezinde herhangi bir sistemik rahatsızlığı olmadığı belirlendi. Klinik muayenede, ilgili dişte derin dentin çürüğü olduğu tespit edildi. Hastaya kanal tedavisi endikasyonu koyuldu ve tedaviye başlandı. Lokal anestezi uygulandıktan sonra rubberdam izolasyonu altında giriş kavitesi açıldı. Apex locater yardımıyla çalışma boyu belirlenmesinin ardından Resiproc R25 ve R40 eğeleri kullanılarak kök kanal preperasyonu tamamlandı. Kanallar soğuk lateral kondensasyon ile doldurulmuştur.
Sonuç: Radix entomolaris varlığı, endodontik tedavide klinik etkilere sahiptir. Bu köklerin klinik ve radyolojik olarak doğru bir şekilde teşhisiyle, kök kanalı tedavisi sırasında görülen komplikasyonlar veya bulunamayan kanal olasılığı azaltılabilir.
Anahtar Kelimeler: Radix entomolaris, kök kanal varyasyonu, kök kanal morfolojisi

PP-28 Endodontic treatment of mandibular first molar with Radix Entomolaris: A case report

İlke Menteş

Ataturk University, Faculty of Dentistry, Department of Endodontics, Erzurum, Turkiye

Introduction and Aim: Prevention or healing of periapical pathology depends on hermetic root canal filling, chemomechanical cleaning and shaping of root canals. It has been reported that one of the main reasons for root canal treatment failure in molars is the inability to remove all pulp tissue and microorganisms from the root canal system. Knowing the different root canal morphologies can increase the success of root canal treatment. An additional root, which is mentioned for the first time in the literature by Carabelli, is usually located distolingually of mandibular first molars with two roots and three canals, is called radix entomolaris. The frequency of radix entomolaris has been reported to be a maximum of 3.4-4.2%.
In this case, it is aimed to present the root canal treatment applied to the mandibular first molar tooth with a rare radix entomolaris variation.
Case Report: A 28-year-old female patient applied to our clinic with the complaint of night pain in tooth 36. It was determined that the patient did not have any systemic disease in his anamnesis. In the clinical examination, it was determined that there was deep dentin caries in the related tooth. Root canal treatment indication was given to the patient and treatment was started. After applying local anesthesia, the access cavity was opened under rubberdam isolation. After determining the working length with the help of Apex locater, root canal preparation was completed by Resiproc R25 and R40 files. The canals are filled with cold lateral condensation.
Conclusions: The presence of the radix entomolaris has clinical implications in endodontic treatment. With the correct clinical and radiological diagnosis of these roots, complications during root canal treatment or the possibility of missing canals can be reduced.
Keywords: Radix entomolaris, root canal variation, root canal morphology.

PS-29 Üç köklü maksiller ikinci premolar dişin kök kanal tekrarına ilişkin bir vaka raporu

Aykut Şener, Edanur Maraş, Muhammet Emin Çağlan

Recep Tayyip Erdoğan Üniversitesi, Diş Hekimliği Fakültesi, Endodonti Ana Bilim Dalı, Rize, Türkiye

Giriş ve Amaç: Morfolojik varyasyonlar nedeniyle, bir kökün veya ilave bir kanalın gözden kaçırılması prognozun zayıf olmasına ve tedavi başarısızlığına yol açabilir. Maksiller premolar dişlerin kök kanal sisteminde sıklıkla morfolojik varyasyonlar görülür; ancak, üç bağımsız kökte üç ayrı kök kanalının varlığı nadirdir. Bu vaka raporunun amacı, üç köklü maksiller ikinci premolar dişte daha önce gözden kaçırılmış olan kanalların başarılı teşhis ve kök kanal tekrarını anlatmaktır.

Olgu Sunumu: 23 yaşında herhangi bir sistemik bir hastalığı bulunmayan erkek hasta sol maksiller ikinci premolar dişindeki ağrı şikayeti ile kliniğimize başvurdu. Radyografik incelemede, dişe daha önce kök kanal tedavisi yapıldığı ve üç köke sahip olan dişin sadece meziobukkal kökünün doldurulduğu görüldü. Akut apikal periodontitis tanısı ile ilgili dişe kanal tekrarı yapılmasına karar verildi. Eski güta-perka dolgusu, rubber dam izolasyonu altında Scope Silver RT (Gtech Dental, Yozgat, Türkiye) ve H-tipi eğeler (Dentsply Maillefer, Ballaigues, İsviçre) kullanılarak uzaklaştırıldı. Daha önce tedavi edilmeyen kanallar (distobukkal ve palatinal), #10K-tipi eğe (Dentsply Maillefer, Ballaigues, İsviçre) ile tespit edildi. Çalışma boyu, apeks bulucu (Root ZX, Morita, Tokyo, Japonya) kullanılarak belirlendi ve radyografik olarak doğrulandı. Scope RS eğeleri (Gtech Dental, Yozgat, Türkiye) kullanılarak, N4 Finisher (25/.04) boyutuna kadar kanallar prepare edildi. Enstrümantasyon işlemi sırasında kanallar %2,5 NaOCl, %2 CHX ve %17 EDTA ile irrige edildi. Ardından kalsiyum hidroksit kullanılarak dezenfeksiyon işlemi yapıldı. İki hafta sonra, kanallar, rezin esaslı kök kanal patı kullanılarak lateral kondansasyon tekniği kullanılarak dolduruldu. Daha sonra, diş kompozit rezin ile restore edildi.

Sonuç: Kök kanal tekrarına başlamadan önce, tedavi başarısızlıklarını önlemek için mevcut tüm morfolojik varyasyonlar ve bunların radyografik özellikleri hakkında derin bilgiye sahip olunmalıdır.

Anahtar Kelimeler: Kök kanal tekrarı, maksiller ikinci premolar, morfolojik varyasyon

PP-29 A case report of root canal retreatment of a three-rooted maxillary second premolar

Aykut Şener, Edanur Maraş, Muhammet Emin Çağlan

Recep Tayyip Erdogan University, Faculty of Dentistry, Department of Endodontics, Rize, Turkey

Introduction and Aim: Due to morphological variations, missing a root or an additional canal can lead to poor prognosis and treatment failure. Morphological variations are often seen in the root canal system of maxillary premolars; however, the presence of three separate root canals with three independent roots is rare. The aim of this case report describe the successful diagnosis and the retreatment of previously missed canals in a second maxillary premolar with three roots.

Case Report: A 23-year-old male patient without any systemic diseases presented to our clinic with a complaint of pain in his maxillary left second premolar. On radiographic examination, it was observed that the tooth had previously undergone root canal treatment and only the mesiobuccal root was filled, despite the presence of three roots. Acute apical periodontitis was diagnosed and retreatment of the tooth was deemed necessary. The old gutta-percha filling was removed using Scope Silver RT files (Gtech Dental, Yozgat, Turkey) and H files (Dentsply Maillefer, Ballaigues, Switzerland) under rubber dam isolation. The previously untreated canals, namely the distobuccal and palatinal canals, were negotiated with a #10 K-file (Dentsply Maillefer, Ballaigues, Switzerland). The working length was determined using an apex locator (Root ZX, Morita, Tokyo, Japan) and confirmed radiographically. Canal preparation was performed using Scope RS files (Gtech Dental, Yozgat, Turkey) up to N4 Finisher (25/.04). During the instrumentation process, the canals were irrigated with 2.5% NaOCl, 2% CHX, and 17% EDTA. Afterwards, the disinfection was carried out with calcium hydroxide. Two weeks later, the canals were obturated with an resin-based root canal sealer using the lateral condensation technique. Finally the tooth was restored with composite resin.

Conclusions: Before starting reatretment, a deep knowledge of all available morphological variations and their radiographic features should be possessed to prevent treatment failures.

Keywords: Maxillary second premolar, morphological variations, retreatment

PS-30 Mandibula yerleşimli Brown tümörü; nadir bir vaka raporu

Ferhat Ayrancı, Ömer Uranbey

Ordu Üniversitesi, Diş Hekimliği Fakültesi, Ağız Diş ve Çene Cerrahisi Ana Bilim Dalı, Ordu, Türkiye

Giriş ve Amaç: Çenede görülebilen Brown tümörü, hiperparatiroidizmin nadir ve ciddi bir komplikasyonudur. Kandaki yüksek paratiroid hormon (PTH) düzeyinin neden olduğu, kemik dokusunun aşırı rezorbsiyonu sonucu ortaya çıkan iyi huylu bir kemik lezyonudur. Çenedeki Brown tümörünün klinik görünümü değişiklik gösterebilir ve etkilenen bölgede şişlik, ağrı ve parestezi içerebilir. Radyolojik değerlendirmede kistler, tümörler veya maligniteler gibi kemikteki buzlu cam görünümlü karakteristik bir litik lezyon olarak ortaya çıkar. Bu nedenle tanının biyopsi ile doğrulanması önemlidir. Bu olgu sunumunun amacı, çenelerde görülen bir Brown tümör olgusunu sunarak tedavisini ve ayırıcı tanılarını tartışmaktır.
Olgu Sunumu: Sol mandibular premolar diş bölgesinde ağrılı şişlik şikâyeti ile başvuran 7 yaşındaki çocuk hasta kliniğimize yönlendirildi. Lezyonun son bir ay içerisinde kademeli olarak geliştiği ve hastanın ciddi bir şikâyeti olmadığı öğrenildi. Radyografik değerlendirmede o bölgedeki etkilenen dişlerde hipermobilite ve kemikte büyük destrüktif lezyon tespit edildi. İnsizyonel biyopsi sonrası santral dev hücreli granülom tanısı doğrulandı. Brown tümörü dışlamak için yapılan ileri tetkik sonucu yüksek PTH seviyeleri tespit edildi. Nihai tanı konulduktan sonra lezyonla birlikte etkilenen kemik ve yumuşak dokular genel anestezi altında cerrahi olarak eksize edildi.
Sonuç: Literatürde bu lezyonlarda parathormon seviyesinin düzenlenmesi ve lezyon takibi önerilmektedir. Ancak lezyonun ekspansif olması ve fokal odak oluşturma riski nedeniyle oral bölgede fonksiyonel ve kozmetik problemlere yol açabileceği düşünülerek total eksizyon kararı verilmiştir. Nüks oranının yüksek olması nedeniyle cerrahi tedavi sonrası lezyonun ve PTH düzeylerinin uzun dönem takibi önerilmektedir.
Anahtar Kelimeler: Benign neoplazm, Brown tümör, cerrahi eksizyon

PP-30 Brown tumour of the mandible; a rare case report

Ferhat Ayrancı, Ömer Uranbey

Ordu University, Faculty of Dentistry, Department of Oral and Maxillofacial Surgery, Ordu, Turkey

Introduction and Aim: Brown tumour of the jaw is a rare and severe complication of hyperparathyroidism. It is a benign bone lesion that arises as a result of excessive resorption of bone tissue caused by elevated levels of parathyroid hormone (PTH) in the blood. The clinical presentation of brown tumour of the jaw varies and can include swelling, pain, and paresthesia of the affected area. Radiographic imaging reveals a characteristic lytic lesion with a ground-glass appearance, which can mimic other bone lesions, such as cysts or tumours or malignancies. Therefore, biopsy confirmation of the diagnosis is essential. The aim of this case report is to present a case of brown tumour of the jaws and discuss the management and its differential diagnosis.

Case Report: 7-year-old female patient who presented with a painful swelling of the left mandibular premolar region. The lesion has developed gradually in the last month as well as the patient does not have severe symptoms. Radiographic imaging revealed a large destructive lesion with hypermobilty in affected teeth in that area. Incisional biopsy results confirmed the diagnosis of central giant cell granuloma. Further investigation to exclude the Brown tumour revealed the underlying cause as higher PTH levels. After the final diagnosis, the affected bones and soft tissues were surgically excised under general anaesthesia

Conclusions: Although regulating parathormone levels and follow-up the lesion in these lesions that is recommended in the literature, total excision was decided considering that the lesion could cause functional and cosmetic problems in the oral region due to its expansive nature and the risk of causing infection focus. Long-term follow-up of lesion and PTH levels are recommended due to the high recurrence rate after surgical treatment.

Keywords: Benign neoplasm, Brown tumour, surgical excision

PS-31 Subepitelyal bağ dokusu grefti: Olgu sunumu

Müjde Çilkuş, Meltem Zihni Korkmaz, Hatice Arslan, Günay Hüseynova

Recep Tayyip Erdoğan Üniversitesi, Diş Hekimliği Fakültesi Periodontoloji Ana Bilim Dalı, Rize, Türkiye

Giriş ve Amaç: Dişeti çekilmesi, dişetinin kök yüzeyini açıkta bırakarak mine-sement sınırından (MSS) apikale doğru yer değiştirmesidir. Dişeti çekilmesi lokalize veya generalize olabilmekle beraber dişin bir veya birkaç yüzünde görülebilmektedir. Mukogingival cerrahi yöntemler ile açık kök yüzeylerinin kısmen veya tamamen kapatılması da hedeflenir. Sunulan olguda üst çene premolar bölgede, yetersiz keratinize dişeti miktarını artırmak ve açılan kök yüzeyini kapatmak amaçlandı.
Olgu Sunumu: Sistemik açıdan sağlıklı 33 yaşında kadın hasta, maksiller sağ bölgede hassasiyet ve estetik şikayeti ile başvurdu. Hastanın klinik muayenesinde, üst sağ 1. premolar dişinde Miller sınıf-I dişeti çekilmesi mevcuttu. Dişeti çekilmelerinin tedavisi için ilgili dişte sulkuler insizyonu takiben mukogingival sınırı geçen vertikal insizyonlar gerçekleştirildi. Yarım kalınlık flep kaldırılarak marjinal dişetinin mine-sement sınırının 2 mm koronalinde kalacak şekilde flep serbestleştirildi. Kök yüzeyi debridmanı gerçekleştirildikten sonra papil bölgesi deepitelize edildi. Koronale kaydırılan flep operasyonu ile çekilme olan segmente, palatinal bölgeden alınan subepitelyal bağ dokusu grefti yerleştirilip 5/0 sütur yardımıyla sabitlendi. Operasyon bölgesi periodontal pat yardımıyla kapatıldı. Operasyon sonrası erken dönemde herhangi bir komplikasyon izlenmedi. Operasyondan 10 gün sonra pat ve süturların alınması amacıyla hasta görüldü. 1 ay sonra kök yüzeyinin başarılı bir şekilde kapanıp, keratinize diş eti miktarının arttığı görüldü.
Sonuç: Koronale kaydırılan flep tekniğiyle eş zamanlı olarak uygulanan subepitelyal bağ dokusu grefti, özellikle diş eti biyotipinin ince olduğu olgularda tatmin edici sonuçlar sağlanabilir.
Anahtar Kelimeler: Dişeti çekilmesi, keratinize doku, subepitelyal bağ dokusu

PP-31 Subepithelial connective tissue graft: A case report

Müjde Çilkuş, Meltem Zihni Korkmaz, Hatice Arslan, Günay Hüseynova

Recep Tayyip Erdogan University, Faculty of Dentistry, Department of Periodontology, Rize, Turkey

Introduction and Aim: Gingival recession is the apical displacement of the gingiva from the cementum-enamel joint (CEJ) leaving the root surface exposed. Gingival recession can be localized or generalized, but can be seen on one or more surfaces of the tooth. Partial or complete closure of open root surfaces is also targeted with mucogingival surgical methods. In the presented case, it was aimed to increase the amount of insufficient keratinized gingiva in the maxillary premolar region and to close the opened root surface.
Case Report: A systemically healthy 33-year-old female patient presented with complaints of sensitivity and aesthetics in the right maxillary region. In the clinical examination of the patient, Miller class-I gingival recession has present in the upper right 1st premolar tooth. For the treatment of gingival recessions, vertical incisions crossing the mucogingival border have performed following the sulcular incision in the related tooth. The half-thickness flap has lifted and the flap has released 2 mm coronal to the enamel-cementum border of the marginal gingiva. After the root surface debridement has performed, the papillary region has deepitalised. A subepithelial connective tissue graft taken from the palatinal region has placed in the retracted segment with the flap operation shifted to the coronally and fixed with 5/0 suture. The operation area has closed with the help of periodontal paste. No complications have observed in the early postoperative period. 10 days after the operation, the patient has seen to remove the pats and sutures. After 1 month, it has observed that the root surface has successfully closed and the amount of keratinized gingiva increased.
Conclusions: Subepithelial connective tissue graft applied simultaneously with the coronally shifted flap technique can provide satisfactory results, especially in cases with thin gingival biotype.
Keywords: Gingival recession, keratinized tissue, subepithelial connective tissue

PS-32 Aşırı madde kaybı ve lezyonu mevcut daimi molar dişinin endodontik ve restoratif tedavisi

Zehra Merve Koçköprü, Mehpare Yener

Atatürk Üniversitesi, Diş Hekimliği Fakültesi, Çocuk Diş Hekimliği Ana Bilim Dalı, Erzurum, Türkiye

Giriş ve Amaç: Pulpa enfeksiyonları, çürüğün ilerlemesiyle total pulpa nekrozuna sebep olabilir. Pulpa nekrozuyla birlikte ilerleyen inflamasyon çevre dokulara kadar yayılabilmektedir. Periodontal aralığın genişlemesinden periapikal lezyona kadar radyografide farklı görüntüler oluşturmaktadır. Radyografide görülen periapikal lezyon içeren dişlerin tedavisi; endodontik tedavi veya ilgili dişin çekimidir. Aşırı madde kaybı olan dişlerde birden fazla farklı restorasyonla tedavi tamamlanabilir. Bunlardan biri de paslanmaz çelik kuron (PÇK) restorasyonlardır. Bu olgu sunumunun amacı; periapikal lezyon içeren bir dişin endodontik girişim ve PÇK restorasyonla tedavisini sunmaktır.

Olgu Sunumu: Kliniğimize ağrı şikâyeti ile gelen 10 yaşındaki erkek hastamızın çürük sebebiyle aşırı madde kaybı bulunan 46 numaralı dişinde geniş periapikal ve furkasyon bölgesini içine alan lezyon mevcuttur. 1. Seansta lezyonla ilişkili dişin kök kanal tedavisine başlanılmıştır ve kanal içi medikament olarak kalsiyum hidroksit 3 hafta süreyle uygulanmıştır. 2. Seansta asemptomatik olan dişin kök kanalları gutta perka ve kanal patı ile lateral kondensasyon yöntemi ile doldurulmuş ve cam iyonomer simanla diş restore edilmiştir. Daha sonra aşırı madde kaybı olan dişin PÇK ile final restorasyonu tamamlanmıştır. Hasta 6. Ve 12. ay kontrollerine çağırılmıştır. Klinik ve radyografik muayenede lezyonlarda iyileşme görülmüştür.

Sonuç: Bu olgu sunumu, doğru ve etkili tedavi yaklaşımı ile periapikal lezyona sahip dişlerin endodontik tedaviler ile iyileşebileceğini göstermiştir. Ayrıca PÇK uygulamasının yalnızca süt dişlerinde değil, aşırı madde kaybı olan daimi dişlerde de alternatif bir tedavi yaklaşımı olduğu görülmektedir.

Anahtar Kelimeler: Aşırı madde kaybı, kök kanal tedavisi, paslanmaz çelik kron, periapikal lezyon.

PP-32 Endodontic and restorative treatment of permanent molar tooth with extreme substance loss and lesion

Zehra Merve Koçköprü, Mehpare Yener

Atatürk University, Faculty of Dentistry, Department of Pediatric Dentistry, Erzurum, Turkey

Introduction and Aim: Pulp infections can cause total pulp necrosis with the progression of caries. Inflammation, which progresses with pulp necrosis, might spread to the surrounding tissues. It creates different images on radiography from the widening of the periodontal space to the periapical lesion. Treatment of teeth with periapical lesions seen on radiography; endodontic treatment or extraction of the relevant tooth. In teeth with excessive substance loss, treatment might be completed with more than one different restoration. One of them is stainless steel crown (SSC) restorations. The purpose of this case report is; To present the treatment of a tooth with a periapical lesion with endodontic intervention and SSC restoration.
Case Report: Our 10-year-old male patient, who came to our clinic with the complaint of pain, has a lesion involving the wide periapical and furcation region in tooth 46, which has excessive substance loss due to caries. In the 1st session, root canal treatment of the tooth associated with the lesion was started and calcium hydroxide was applied as an intracanal medicament for 3 weeks. The root canals of the tooth, which was asymptomatic in the 2nd session, were filled with gutta percha and canal paste using the lateral condensation method, and the tooth was restored with glass ionomer cement. Afterwards, the final restoration of the tooth with excessive substance loss was completed with SSC. The patient was called for 6th and 12th month controls. Clinical and radiographic examination showed improvement in the lesions.
Conclusions: This case report showed that teeth with periapical lesions can be healed with endodontic treatments with a correct and effective treatment approach. In addition, it is seen that SSC application is an alternative treatment approach not only in primary teeth, but also in permanent teeth with excessive substance loss.
Keywords: Excessive substance loss, root canal treatment, stainless steel crown, periapical lesion

PS-33 Periodontal problem nedeniyle çekimi yapılan alt santral dişlerin orijinal kron ile geçici restorasyonunu takiben protetik rehabilitasyonu

Eda Gülek[1], İsmail Hüseyinli[2], Esra Kul[1]

[1]*Atatürk Üniversitesi, Diş Hekimliği Fakültesi, Protetik Diş Tedavisi Ana Bilim Dalı, Erzurum, Türkiye*
[2]*Atatürk Üniversitesi, Diş Hekimliği Fakültesi, Periodontoloji Ana Bilim Dalı, Erzurum, Türkiye*

Giriş ve Amaç: Anterior diş eksikliğinin yaşandığı vakalarda hastaların kendi dişlerinin geçici olarak kullanılması, tek seansta uygulanabilirliği ve kısa sürede tatmin edici estetik görüntüyü oluşturması nedeni ile sıkça tercih edilmektedir. Bu olgu sunumundaki amaç hastamızın sosyal hayatını etkilemeden estetiğinin yeniden kazandırılmasıdır.
Olgu Sunumu: 28 yaşında kadın hasta Atatürk Üniversitesi Diş Hekimliği Fakültesi Periodontoloji Anabilim Dalı'nda alt ön bölge lokalize agresif periodontitis tanısıyla tedavi edildikten sonra protetik açıdan dişlerin değerlendirilmesi amacıyla Protetik Diş Tedavisi Anabilim Dalı'na yönlendirildi. Yapılan klinik ve radyografik muayene sonucu 31 ve 41 numaralı dişlerin çekimine karar verildi. Çekim işlemiyle aynı seansta çekilen dişler hemen serum ile yıkanarak su soğutması altında kronun yaklaşık 1 mm altındaki mesafeden kök kısmından ayrıldı. Ağız içinde komşu dişlerin ilgili yüzeyleri ve çekilen dişlerden hazırlanan pontikler asit ile pürüzlendirildi. Yıkama ve kurutmayı takiben ince bir tabaka akışkan kompozit yardımıyla tel ile komşu dişlere splintlendi. Hastanın kendi dişinin gövde olarak kullanıldığı bu tedavi yöntemiyle yara iyileşmesi ve daimi tedavi prosedürüne kadar geçen zamanda estetik olarak bir problem yaşanmamış oldu. Ayrıca papiller korunarak daimi restorasyon için doğal bir çıkış profili amaçlandı. İyileşmeyi takiben komşu dişlerin preparasyonu yapıldı ve ölçü alındı. Hazırlanan restorasyonlar ağız içinde denendi renk uyumları değerlendirildi, oklüzal ve proksimal temaslar kontrol edildi ardından simante edildi.
Sonuç: Anterior diş kaybı yaşayan hastalarda estetik ve fonksiyonun restorasyonu ve aynı zamanda sosyal travmanın oluşmasını önlemek için en kısa zamanda özen gösterilen bir tedavi prosedürü uygulanmalıdır.
Anahtar Kelimeler: Estetik, papil korumalı iyileşme, periodontitis

PP-33 Prosthetic rehabilitation of lower central teeth extractioned due to periodontal problem following temporary restoration with original chrome

Eda Gülek[1], İsmail Hüseyinli[2], Esra Kul[1]

[1]*Atatürk University, Faculty of Dentistry, Department of Prosthodontics, Erzurum, Turkey*
[2]*Atatürk University, Faculty of Dentistry, Department of Periodontology, Erzurum, Turkey*

Introduction and Aim: Temporary use of patients' own teeth in cases of anterior tooth deficiency is frequently preferred because it can be applied in a single session and creates a satisfactory aesthetic image in a short time. The aim of this case report is to restore the aesthetics of our patient without affecting his social life.
Case Report: A 28-year-old female patient was treated with the diagnosis of localized aggressive periodontitis in the lower anterior region at Atatürk University Faculty of Dentistry, Department of Periodontology, and was referred to the Department of Prosthetic Dentistry for the purpose of prosthetic evaluation of the teeth. As a result of clinical and radiographic examination, it was decided to extract teeth 31 and 41 The teeth extracted in the same session with the extraction were immediately washed with serum and separated from the root part at a distance of about 1 mm below the crown under water cooling. Relevant surfaces of neighboring teeth in the mouth and pontics prepared from extracted teeth were roughened with acid. After washing and drying, a thin layer of flowable composite was splinted to the neighboring teeth with the help of wire. With this treatment method, in which the patient's own tooth is used as the body, there was no aesthetic problem until the wound healing and permanent treatment procedure. In addition, a natural exit profile was aimed for permanent restoration by preserving the papillary. After healing, the support teeth were prepared and the impressions were taken. The prepared restorations were checked in the mouth, color match was evaluated, occlusal and proximal contacts were checked and then cemented.
Conclusions: Patients with anterior tooth loss should undergo a careful treatment procedure as soon as possible to restore esthetics and function, as well as to prevent social trauma from occurring.
Keywords: Aesthetic, papillary-protected healing, periodontitis

PS-34 Periodontal olarak sağlıksız, uyumu kötü anterior restorasyonun periodontal tedaviyi takiben estetik rehabilitasyonu

Eda Gülek[1], İsmail Hüseyinli[2], Esra Kul[1]

[1]*Atatürk Üniversitesi, Diş Hekimliği Fakültesi, Protetik Diş Tedavisi Ana Bilim Dalı, Erzurum, Türkiye*
[2]*Atatürk Üniversitesi, Diş Hekimliği Fakültesi, Periodontoloji Ana Bilim Dalı, Erzurum, Türkiye*

Giriş ve Amaç: Ön bölgeye yapılan restorasyonlar zamanla uyumunu kaybetmesi nedeniyle estetik açıdan ciddi sorunlar yaratmaktadır. Böyle sorunların çözümünde sıklıkla başvurulan yöntem oral hijyen sağlandıktan sonra restorasyonun yenilenmesidir. Bu olgu sunumundaki amaç eski köprülerinden şikayeti olan hastaya yeniden estetiğin kazandırılmasıdır.
Olgu Sunumu: 47 yaşında kadın hasta Atatürk Üniversitesi Diş Hekimliği Fakültesi Protetik Diş Tedavisi Anabilim Dalı'na anterior bölgedeki köprülerinin estetiğinin bozulması ve periodontal şikayetler nedeniyle başvurdu. Yapılan klinik ve radyolojik muayenede eski restorasyonlarının uyumunun bozulduğu, restorasyon sonrası komşu bölgede kaybedilen diş nedeniyle planlamanın revize edilmesi gerektiği ayrıca marjin restorasyon uyumsuzluğu nedeniyle eritemli ve sağlıksız dişeti tespit edildi. Köprü sökümünü takiben periodontal tedavisi yapıldı. Ayrıca gülüş hattında diş etinin fazla görünmesi nedeniyle gingivektomi uygulandı. Periodontal tedaviyi takiben yeni dişeti sınırına uyumlu geçici protezler yapıldı ve 2 aylık süre boyunca beklendi. Ardından diş kesimleri düzenlenerek ölçü alındı. Hastanın mevcut periodontal problemi ve estetiği göz önünde bulundurularak protetik materyal olarak zirkonyum önerildi fakat ekonomik nedenlerden dolayı istemediğinden metal destekli porselen restorasyonu planlandı. Hazırlanan restorasyonlar, ağız içinde denendi renk uyumları değerlendirildi. Oklüzal ve proksimal temaslar kontrol edildi ardından simante edildi. Hastanın estetik beklentisi karşılandı.
Sonuç: Metal destekli seramik restorasyonlar metalin sağlamlığı ve hatasızlığını, porselenin estetiği ile birleştirir. Böylece doğru preparasyon ve ölçü teknikleri ile estetiği karşılayan restorasyonlardır.
Anahtar Kelimeler: Estetik, metal destekli porselen, gingivektomi

PP-34 Aesthetic rehabilitation of periodontally unhealthy, poorly compatible anterior restoration following periodontal treatment

Eda Gülek[1], İsmail Hüseyinli[2], Esra Kul[1]

[1]*Atatürk University, Faculty of Dentistry, Department of Prosthodontics, Erzurum, Turkey*
[2]*Atatürk University, Faculty of Dentistry, Department of Periodontology, Erzurum, Turkey*

Introduction and Aim: Restorations made to the anterior region cause serious aesthetic problems due to the loss of harmony over time. The method that is frequently used in the solution of such problems is the restoration of the restoration after oral hygiene is provided. The aim of this case report is to restore aesthetics to the patient who has complaints about old bridges.
Case Report: A 47-year-old female patient applied to Atatürk University Faculty of Dentistry, Department of Prosthodontics, due to the deterioration of the aesthetics of the bridges in the anterior region and periodontal complaints. In the clinical and radiological examination, it was determined that the harmony of the old restorations was disturbed, the planning should be revised due to the tooth lost in the adjacent region after the restoration, and erythematous and unhealthy gingiva due to the margin restoration incompatibility. Periodontal treatment was performed following the bridge removal. In addition, gingivectomy was performed due to the excessive appearance of the gingiva on the smile line. Following periodontal treatment, temporary prostheses compatible with the new gingival border were made and waited for 2 months. Then, the tooth preparations were arranged and the impression was taken. Zirconium was recommended as a prosthetic material considering the patient's current periodontal problem and aesthetics, but metal-supported porcelain restoration was planned because she did not want it due to economic reasons. Occlusal and proximal contacts were checked and then cemented. The patient's aesthetic expectations were met.
Conclusions: Metal-supported ceramic restorations combine the strength and defect-freeness of metal with the aesthetics of porcelain. Thus, they are restorations that meet aesthetics with correct preparation and impression techniques.
Keywords: Aesthetic, metal supported porcelain, gingivectomy

PS-35 Gebelikte görülen piyojenik granülom (granuloma gravidarum): Olgu sunumu

Hatice Yemenoğlu, Melek Beder

Recep Tayyip Erdoğan Üniversitesi, Diş Hekimliği Fakültesi, Periodontoloji Ana Bilim Dalı, Rize, Türkiye

Giriş ve Amaç: Piyojenik granülom (PG) diş etinin, travma, lokal irritasyonlar veya hormonal faktörlere bağlı oluşan, selim, inflamatuvar, hiperplazik tümör benzeri bir lezyonudur. Genellikle oral mukozada ve ciltte yaygın olarak görülür. Hormonların vasküler sistem üzerindeki etkisiyle hamile kadınlarda daha fazla görülmektedir. Hamilelikte görülen PG, 'granuloma gravidarum' (GD) olarak adlandırılır. Gebelerin ortalama %5'inde ve sıklıkla 1. trimester sonrası görülür. Erkek ve gebe olmayan kadın hastalarda görülen piyojenik granülom ile histopatolojik düzeyde bir farklılığı gösterilememiştir. Bu olgu sunumunun amacı, alt ön bölgedeki GD lezyonunun tedavisini sunmaktır.

Olgu Sunumu: Hamileliğinin 2.trimesterinde olan 29 yaşında kadın hasta, diş etindeki şişlik ve kanama şikayetiyle kliniğimize başvurdu. Yapılan ağız içi muayenesinde alt santral ve lateral dişlerin vestibüler yüzeyinde, yaklaşık 0.8x0.9cm çapında, kırmızı-mor renkli, sınırları belirgin ve kanamaya eğilimli lezyon görüldü. Radyografik muayenede herhangi bir bulgu yoktu. Lezyonun kanama yapması ve çiğneme fonksiyonlarını etkilemesi nedeniyle cerrahi olarak uzaklaştırılmasına karar verildi. Cerrahisiz periodontal tedaviden sonra lezyon eksizyonel biyopsi ile alındı.

Sonuç: Histopatolojik incelemeden sonra PG tanısı kondu. Hastamız gebe olduğu için, aynı histolojik özelliklere sahip olan GD tanısı düşünüldü. Hasta kontrol randevularına çağırılarak hamilelik sürecinde takip edildi ve nüks tespit edilmedi. Hamilelik döneminde görülen PG hormonel değişikliklerle ilişkili olduğu ve gebelikte PG görülme riski yüksek olduğundan, lezyonun tanı ve tedavisinin bilinmesi önemlidir. Ayrıca, lezyonun gelişimini engellemek için hastaların ağız hijyeni eğitimi konusunda bilgilendirilmesi, hastalığın tanı ve tedavisinin sağlanması kadar önemlidir.

Anahtar Kelimeler: Eksizyonel biyopsi, gebelik tömörü**,** piyojenik granülom

PP-35 Pyogenic granuloma (granuloma gravidarum) in pregnancy: A case report

Hatice Yemenoğlu, Melek Beder

Recep Tayyip Erdoğan University, Faculty of Dentistry, Department of Periodontology, Rize, Turkey

Introduction and Aim: Pyogenic granuloma (PG) is a benign, inflammatory, hyperplasic tumor-like lesion that developed in gingiva due to trauma, local irritations or hormonal factors. It usually found on the oral mucosa and skin. It is more common in pregnant women due to the effect of hormones on the vascular system. PG seen during pregnancy is called 'granuloma gravidarum' (GD). It is seen often after the first trimester among 5% of pregnancies. There was no histopathological difference with pyogenic granuloma seen in male and non-pregnant female patients. The aim of this case report is to evaluate the treatment of GD in the lower anterior region.

Case Report: A 29-year-old female patient who is in second trimester of pregnancy applied to our clinic with complaints swelling and bleeding in the gingiva. In intraoral examination, the lesion was approximately 0.8x0.9cm in size, red-purple in color, well-circumscribed and bleeding tendency on the vestibular surface of the lower central and lateral teeth. There was no radiological finding. It was decided to surgically remove the lesion because it bleeds and affects chewing functions. After non-surgical periodontal treatment, the lesion was excised by excisional biopsy.

Conclusions: PG was diagnosed after histopathological examination. Since our patient was pregnant, the diagnosis of GD which had the same histological features, was considered. The patient was followed during pregnancy and no recurrence was observed. It is important to know the diagnosis and treatment of the lesion, since PG seen during pregnancy is associated with hormonal changes and the risk of PG during pregnancy is high. In addition, informing patients about oral hygiene education is as important as providing the diagnosis and treatment of the disease in order to prevent the development of the lesion.

Keywords: Excisional biopsy, pregnancy tumor, pyogenic granuloma

PS-36 Anteriorda dişsel çapraz kapanışın hareketli apareyle tedavisi: Olgu sunumu

Beyza Ecem Alkaç Ekici

Acıbadem Eskişehir Hastanesi, Eskişehir, Türkiye

Giriş ve Amaç: Anterior çapraz kapanış, maksiller ön dişlerin mandibular ön dişlere göre palatal pozisyonda konumlanması durumunu tanımlayan bir maloklüzyondur. Anterior çapraz kapanışlar, dişsel veya iskeletsel orijinli olabilir. Anterior dişsel çapraz kapanış, genelde erken karma dentisyon döneminde kısa süreli ve basit tedavi mekanikleri ile çözülebilir ve sıklıkla daimi keserlerin anormal erüpsiyonundan kaynaklanır. Düzeltilmemiş anterior çapraz kapanış, dişlerin sert dokularında aşınmaya, kemik kayıplarına, dişeti problemlerine, estetik problemlere ve asimetrilere neden olabilir. Bu olgu sunumunun amacı, maksiller keser bölgede tek dişi ilgilendiren çapraz kapanışın vidalı hareketli apareyle tedavi yaklaşımını sunmaktır.
Olgu Sunumu: Kliniğimize ön dişlerinde estetik problem şikayeti ile başvuran 9 yaşındaki kız hastadan alınan anamnez ve yapılan klinik muayenede, herhangi bir sistemik hastalığının bulunmadığı öğrenilmiş, Angle Sınıf I molar ilişkiye sahip olduğu ve 11 numaralı dişinin çapraz kapanışta olduğu tespit edilmiştir. Hastamıza çapraz kapanışta olan 11 numaralı dişin palatinalinde tek yönlü vida ve posterior bölgenin oklüzalinde ısırma bloğu bulunan hareketli Hawley apareyi ile tedavi planlaması yapılmış, apareyi günde en az 16 saat kullanması önerilmiştir. Tek yönlü vida ilk 1 ay boyunca haftada 1 tur, sonrasında haftada 2 tur çevrilmiştir. 3 aylık aktif tedavi sonunda anterior çapraz kapanış başarılı bir şekilde düzeltilmiş ve pozitif overjet sağlanmıştır.
Sonuç: Pediatrik diş hekimliğinin misyonlarından biri, gelecekte çözülmesi daha zor maloklüzyonların oluşmasını önlemektir. Bunu gerçekleştirmek hareketli apareylerle mümkün olabilmektedir. Anterior çapraz kapanış vakaları hareketli apareyler kullanılarak, kısa sürede ve estetik bir şekilde tedavi edilebilmektedir.
Anahtar Kelimeler: Anterior çapraz kapanış, hareketli aparey, maloklüzyon

PP-36 Treatment of anterior dental crossbite with removable appliance: A case report

Beyza Ecem Alkaç Ekici

Acıbadem Eskisehir Hospital, Eskisehir, Turkey

Introduction and Aim: Anterior crossbite is the term used to define an occlusal problem involving palatal positioning of the maxillary anterior teeth relative to the mandibular anterior teeth. Anterior crossbites may be of dental or skeletal origin. Anterior dental crossbite can usually be resolved with short-term and simple treatment mechanics in the early mixed dentition period and is often caused by abnormal eruption of the permanent incisors. Uncorrected anterior crossbite can cause erosion of the hard tissues of the teeth, bone loss, gingival problems, aesthetic problems and asymmetries. The aim of this case report is to present the treatment approach of single tooth crossbite with removable appliances with screw.

Case Report: A 9-year-old female patient applied to our clinic with the complaint of aesthetic problems in her anterior teeth and it was learned that she didn't have any systemic disease in the anamnesis. In the clinical examination, it was determined that she had Angle Class I molar relationship and the upper left central tooth was in crossbite. Treatment planning was made for our patient with a removable Hawley appliance with a one-way screw and a bite block in the occlusal portion of the posterior region. It was recommended to use the appliance for at least 16 hours a day. The screw was turned once a week for the first month, and then it turned twice a week. After 3 months of active treatment, anterior crossbite was successfully corrected and positive overjet was achieved.

Conclusions: One of the missions of pediatric dentistry is to prevent malocclusions that will be more difficult to resolve in the future. This is possible with removable appliances. Anterior crossbite can be treated in a short time and aesthetically by using removable appliances.

Keywords: Anterior crossbite, malocclusion, removable appliance

PS-37 Furkasyon perforasyonu bulunan üst birinci azı dişinde kanal yenileme tedavisi

Kaan Ilıcalı, Ahter Şanal Çıkman, Özge Başar

Recep Tayyip Erdoğan Üniversitesi, Diş Hekimliği Fakültesi, Endodonti Ana Bilim Dalı, Rize, Türkiye

Giriş ve Amaç: Kanal tedavisi yapılması esnasında tedavinin başarısını etkileyen en önemli faktörlerden birisi kavite tasarımıdır. Yeterli açılamamış kaviteler anatomik bilgi yetersizliğiyle birleşince iatrojenik hatalara sebep olabilmektedir. Bu hatalardan birisi de furkasyon perforasyonlarıdır. Bu olgu sunumunda iatrojenik olarak furkasyon perforasyonu oluşturulmuş üst birinci azı dişinde kanal yenileme tedavisi sunulmaktadır.
Olgu Sunumu: 29 yaşında, sistemik bir rahatsızlığı bulunmayan kadın hasta sol maksillar 1. molar dişinde spontan ağrı hikayesiyle kliniğimize başvurdu. Yapılan klinik ve radyolojik muayenede akut apikal periodontitis tanısı konan dişte furkal perforasyon ve yetersiz kök kanal tedavisi olduğu belirlendi. İlk seans kavite düzenlenmesi yapıldıktan sonra bulunamayan mesiobukkal kanal bulundu ve distobukkal ile palatinal kanallara yapılmış kanal dolumu söküldü. Söküm işlemi rubber dam izolasyonu altında EndoArt Gold Retreatment (EndoArt, Turkey) eğeleri kullanılarak yapıldı. Kanalların preparasyonu için Scope Rs Narrow(Scope, Turkey) eğeleri kullanıldı. Kanallar NaOCl ile irrige edilip steril paper pointler ile kurulandıktan sonra $Ca(OH)_2$ yerleştirildi. Perforasyon Endocem MTA(Maruchi, Korea) kullanılarak tamir edildi. Kaviteye nemli pamuk konulduktan sonra diş cam iyonomer siman ile geçici olarak restore edildi ve hastaya 10 gün sonrasına randevu verildi. İkinci seansta semptomları geçen hastanın kök kanal dolumu yapıldı ve diş kompozit rezin ile restore edildi.
Sonuç: Kök kanal tedavisinde yetersiz kavite tasarımı ve anatomik bilgi yetersizliği iatrojenik hatalara sebep olabilmektedir. Bu durumdan kaçınmak için klinisyenler kök kanal morfolojisine hakim olup kavite tasarımını bu doğrultuda düzenleyebilirler.
Anahtar Kelimeler: Maksillar molar, furkasyon perforasyonu, kanal yenileme

PP-37 Retreatment of upper first molar with furcation perforation

Kaan Ilıcalı, Ahter Şanal Çıkman, Özge Gören

Recep Tayyip Erdoğan University, Faculty of Dentistry, Department of Endodontics, Rize, Turkey

Introduction and Aim: One of the most important factors affecting the success of the treatment during root canal treatment is the cavity design. Inadequately opened cavities, combined with the lack of anatomical information, can cause iatrogenic errors. One of these errors is furcation perforations. In this case report, root canal retreatment in the maxillary first molar with iatrogenic furcation perforation is presented.

Case Report: A 29-year-old female patient without any systemic disease was admitted to our clinic with a history of spontaneous pain in the left maxillary first molar tooth. In the clinical and radiological examination, it was determined that the tooth diagnosed with acute apical periodontitis had furcal perforation and insufficient root canal treatment. After the first session of the cavity arrangement, the mesiobuccal canal, which could not be found, was found and the canal filling made in the distobuccal and palatal canals was removed. Removal was performed using EndoArt Gold Retreatment (EndoArt, Turkey) files under rubber dam isolation. Scope Rs Narrow(Scope, Turkey) files were used for the preparation of the canals. After the canals were irrigated with NaOCl and dried with sterile paper points, $Ca(OH)_2$ was placed. The perforation was repaired using Endocem MTA (Maruchi, Korea). After placing moist cotton in the cavity, the tooth was temporarily restored with glass ionomer cement and the patient was given an appointment for 10 days later. In the second session, the patient's symptoms resolved, root canal filling was performed and the tooth was restored with composite resin.

Conclusions: Inadequate cavity design and lack of anatomical information can cause iatrogenic errors in root canal treatment. To avoid this situation, clinicians can master the root canal morphology and adjust the cavity design accordingly.

Keywords: Maxillary molar, furcation perforation, retreatment

PS-38 Üç kanallı mandibular ikinci premolar dişin endodontik tedavisi: Olgu sunumu

Hasan Uyanık, Edanur Maraş, Nagihan Kol

Recep Tayyip Erdoğan Üniversitesi, Diş Hekimliği Fakültesi, Endodonti Ana Bilim Dalı, Rize, Türkiye

Giriş ve Amaç: Kanal morfolojilerindeki farklılıklar nedeniyle mandibular premolar dişlerin endodontik tedavisi en zor olan dişler olduğu bildirilmiştir. Bu olgu sunumunun amacı, nadir görülen (%0.4) üç köklü mandibular ikinci premolar dişin endodontik tedavisinin sunulmasıdır.
Olgu Sunumu: Sağ mandibular ikinci premolar dişinde aşırı kron harabiyeti şikayeti ile kliniğimize başvuran sistemik olarak sağlıklı 34 yaşındaki erkek hastaya asemptomatik apikal periodontitis tanısı konuldu. Pre-operatif radyografide, apekse yakın bifurkasyon alanına sahip 2 kökün varlığı tespit edildi. Rubber dam izolasyonu altında giriş kavitesi açıldı ve apiko-okluzal yönde yüksekliği artmış olan pulpa odasının aksiyal duvarları uzun şaftlı çelik rond frezle düzeltildi. Kanal ağızlarının lokalizasyonu sırasında #10 K-tipi eğe (Dentsply Maillefer, Ballaigues, İsviçre) ile 3. kanal ağzının varlığı tespit edildi. Kök kanalları, çalışma boyuna uygun olarak Scope RS eğeleri (Gtech Dental, Yozgat, Türkiye) ile N4 Finisher (25/.04) boyutuna kadar genişletildi. Her eğe arasında 2 ml %2.5'luk sodyum hipoklorit irrigasyonu yapıldı. Uzun süren işlem sebebiyle hasta isteği üzerine tedavi ertesi güne ertelendi ve kalsiyum hidroksit medikasyonu yapıldı. 2. seansta asemptomatik olan dişin endodontik tedavisi ADSeal (MetaBiomed, Cheongju, Güney Kore) kanal patı kullanılarak soğuk lateral kompaksiyon yöntemi ile tamamlandı. Ardından koronal restorasyon yapıldı ve hasta kron için yönlendirildi.
Sonuç: Bu vaka raporunda, endodontik tedavinin başarı oranını artırmak için yeterli klinik ve radyografik muayene ile beraber klinisyenlerin kök kanal anatomisi ve varyasyonları hakkında yeterli bilgiye sahip olmaları gerektiğinin önemi vurgulanmaktadır.
Anahtar Kelimeler: Anatomik varyasyon, endodontik tedavi, ilave kanal, mandibular ikinci premolar

PP-38 Endodontic therapy in a three canal mandibular second premolar: A case report

Hasan Uyanık, Edanur Maraş, Nagihan Kol

Recep Tayyip Erdogan University, Faculty of Dentistry, Department of Endodontics, Rize, Turkey

Introduction and Aim: It is reported that mandibular premolars are the most difficult teeth to treat endodontically due to differences in canal morphology. The aim of this case report is to present the endodontic treatment of a rare (0.4%) three-rooted mandibular second premolar tooth.

Case Report: Asymptomatic apical periodontitis was diagnosed in a systemically healthy 34-year-old male patient who presented to our clinic with complaints of excessive crown destruction in his right mandibular second premolar tooth. The preoperative radiograph detected the presence of two roots with a bifurcation area close to the apex. The access cavity was opened under rubber dam isolation, and the axial walls of the pulp chamber, which had increased in height in the apico-occlusal direction, were corrected with a long shaft steel round bur. During the localization of the canal orifices, the presence of the third canal orifice was detected with a #10 K-file (Dentsply Maillefer, Ballaigues, Switzerland). The root canals were enlarged to N4 Finisher (25/.04) size with Scope RS files (Gtech Dental, Yozgat, Turkey) according to the working length, and 2 ml of 2.5% sodium hypochlorite irrigation was done between each file. Due to the lengthy procedure, the treatment was postponed to the next day at the request of the patient, and calcium hydroxide medication was administered. The endodontic treatment of the tooth, which was asymptomatic during the second appointment, was completed with cold lateral compaction technique using ADSeal (MetaBiomed, Cheongju, South Korea) root canal sealer. Finally, coronal restoration was performed, and the patient was referred for a crown.

Conclusions: In this case report, it is emphasized that clinicians should have sufficient knowledge of root canal anatomy and variations, along with adequate clinical and radiographic examination, to increase the success rate of endodontic therapy.

Keywords: Anatomical variation, endodontic therapy, additional canal, mandibular second premolar

PS-39 Beş kanallı maksiller birinci molar dişin endodontik yönetimi: Olgu sunumu

Özge Başar, Edanur Maraş, Kaan Ilıcalı

Recep Tayyip Erdoğan Üniversitesi, Diş Hekimliği Fakültesi, Endodonti Ana Bilim Dalı, Rize, Türkiye

Giriş ve Amaç: Maksiller birinci molar, özellikle daha sık görülen MB2 (%64-96) ve oldukça nadir görülen DB2 (%1.9) olmak üzere, tespit edilemeyen kanallar nedeniyle en sık tedavi edilen diştir. Bu olgu sunumunun amacı, ikisi distalde olmak üzere beş kanala sahip olan üst birinci molar dişin başarılı kanal tedavisini sunmaktır.
Olgu Sunumu: Kliniğimize şiddetli ağrı şikayeti ile başvuran, sistemik olarak sağlıklı 17 yaşındaki erkek hastanın sağ üst birinci molar dişine derin çürüğe bağlı akut apikal periodontitis tanısı konuldu. Lokal anestezi yapıldıktan sonra rubber dam izolasyonu altında giriş kavitesi açıldı. Üç ana kanal ve ekstra MB2 kanal lokalize edildi. Dentin haritasında, DB ve P orifisi hafif bir olukla birleştiren dentin çizgilerinin seyrinde sapma görüldü. Bu bölgede ekstra kanal varlığından şüphelenildi. Daha sonra TD2 ultrasonik uç (Woodpecker, Guangxi, Çin) yardımı ile dental loop (Admetec, Haifa, İsrail) altında ×5.5 büyütmede DB2 kanal orifisi bulundu. Çalışma boyları elektronik apeks bulucu kullanılarak belirlendi ve radyografik olarak doğrulandı. Kök kanal enstrümantasyonu EndoArt Touch Blue Nikel-Titanyum döner aletler (İnci Dental, İstanbul, Türkiye) ile yapıldı. Kalsiyum hidroksit medikasyonu uygulandı. İki hafta sonraki randevuda hastada klinik semptomlarda iyileşme gözlendi. Tüm kanallar güta-perka ve rezin esaslı kök kanal patı kullanılarak lateral kompaksiyon tekniği ile dolduruldu. Diş kompozit rezin ile restore edildi. 6 aylık takipte, diş klinik olarak asemptomatikti ve radyografik muayenede periapikal patoloji bulgusu yoktu.
Sonuç: Pulpa odası tabanının dikkatli incelenmesi, büyütme ve ultrasonik uç kullanılması, başarılı klinik sonuçlar için tüm kanalların bulunmasına ve tedavi edilmesine yardımcı olabilir.
Anahtar Kelimeler: Anatomik varyasyon, ekstra kanal, maksiller birinci molar

PP-39 Endodontic management of maxillary first molar with five canals: A case report

Özge Başar, Edanur Maraş, Kaan Ilıcalı

Recep Tayyip Erdoğan University, Faculty of Dentistry, Department of Endodontics, Rize, Turkey

Introduction and Aim: Maxillary first molar is the most commonly treated tooth with frequent failures because of undetected canals, especially the MB2 (64-96%) with more frequency and DB2 (1.9%) with quite a less frequency. The aim of this case report is to present a successful root canal treatment in a maxillary first molar with five canals, two of which are distal.
Case Report: A 17-year-old male patient, who was systemically healthy and presented to our clinic with severe pain, was diagnosed with acute apical periodontitis due to deep decay on his right maxillary first molar tooth. The tooth was anaesthetized and isolated with rubber dam and an endodontic access cavity was established. Three main canals and extra MB2 canal were located. In the dentin map, a aberrancy was observed in the course of dentin lines that connect the DB and P orifices with a slight groove. Presence of extra canal was suspected in this region. DB2 canal orifice was then found under dental loupe (Admetec, Haifa, Israel) at ×5.5 magnification with the help of TD2 ultrasonic tip (Woodpecker, Guangxi, China). The working lengths were determined with an electronic apex locater and confirmed radiographically. Root canal instrumentation was performed with EndoArt Touch Blue rotary instruments (İnci Dental, İstanbul, Turkey). Calcium hydroxide medication was applied. Two weeks later, clinical symptoms improved. All canals were filled with lateral compaction technique using gutta-percha and resin-based root canal sealer. The tooth was estored with composite resin. At the 6-month follow-up, the tooth was clinically asymptomatic and there was no evidence of periapical pathology on radiographic examination.
Conclusions: Careful examination of the pulp chamber floor, magnification, and the use of an ultrasonic tip can be helpful to find and treat all canals for successful clinical results.
Keywords: Anatomical variation, extra canal, maxillary first molar

PS-40 Polimetil Metakrilat esaslı bir geçici restoratif materyalin pürüzlülük, mikro sertlik ve kırılma dayanımına termal yaşlandırma işleminin etkisi

Zeynep Yeşil[1,2], Sebahat Fındık Aydıner[3]

[1] *Recep Tayyip Erdoğan Üniversitesi, Diş Hekimliği Fakültesi, Protetik Diş Tedavisi Ana Bilim Dalı, Rize, Türkiye*
[2] *Atatürk Üniversitesi, Diş Hekimliği Fakültesi, Protetik Diş Tedavisi Ana Bilim Dalı, Erzurum, Türkiye*
[3] *Yıldırım Beyazıt Üniversitesi, Yenimahalle Eğitim ve Araştırma Hastanesi, Semt Polikliniği, Ankara, Türkiye*

Giriş ve Amaç: Geçici restoratif materyallerin ağız ortamında fonksiyon görebilmeleri için yeterli dayanıklılıkta olmaları gerekir. Ağız ortamını *in vitro* olarak simüle edebilmek için termal yaşlandırma işlemi uygulanır. Bu çalışma rutin uygulamalarda kullanılan polimetil metakrilat (PMMA) esaslı bir geçici restoratif materyalin yüzey pürüzlülük, mikro sertlik ve kırılma dayanımına termal yaşlandırma işleminin etkisini incelemek amacıyla yapıldı.
Yöntem: Çalışmada Amerikan Diş Hekimleri Birliği Şartnamesi (ADA) No. 12'ye göre 65.0x 10.0x 2.5 mm boyutlarında polimetil metakrilat esaslı geçici restoratif materyalden 30 adet örnek hazırlandı. Örnekler rastgele üç gruba ayrıldı. Örneklere; Grup 1 (Kontrol) de herhangi bir işlem uygulanmayarak 37° C' de suda bekletildi, Grup 2 de 1000 termal döngü, Grup 3 de 5000 termal döngü işlemi uygulandı. Tüm örneklerin yüzey pürüzlülük ve mikro sertlik değerleri belirlendikten sonra kırılma dayanımları incelendi. Sonuçlar tek yönlü varyans analizi ve Tukey çoklu karşılaştırma testi ile değerlendirildi.
Bulgular: Yapılan varyans analizi sonucunda; termal yaşlandırma işleminin yüzey pürüzlülük ve kırılma dayanımı üzerinde çok anlamlı olduğu ($p<0.001$), yüzey mikro sertliği üzerinde anlamlı olmadığı ($p>0.05$) istatistiksel olarak saptandı.
Sonuç: Termal yaşlandırma işleminin örneklerin yüzey pürüzlülüğünü arttırdığı, sertliği üzerinde istatistiksel olarak anlamlı bir fark oluşturmadığı, kırılma dayanımını azalttığı saptandığından, rutin yöntemle hazırlanan PMMA içerikli geçici restorasyonların uzun süreli kullanılmaması gerektiği belirlendi.
Anahtar Kelimeler: Geçici restoratif materyal, kırılma dayanımı, termal döngü, yüzey mikro sertliği, yüzey pürüzlülüğü

PP-40 Effect of thermal aging process on Polymethyl Methacrylate based temporary restorative material, roughness, micro hardness and fracture strength

Zeynep Yeşil[1,2], Sebahat Fındık Aydıner[3]

[1] *Recep Tayyip Erdoğan University, Faculty of Dentistry, Department of Prosthodontics, Rize, Turkey*
[2] *Atatürk University, Faculty of Dentistry, Department of Prosthodontics, Erzurum, Turkey*
[3] *Ministry of Health Yıldırım Beyazıt University Yenimahalle Training and Research Hospital-District Polyclinic, Ankara, Turkey*

Introduction and Aim: Temporary restorative materials must be durable enough to function in the oral environment. The aging process is applied to simulate the oral environment in vitro. This study was carried out to examine the effect of thermal aging on the surface roughness, microhardness and fracture strength of a polymethyl methacrylate (PMMA) based temporary restorative material used in routine applications.
Methods: American Dental Association Specification (ADA) No. According to 12, 30 samples were prepared from PMMA-based temporary restorative material with dimensions of 65.0 x 10.0 x 2.5 mm. The samples were randomly divided into three groups. Samples; Group 1 (Control) was kept in water at 37° C without any treatment, 1000 thermal cycles in Group 2 and 5000 thermal cycles in Group 3 was applied. After measuring the surface roughness and micro hardness values of all samples, their fracture resistance was examined. Results were evaluated with one-way ANOVA and Tukey's multiple comparison test.
Results: As a result of the analysis of variance; It was determined that aging process was very significant on surface roughness and fracture resistance ($p<0.001$), but not significant on surface micro hardness ($p>0.05$).
Conclusions: Since it was determined that the thermal aging process increased the surface roughness of the samples, did not make a statistically significant difference on the hardness, and decreased the fracture strength, it was determined that temporary restorations containing PMMA prepared by the routine method should not be used for a long time.
Keywords: Fracture strength, surface micro hardness, surface roughness, temporary restorative material, thermal cycle

PS-41 Tip III Dens Invagınatus'un cerrahi/cerrahi olmayan kombine tedavisi: Vaka raporu

Feyza Çetinkaya, Ahter Şanal Çıkman, Merve Çoban Öksüzer

Recep Tayyip Erdoğan Üniversitesi, Diş Hekimliği Fakültesi, Endodonti Ana Bilim Dalı, Rize, Türkiye

Giriş ve Amaç: Dens invaginatus, kalsifikasyondan önce mine organının dental papillaya invajinasyonundan kaynaklanan bir anomalidir. Dişin karmaşık anatomisi, sürdükten sonraki birkaç yılda pulpa nekrozuna ve apeksin açık kalmasına neden olabilir. Bu vaka raporunda Tip III dens invaginatus bulunan immatur dişin endodontik tedavisi sunulmaktadır.
Olgu Sunumu: Kliniğimize 22 numaralı dişinde şiddetli spontan ağrı şikayeti ile başvuran 15 yaşında bir erkek hastanın klinik ve radyografik muayenesi sonucunda kök gelişimini tamamlamamış dişte dens invaginatus olduğu tespit edildi ve dişe akut apikal periodontitis tanısı kondu. Detaylı inceleme için alınan CBCT'de invajinasyonun Tip 3 olduğu ve kökün distalinde bulunan büyük lezyonun apikal 2 mm'lik kısımda eksternal rezorpsiyona neden olduğu ve bukkal korteksin perfore olduğu belirlendi. Hastanın tedavisi cerrahi ile kombine endodontik tedavi olarak iki bölümde planlandı. Öncelikle invajine dişe, operasyon mikroskobu altında giriş kavitesi açıldı ve ayrı iki kök kanal orifisinden girilerek kök kanal preparasyonu yapıldı. Ultrasonik aktivasyon ile irrigasyon aktivasyonu sağlandıktan sonra kalsiyum hidroksit kanal içi medikament olarak yerleştirilip diş geçici olarak restore edildi. İkinci randevuda asemptomatik olan diş sıcak vertikal kondensasyon tekniği ile dolduruldu ve kompozit rezin ile restore edildi. Eksternal rezorbsiyonun tedavisi için cerrahi planlandı. Lokal anestezi altında yarım ay kesi yapıldı ve kemik defekti görüldü. Rezorbsiyon alanı kürete edilerek MTA ile dolduruldu ve flep orijinal pozisyonuna getirilip kapatıldı. 3, 6 ve 9 aylık takibinde diş asemptomatikti ve fonksiyondaydı, radyografik incelemelerde periapikal bölgede iyileşme gözlendi.
Sonuç: Bu vaka raporu, dens invaginatus tedavisinin, cerrahi ve cerrahi olmayan girişimlerin kombinasyonunu gerektirebileceğini ve olumlu sonuçların alınabileceğini ortaya koymuştur. Çekim kararı verilmeden önce farklı morfolojiye sahip dişlerin büyüme gelişim devam edene kadar ağızda tutulması önemlidir.
Anahtar Kelimeler: Tip III dens invaginatus, kök kanal tedavisi, immatür daimi diş

PP-41 Combined surgery/non-surgery treatment of Type III Dens Invagınatus: A case report

Feyza Çetinkaya, Ahter Şanal Çıkman, Merve Çoban Öksüzer

Recep Tayyip Erdoğan University, Faculty of Dentistry, Department of Endodontics, Rize, Turkey

Introduction and Aim: Dens invaginatus is an anomaly caused by invagination of the enamel organ into the dental papilla before calcification. The complex anatomy of the tooth can cause pulpal necrosis and apex to remain open after eruption. In this case report, the treatment of an immature tooth with Type-III dens invaginatus is presented.
Case Report: A 15-year-old male patient who applied to our clinic with the complaint of severe spontaneous pain in tooth number 22, it was detected that the tooth that had not completed root development had dense invaginatus and the tooth was diagnosed with acute apical periodontitis. In CBCT taken for detailed examination, it was determined that the Type-III invagination, the large lesion located distal to the root caused external resorption in the apical 2 mm part and the buccal cortex was perforated. The treatment of the patient was planned in two parts as surgery and combined endodontic treatment. An access cavity was opened to the invaginated tooth under the operating microscope, root canal preparation was made by entering through two separate root canal orifices. After providing ultrasonic irrigation activation, calcium hydroxide was placed and the tooth was temporarily restored. The tooth, which was asymptomatic at the second appointment, was filled with hot vertical condensation technique, restored with composite resin. Surgery was planned for the treatment of external resorption. The resorption area was curetted and filled with MTA. At 3, 6 and 9 months follow-up, the tooth was asymptomatic, radiographic examinations showed improvement in the periapical region.
Conclusions: This case report revealed that dens invaginatus may require surgical and non-surgical treatment and positive results can be obtained. Before the extraction decision, it is important to keep the teeth of different morphology in the mouth until the growth and development continues.
Keywords: Immature permanent tooth, root canal treatment, type-III dens invaginatus

PS-42 İmplant üstü protezlerde pasif uyum: Vaka sunumu

Muhammed Kürüm[1], Zeynep Yeşil [1,2]

[1] *Atatürk Üniversitesi, Diş Hekimliği Fakültesi, Protetik Diş Tedavisi Ana Bilim Dalı, Erzurum, Türkiye*
[2] *Recep Tayyip Erdoğan Üniversitesi, Diş Hekimliği Fakültesi, Protetik Diş Tedavisi Ana Bilim Dalı, Rize, Türkiye*

Giriş ve Amaç: Eksik dişlerin yerine konulmasında implantlar sıklıkla tercih edilmektedir. İmplantlarda pasif uyumun sağlanması son derece önemlidir. Bu vaka sunumunun amacı alt ve üst çenede uygulanan ful mouth simante sabit protetik restorasyonlarda sağlanan pasif uyumun anlatılmasıdır.
Olgu Sunumu: Bu vaka sunumunda alt ve üst çenede uygulanan ful mouth simante sabit protetik restorasyonların yapım aşamaları anlatılmıştır.
Sonuç: Takip sürecinde implant çevresi sert ve yumuşak dokularda herhangi bir komplikasyona rastlanmamış ve hastaların protezlerine ilişkin pasif uyumları, estetik ve fonksiyonel olarak memnuniyetleri gözlemlenmiştir.
Anahtar Kelimeler: İmplant üstü protezler, pasif uyum, hasta memnuniyeti

PP-42 Passive fit in implant prostheses: A case report

Muhammed Kürüm[1], Zeynep Yeşil [1,2]

[1] *Atatürk University, Faculty of Dentistry, Department of Prosthodontics, Erzurum, Turkey*
[2] *Recep Tayyip Erdogan University, Faculty of Dentistry, Department of Prosthodontics, Rize, Turkey*

Introduction and Aim: Implants are often preferred to replace missing teeth. It is extremely important to ensure passive fit with implants. The purpose of this case report is to describe the passive fit of full mouth cemented fixed prosthetic restorations applied on the lower and upper jaws.
Case Report: In this case report, the construction stages of full mouth cemented fixed prosthetic restorations applied on the lower and upper jaws are explained.
Conclusions: During the follow-up period, no complications were encountered in the hard and soft tissues around the implant, and the passive fit of the impants with prosthesis, and their aesthetic and functional satisfaction were observed.
Keywords: Implant prostheses, passive fit, patient satisfaction

PS-43 Yüzey işleminin yaşlandırılmış çok katmanlı monolitik zirkonyanın bükülme dayanımı üzerindeki etkisi

Firas Suleyman

Sağlık Bilimleri Üniversitesi, Hamidiye Diş Hekimliği Fakültesi, Protetik Diş Tedavisi Ana Bilim Dalı, İstanbul, Türkiye

Giriş ve Amaç: Bu çalışmanın amacı farklı monolitik zirkonyalara uygulanan kumlama ve yaşlandırma işlemlerinin bükülme dayanımı üzerine etksinin incelenmesi.
Yöntem: Çalımada üç farklı monolitik zirkonya (Katana Ytrrria multi layered YML – Katana Zirkon Super Translucent Multi Layered STML – Katana Zirkon Ultra Translucent Multi Layered UTML Kuraray-Noritake) kullanıldı. Her bir zirkon tipinden 20 olmak üzere toplam 60 hazırlandıktan sonra kendi aralarında 2 gruba ayrıldı. Kontrol grubuna herhengi bir işlem uygulanmazken, diğer gruba ise kumlama işlemi uygulandı. Yaşlandırma işlemi uygulandıktan sonra üniversal test cihazı kullanılarak bükülme dayanımı ölçüldü. İstatistiksel analizler için iki yönlü ANOVA ve ardından Tukey'nin post hoc ve bağımsız örnekler t testi kullanıldı ($P < 0.05$).
Bulgular: Yüzey işlemi ve zirkonya türlerinin önemli bir etkileşime sahip olduğu bulundu ($P = 0.010$). Yüzey işleminin etkisini kontrol ettikten sonra, YML ve STML monolitik zirkonyanın bökülme dayanımı UTML monolitik zirkonya sistemine göre anlamlı derecede yüksek olduğu bulundu ($P \leq 0.001$). Kumalama işlemi uygulanan gruplarda ise yalnızca UTML monolitik zirkonyanın bükülme dayanımı önemli ölçüde azaldığı görülmüştür ($P = 0.002$).
Sonuç: UTML momonlitik zirkonya tüm gruplar arasında en düşük bükülme direncine sahip olduğu görülmüştür. Ayrıca, kumlama işleminin UTML'nin bükülme dayanımı değerini düşürmüştür.
Anahtar Kelimeler: Monolitik zirkonya, yüzey işlemi, bükülme direnci

PP-43 The effect surface treatment on the flexural strength of aged multi layered monolithic zirconia

Firas Suleyman

University of Health Sciences, Hamidiye Faculty of Dentistry, Department of Prosthodontics, İstanbul, Turkey

Introduction and Aim: This *in vitro* study aimed to investigate the effect of monolithic zirconia as well as the aging and surface treatment with airborne particle abrasion on the flexural strength of monolithic zirconia.
Methods: In this study, three different monolithic zirconias (Katana Zircon Ytrrria multi layered YML – Katana Zircon Super Translucent Multi Layered STML – Katana Zircon Ultra Translucent Multi Layered UTML Kuraray-Noritake) were used. After preparing a total of 60, 20 from each zircon type, they were divided into 2 groups among themselves. While no procedure was applied to the control group, Sandblasting was applied to the other group. After the aging process was applied, the flexural strength was measured using a universal test machine. Two-way ANOVA followed by Tukey's post hoc and independent samples t-test was used for statistical analysis ($P < 0.05$).
Results: Surface treatment and zirconia species were found to have a significant interaction ($P = 0.010$). After controlling for the effect of surface treatment, the flexural strength of YML and STML monolithic zirconia was found to be significantly higher than the UTML monolithic zirconia system ($P \leq 0.001$). In the sandblasted groups, only the flexural strength of UTML monolithic zirconia was significantly reduced ($P = 0.002$).
Conclusions: Ultra translucent multi layered zirconia (UTML) had the lowest flexural strength among all groups. Moreover, the flexural strength of this system was attenuated by surface treatment with airborne particles abrasion.
Keywords: Monolithic zirconia, surface treatmen, flexural strength

PS-44 İnkübasyon solüsyonunun Polietereterketon (PEEK) malzemesinin mekanik çekme eğilme dayanımı üzerindeki etkisi

Reem Nsaif, Funda Bayındır

Atatürk Üniversitesi, Diş Hekimliği Fakültesi, Protetik Diş Tedavisi Ana Bilim Dalı, Erzurum, Türkiye

Giriş ve Amaç: Polietereterketon (PEEK), diş hekimliği dahil olmak üzere tıp alanlarında yaygın olarak kullanılmaktadır ve son yıllarda birçok uygulama için kapsamlı bir şekilde araştırılmıştır; dental implantlar, maksillofasiyal implantlar, osteosentez plağı ve kemik replasman materyali. PEEK, mükemmel biyouyumluluğu, radyolüsensi, kimyasal direnci ve düşük yoğunluğu nedeniyle birçok dental uygulama için alternatif bir materyal olarak kabul edilmektedir. PEEK malzemesi yüksek mukavemete sahiptir; tokluk özellikleri, yüksek termo-oksidatif stabilite, mükemmel alev geciktiricilik, biyouyumluluk ve kimyasal ve aşınma direnci. Bu çalışmada dental PEEK'in mekanik gerilme özelliklerinin değerlendirilmesi amaçlanmıştır.

Yöntem: Bu çalışmada INSTRON 5982 ile eğilme ölçümleri yapılmıştır. Bu in vitro deneysel çalışmada, 1,29 g/cm özgül ağırlığa sahip kullanılan malzeme (Victrex Corp PEEK saf INCHR Yeni Malzeme levha ekstrüzyonu) kullanılmıştır. Farklı zaman aralığı için üretilen toplam 40 numune (n) = 10. Kuru ortamda ve ardından Ringer solüsyonunda; 37°C'de 1 gün, 1 hafta ve 3 hafta süreyle bekletildikten sonra testler yapıldı. Örnek boyutları; (90 mm×5 mm×4 mm) köpek kemiği şeklinde çekme testi için hazırlandı. Başlık hızı 1 mm/dak; deneyde kullanılan uç uzunluğu 50 mm olarak kullanıldı.

Bulgular: Kuru durumda, tüm PEEK numuneleri; stres, şekil değiştirme, çekme uzaması ve yük için farklı değerler göstermiştir. Kuru durumda tüm peek numuneleri, 93(MPa) ±5'lik bir stres değeri ve 0,105 (mm) ± 0,5'lik gerinim değerleri gösterdi. 1750(N) ± 50 yük değerleri. Ringer solüsyonu ile 1 günlük inkübasyon için; kaydedilen değerler, kuru durum değerlerinden önemli bir fark göstermedi ($p > 0.05$). 1 haftalık inkübasyon solüsyonu zaman aralıkları için stres, gerinim ve yük, 1 günlük ve kuru duruma göre daha az değer göstermiş ancak önemli bir fark göstermemiştir ($p > 0.05$). 3 haftalık inkübasyon aralıkları, 1 haftalık inkübasyon solüsyonunun aynı mekanik test değerlerine kıyasla daha yüksek stres, gerinim ve yük değerleri gösterdi, ancak 1 günden az ve kuru ortam inkübasyon solüsyonu; sırasıyla 87(MPa) ±5 gerilme, 0,07 (mm) ± 0,5 gerilme ve 1700(N) ± 50 olarak tespit edilmiştir.

Sonuç: Mevcut çalışmada test edilen PEEK numuneleri, yüksek gerilme mukavemeti değerleri sergiler. Plastik malzemeler için minimum dayanım olan 65 (MPa) kıyasla yüksek gerilme dayanımı değerleri göstermiştir.

Anahtar Kelimeler: PEEK, çekme testi, kuluçka, mekanik mukavemet

PP-44 The effect of ıncubation solution on the mechanical tensile flexural strength of Polyetheretherketone (PEEK) material

Reem Nsaif, Funda Bayındır

Ataturk University, Faculty of Dentistry, Department of Prosthodontics, Erzurum, Turkey

Introduction and Aim: Polyetheretherketone (PEEK) is widely used in medical fields including dentistry, has been extensively researched for many applications in recent years; dental implants, maxillofacial implants, osteosynthesis plate and bone replacement material PEEK is considered an alternative material for many dental applications due to its excellent biocompatibility, radiolucency, chemical resistance and low density. Poly ether ether ketone material has high strength; toughness properties, high thermo-oxidative stability, excellent flame retardancy, biocompatibility and chemical and abrasion resistance. In this study, it was aimed to evaluate mechanical tensile properties of dental (polyether ether ketone) PEEK.
Methods: In this study, bending measurements were made with INSTRON 5982.This in vitro experimental study the material used (Victrex Corp PEEK pure INCHR New Material sheet extrusion) with specific gravity of 1.29g/cm. total of 40 sample produced (n) =10 for different time interval. They tested after dry storage and then retested after incubation in Ringer' solution for 1 day, 1 week, and 3 weeks at 37°C.Sample size; (90 mm×5 mm×4 mm) the dog-bone shape tensile testing was prepared. Speed is 1mm/min; fixture length is 50mm.
Results: In the dry condition, all PEEK samples; showed different values for stress, strain, tensile elongation and load at dry condition all peek samples showed a stress values of 93(MPa) ±5 and strain values of 0.105 (mm) ± 0.5. Load values of 1750(N) ± 50. For 1-day incubation with ringer solution; the values registered was with no significant difference from dry condition values ($p > 0.05$).For 1-week time intervals of incubation solution stress, strain and load showed less value than 1 day and dry condition but they were with no significant difference ($p > 0.05$).3 weeks of incubation intervals showed higher values of stress, strain, and load values in comparison to the same mechanical test values of 1-week incubation solution but less than 1 day and dry condition incubation solution; stress of 87(MPa) ±5, strain of 0.07 (mm) ± 0.5, and load of 1700(N) ± 50 respectively.
Conclusions: The PEEK samples tested in the present study showed high tensile strength values compared to 65 (MPa), the minimum strength required for plastic materials in dental applications.
Keywords: PEEK, tensile test, ıncubation, mechanical strength

PS-45 Eğimli kök kanalına sahip maksiller 1. azı dişinin kanal tedavisi: Olgu sunumu

Büşra Yüce

Atatürk Üniversitesi, Diş Hekimliği Fakültesi, Endodonti Ana Bilim Dalı, Erzurum, Türkiye

Giriş ve Amaç: Endodontik tedavi başarısızlıkları büyük oranda kök kanallarının şekillendirme yetersizliğinden dolayı tam olarak doldurulamamasından kaynaklanmaktadır. Eğimli kök kanalları şekillendirilirken birçok prosedürel hata ortaya çıkabilir ve tedavinin başarısını olumsuz etkileyebilir. Eğri kanalların mekanik preparasyonlarında basamak oluşumu, kanalın orijinal kurvatürünün bozulması, apikal bölümde kavitasyon, apikal transportasyon, strip perforasyon, apikal ve lateral perforasyonlar, alet kırılması gibi komplikasyonlar sıklıkla görülebilmektedir. Uygun şekilde genişletilemeyen kanallarda preparasyonun yeterince yapılamaması tehlikesinin yanında yeni oluşturulan boşlukların tam olarak doldurulamaması sorunuyla karşılaşılır.

Olgu Sunumu: 18 yaşında erkek hasta 16 no'lu diş kaynaklı ağrı şikayetiyle, başka bir diş hastanesine başvurdu. 16 no'lu dişin mesiobukkal kökünün eğimli olması nedeniyle hastanemize sevk edildi. Palpasyonda ağrısı olmayan, perküsyonda ağrısı olan hastaya pulpitis teşhisi konuldu ve ilgili dişe kanal tedavisi planlandı. Lokal anestezi yapılarak rubber dam ile izolasyon sağlandı ve kanal tedavisi yapıldı. Giriş kavitesi açıldıktan sonra 6-8-10-15 K eğeleri sırayla kullanılarak bir giriş yolu oluşturuldu. Daha sonra Endoart Rotary eğeleri sırasıyla kullanılarak şekillendime tamamlandı.

Sonuç: Kök kanallarının tam olarak boşaltılması ve şekillendirilmesi başarılı bir endodontik tedavinin anahtarıdır. Endodontik tedavi sırasında kullanılacak yöntem ve eğe sistemleri açısından kanalın eğimi oldukça önemlidir. Eğimli kanallarda oluşan komplikasyonları önlemek ve başarılı bir şekillendirme yapmak için önceden bir glide path oluşturarak şekillendirme yapmak ve daha esnek döner aletler kullanmak faydalı olacaktır.

Anahtar Kelimeler: Eğimli kök kanalı, glide path, kök kanal morfolojisi

PP-45 Root canal treatment of maxillary 1st molar with curved root canal: A case report

Büşra Yüce

Ataturk University, Faculty Of Dentistry, Department of Endodontics, Erzurum, Turkiye

Introduction and Aim: Endodontic treatment failures are largely due to incomplete filling of the root canals due to insufficient shaping. While shaping curved root canals, many procedural errors may occur and adversely affect the success of the treatment. Complications such as step formation, deterioration of the original curvature of the canal, cavitation in the apical section, apical transport, strip perforation, apical and lateral perforations, instrument breakage can be seen in the mechanical preparations of curved canals. In addition to the danger of insufficient preparation in canals that cannot be expanded appropriately, the problem of not filling the newly formed spaces completely is encountered.

Case Report: An 18-year-old male patient was admitted to another dental hospital with the complaint of pain originating from the number 16 tooth. She was referred to our hospital because the mesiobuccal root of tooth number 16 was inclined. The patient, who had no pain on palpation and had pain on percussion, was diagnosed with pulpitis and root canal treatment was planned for the involved tooth. Under local anesthesia, isolation was achieved with a rubber dam and root canal treatment was performed. After the access cavity was opened, an access tract was created by using 6-8-10-15 K files in sequence. Afterwards, the shaping was completed by using Endoart Rotary files, respectively.

Conclusions: Complete evacuation and shaping of root canals is the key to successful endodontic treatment. The slope of the canal is very important in terms of the method and file systems to be used during endodontic treatment. In order to prevent complications in inclined canals and to make a successful shaping, it will be beneficial to form a glide path beforehand and to use more flexible rotary tools.

Keywords: Curved root canal, glide path, root canal morphology

PS-46 İleri derece kemik defektinin lökosit ve trombositten zengin fibrin ile tedavisi: olgu sunumu

Hatice Arslan, Nur Yorgancılar, Meltem Zihni Korkmaz, Gülsüm Ünlü

Recep Tayyip Erdoğan Üniversitesi, Diş Hekimliği Fakültesi, Periodontoloji Ana Bilim Dalı, Rize, Türkiye

Giriş ve Amaç: Lökosit ve trombositten zengin fibrin (L-PRF) , yara iyileşmesi ile bağışıklıkta görev alan ve kana ait tüm bileşenleri içeren bir trombosit konsantrasyonudur. L-PRF santrifüj sırasında doğal ve yavaş bir şekilde polimerize olma özelliğine sahiptir. L-PRF'nin kanda bulunan trombosit sayısının neredeyse tamamını içermektedir. Transforme edici büyüme faktörü-beta (TGF-b), vasküler endotelyal büyüme faktörü (VEGF) ve trombosit kaynaklı büyüme faktörü-AB (PDGF-AB) gibi büyüme faktörlerinin 7 gün boyunca L-PRF 'den yavaş olarak salınmaktadır. Bu sürede büyüme faktörlerinin ortamda yüksek konsantrasyonlarda bulunması, L-PRF'nin yara iyileşmesinin gerçekleştiği ortamı uyar masını sağlar. Bu vaka raporunun amacı ileri derecede kemik defektinin L-PRF ile tedavisini sunmaktır.
Olgu Sunumu: 26 yaşında, sistemik sağlıklı, kadın hasta dişlerinde mobilite, spontan kanama şikayetiyle kliniğimize başvurdu. Molar-keser paternli periodontitis teşhisi konulan hastaya Faz I periodontal tedavi yapılmasından sonra kontrol seanslarında mobilite tekrar değerlendirildi. Yapılan tekrar muayenede periodontal cerrahi ihtiyacı olan bölgeler tespit edilerek flep cerrahisi planlandı. Uygun olan kemik defektleri sert doku greftleri ile tedavi edildi. 31 numaralı dişteki ileri derecede mobilite fiber splint yardımıyla azaltıldı. Var olan ileri derece kemik defekti sert doku grefti için uygun olmadığından hastanın kanından santrifüj yöntemi ile elde edilen L- PRF defekte yerleştirildi. Flep 4.0 prolen süturlar ile primer kapatıldı. İyileşme döneminde yara bölgesini korumak amacıyla periodontal pat yerleştirildi. 1 hafta sonra periodontal pat ve süturlar alındı.
Sonuç: Mobilitenin kontrol altına alınmasında fiber splint, yara iyileşme potansiyelinin arttırılmasında L-PRF başarılı tedavi sonuçları vermektedir.
Anahtar Kelimeler: L-PRF, flep, splint

PP-46 Treatment of advanced bone defect with leukocyte and platelet-rich fibrin: A case report

Hatice Arslan, Nur Yorgancilar, Meltem Zihni Korkmaz, Gülsüm Ünlü

Recep Tayyip Erdogan University, Faculty of Dentistry, Department of Periodontology, Rize, Turkey

Introduction and Aim: Leukocyte and platelet-rich fibrin (L-PRF) is a platelet concentration that is involved in wound healing and immunity, and contains all components of the blood. L-PRF has the property of polymerizing naturally and slowly during centrifugation. L-PRF contains almost all of the platelet count in the blood. Growth factors such as transforming growth factor-beta (TGF-b), vascular endothelial growth factor (VEGF) and platelet-derived growth factor-AB (PDGF-AB) are released slowly from L-PRF for 7 days. The presence of growth factors in high concentrations during this period allows L-PRF to stimulate the wound healing area. The aim of this case report is to present the treatment of severe bone defect with L-PRF.

Case Report: **:** A 26-year-old, systemic healthy female patient was applied to our clinic with complaints of mobility in her teeth and spontaneous bleeding. Mobility was re-evaluated in the control sessions after Phase I periodontal treatment of the patient who was diagnosed with periodontitis with molar-incisor pattern. In the re-examination, the regions that needs periodontal surgery were determined and flap surgery was planned. Appropriate bone defects were treated with hard tissue grafts. Severe mobility in tooth 31 was reduced by fiber splint. Since advanced bone defect is not suitable for hard tissue grafting, L-PRF obtained from the patient's blood by centrifugation method was placed in the defect area. The flap was closed primarily with 4.0 prolene sutures. Periodontal seal was placed to protect the wound area during the healing period. One week later, the periodontal seal and sutures were removed.

Conclusions: Fiber splint for reducing mobility and L-PRF for increasing wound healing potential supply successful treatment results.

Keywords: L-PRF, flap, splint

PS-47 Serbest dişeti grefti: Olgu sunumu

Hatice Arslan, Semih Alperen Bostan, Müjde Çilkuş, Hatice Türkoğulları

Recep Tayyip Erdoğan Üniversitesi, Diş Hekimliği Fakültesi, Periodontoloji Ana Bilim Dalı, Rize, Türkiye

Giriş ve Amaç: Keratinize doku genişliğinin ve kalınlığının yetersiz olması oral hijyenin yeterince sağlanamaması, alveol kemiğin kaybedilmesi, dişetinin apikale göçü riskini artırır. Yapışık keratinize dokunun arttırılmasında serbest dişeti grefti en çok tercih edilen yöntemdir. Bu vaka raporunda yetersiz keratinize doku bandını arttırmak amacıyla yapılan serbest dişeti grefti uygulaması sunulmuştur.
Olgu Sunumu: 48 yaşında, sistemik sağlıklı, kadın hasta alt anterior bölgede dişeti çekilmesi hassasiyet ve mobilite şikayeti ile kliniğimize başvurdu. Alt anterior dişlerin mobiliteleri değerlendirildi. Travmatik kuvvetler elemine edildi. Dişler fiber splint yardımıyla lingual bölegeden splintlenerek mobilitelerinin azalması sağlandı. 1 hafta sonra splintin uyumu, dişetinin iyileşmesi tekrar değerlendirildi. Yumuşak doku devamlılığını sağlayabilmek, yetersiz keratinize doku bandını arttırmak amacıyla serbest dişeti grefti planlandı. Lokal anesteziyi takiben yarım kalınlık flep kaldırıldı. Palatinal bölgeden alınan serbest dişeti grefti alıcı bölgeye yerleştirildi. Greftin adaptasyonunu ve stabilizasyonunu sağlayan süturlar atıldı. İyileşme döneminde yara bölgesini korumak amacıyla periodontal pat yerleştirildi. 1 hafta sonra kontrole çağırıldı. Periodontal patın çıkarılmasının ardından tekrarlanan kontrol seanslarında şikayetlerin azaldığı gözlendi.
Sonuç: Mobilite değerleri yüksek olan dişler yeterli kemik miktarına sahipse fiber splint kullanılarak dişlerin idamesinin sağlanması, dişler etrafında var olan yetersiz keratinize dokunun artırımı için serbest dişeti grefti uygulanması başarılı bir tedavi yöntemi olarak uygulanabilir.
Anahtar Kelimeler: Dişeti çekilmesi, serbest dişeti grefti, splint

PP-47 Free gingival graft: A case report

Hatice Arslan, Semih Alperen Bostan, Mujde Çilkus, Hatice Türkogulları

Recep Tayyip Erdogan University, Faculty of Dentistry, Department of Periodontology, Rize, Turkey

Introduction and Aim: Insufficient width and thickness of the keratinized tissue increases the risk of inadequate oral hygiene, loss of alveolar bone, and apical migration of the gingiva. Free gingival graft is the most preferred method for increasing the adherent keratinized tissue. In this case report, free gingival graft application to increase the insufficient keratinized tissue band is presented.

Case Report: A 48-year-old, systemic healthy female patient was admitted to our clinic with complaints of gingival recession in the lower anterior region, sensitivity and mobility. The mobility of the lower anterior teeth was evaluated. Traumatic forces are eliminated. Teeth were splinted from the lingual region with the help of fiber splints, thereby reducing their mobility. After 1 week, the compatibility of the splint and the healing of the gingiva were re-evaluated. A free gingival graft was planned in order to maintain soft tissue continuity and increase the insufficient keratinized tissue band. After local anesthesia, the half-thickness flap was elevated. A free gingival graft taken from the palatal region was placed in the recipient area. Sutures providing the adaptation and stabilization of the graft were placed. Periodontal seal was placed to protect the wound area during the healing period. After the removal of the periodontal seal, it was observed that the complaints decreased in the repeated control sessions.

Conclusions: If there is enough bone in teeth with high mobility, free gingival grafting is a successful treatment method to protect the teeth by using fiber splints and to increase the insufficient keratinized tissue around the teeth.

Keywords: Free gingival graft, gingival recession, splint

PS-48 Ağız içi tarayıcıların diş rengi seçiminde kullanımı

Onur Taşdemir, Funda Bayındır

Atatürk Üniversitesi, Diş Hekimliği Fakültesi, Protetik Diş Tedavisi Ana Bilim Dalı, Erzurum, Türkiye

Giriş ve Amaç: Görsel renk seçimi yöntemlerine alternatif olarak farklı yöntemler geliştirilmiş ve tanıtılmıştır. Dijital kameralar, spektrofotometreler, spektroradyometreler, kolorimetreler ve son zamanlarda ise ağız içi tarayıcılar, renk seçimi amacıyla kullanılmaktadır. Bu çalışmanın amacı, renk seçimi için ağız içi tarayıcı kullanılabilirliğini belirlemek ve mevcut çalışmaların gözden geçirilmesini sağlamaktır
Yöntem: Online veri tabanlarında – PubMed, Science Direct, Medline ve Google Scholar – renk seçimi, diş rengi, ağız içi tarayıcı anahtar kelimelerle literatür araştırması yapıldı.
Bulgular: Renk seçimi amacıyla kullanılan ağız içi tarayıcıların doğruluğunu ve tekrarlanabilirliğini değerlendirmek için farklı çalışmalar yapılmıştır. Aktif triangulasyon, aktif dalga boyu örneklemesi ve konfokal mikroskopi gibi farklı ışık kaynakları, kameraları ve çalışma sistemleri farklı üreticiler tarafından tanımlanmıştır. Işık kaynağı, kamera boyutu ve çalışma mekanizmasındaki bu farklılığın bir sonucu olarak, intraoral tarayıcılar, dijital ölçülerle doğruluk ve kesinlik açısından farklılık gösterebilir. Bu nedenle, renk seçiminde de benzer farklılıklar beklenmektedir.
Sonuç: Vita 3D Master renk skalasına ayarlanmış ağız içi tarayıcılar, renk eşleştirme için kullanılabilir ve renk eşleştirmede kullanımları, özellikle görsel ve kolorimetrik renk eşleştirme ile desteklenirse, daha iyi estetik sonuçlar sağlayabilir. Ağız içi tarayıcılarla renk seçimi, ortam ışığı ve kullanıcı tecrübesi gibi dış etkenlerden etkilenebilir. Ağız içi kameraların renk seçiminde kullanan literatürde mevcut çalışmalar değerlendirildiğinde, güvenilir yöntem olarak kullanılabilmesi için daha fazla kanıta dayalı verilere gerek duyulduğu tespit edilmiştir.
Anahtar Kelimeler: Ağız içi tarayıcı, renk seçimi, dijital kamera

PP-48 The use of intraoral scanners in the selection of tooth color

Onur Taşdemir, Funda Bayındır

Atatürk University, Faculty of Dentistry, Department of Prosthodontics, Erzurum, Turkey

Introduction and Aim: Different methods have been developed and introduced as an alternative to visual color selection methods. These include digital cameras, spectrophotometers, spectroradiometers, colorimeters and recently intraoral scanners are used for color selection. The purpose of this review is to determine the usability of intraoral scanners for color matching and to provide a review of available studies.
Methods: Literature search was performed in the online databases – PubMed, Science Direct, Medline and Google Scholar with the following keywords – shade matching, tooth color, intraoral scanner
Results: Different studies have been conducted to evaluate the accuracy and reproducibility of intraoral scanners when used for color matching. Different light sources, acquisition cameras and operating systems such as active triangulation, active wavelength sampling and confocal microscopy have been defined by different manufacturers. As a result of this variation in light source, camera size, and operating mechanism, intraoral scanners differ in accuracy and precision from digital impressions. Therefore, similar variations in color selection are expected.
Conclusions: Intraoral scanners set to the Vita 3D Master shade guide may be used for shade matching, Intraoral scanners are still in development and their use in color matching can provide better esthetic results, especially if supported by visual and colorimetric color matching. Shade matching with intraoral scanners may be influenced by external factors such as ambient light sources and user experience. When the review in the literature using intraoral cameras in terms of color is evaluated, it has been determined that it needs to be more evidence-based for it to be used as a reliable method.
Keywords: Intraoral scanner, color selection, digital camera

PS-49 Nekrotizan gingivitis tedavisi: Olgu sunumu

Derya Açıkgöz Candemir, Hatice Arslan, Hatice Türkoğulları, Günay Hüseynova

Recep Tayyip Erdoğan Üniversitesi, Diş Hekimliği Fakültesi, Periodontoloji Ana Bilim Dalı, Rize, Türkiye

Giriş ve Amaç: Nekrotizan gingivitis azalan konak direnciyle ortaya çıkan plak mikroorganizmalarının sebep olduğu periodontal hastalıktır. Etiyolojisinde psikolojik stres, yetersiz beslenme, sigara, oral hijyen eksikliği, bağışıklık sisteminin baskılandığı hastalıklar yer almaktadır. Genellikle genç ve orta yaşlı bireylerde görülen papillerde nekroz, dişetlerinde yanma, psödomembran oluşumu, ağrı ve spontan kanama ile oluşan hastalık nekrotizan gingivitis olarak adlandırılır. Hastalarda halitozis de bu semptomlara eşlik eder. Bu vaka raporunun amacı nekrotizan gingivitis olgusunun cerrahisiz tedavisini sunmaktır.
Olgu Sunumu: 32 yaşındaki sistemik olarak sağlıklı erkek hasta dişetlerinde kanama, şiddetli ağrı ve kötü ağız kokusu şikayetiyle kliniğimize başvurdu. Hastanın anamnezinde stresli iş hayatı olduğu ve günde 1.5 paket sigara kullandığı öğrenilmiştir. Yapılan ağız içi muayenede psödomembran oluşumu, spontan kanamalı dişeti gözlenmiştir. Radyografik muayenede kemik kaybı görülmemiştir. Klinik muayenede lenfadenopati ve ateş gibi sistemik bulgulara rastlanılmamıştır. İlk seansta psödomembranlar %3 lük H_2O_2 içeren peletlerle atuşmanlar yapılarak uzaklaştırılmıştır. Hastaya %0,12'lik klorheksidin gargara ve %3'lük H_2O_2 reçete edilmiştir. İki gün sonraki 2.seansta lokal anestezi altında hastanın tolere edebileceği kadar diş yüzey temizliği ve kök yüzeyi düzleştirilmesi işlemi yapılmıştır. Hastanın şikayetlerinin azaldığı gözlenmiştir. 3.seansta Faz I periodontal tedavi tamamlanmıştır ve hasta idame fazına alınmıştır.
Sonuç: Nekrotizan gingivitis hastalığı bulunan hastalarda Faz I periodontal tedavi ile birlikte predispozan faktörler azaltılıp, oral hijyen motivasyonu arttırılınca hastalık tablosu kaybolmuş yerini sağlıklı periodontal dokulara bırakmıştır.
Anahtar Kelimeler: Cerrahisiz periodontal tedavi, klorheksidin gargara, nekrotizan gingivitis

PP-49 Necrotizing gingivitis treatment: A case report

Derya Açıkgöz Candemir, Hatice Arslan, Hatice Türkoğulları, Günay Hüseynova

Recep Tayyip Erdogan University, Faculty of Dentistry, Department of Periodontology, Rize, Turkey

Introduction and Aim: Necrotizing gingivitis is a periodontal disease caused by plaque microorganisms that occur with decreased host resistance. Its etiology includes psychological stress, malnutrition, smoking, lack of oral hygiene, and diseases in which the immune system is suppressed. The disease, which is usually seen in young and middle-aged individuals, is called necrotizing gingivitis, which is caused by necrosis in the papillae, burning in the gums, pseudomembrane formation, pain and spontaneous bleeding. Halitosis also accompanies these symptoms in patients. The aim of this case report is to present the non-surgical treatment of necrotizing gingivitis.

Case Report: A 32-year-old systemically healthy male patient was admitted to our clinic with complaints of bleeding in his gingiva, severe pain and bad breath. In the patient's anamnesis, it was learned that he had a stressful work life and used 1.5 packs of cigarettes a day. Pseudomembrane formation and spontaneous bleeding gingiva were observed in the intraoral examination. No bone loss was observed in the radiographic examination. Systemic findings such as lymphadenopathy and fever were not observed in the clinical examination. In the first session, the pseudomembranes were removed by making attachments with pellets containing 3% H_2O_2. The patient was prescribed 0.12% chlorhexidine mouthwash and 3% H_2O_2. In the second session, two days later, tooth surface cleaning and root surface straightening were performed as much as the patient could tolerate under local anesthesia. It was observed that the patient's complaints decreased. Phase I periodontal treatment was completed in the third session and the patient was taken to the maintenance phase.

Conclusions: In patients with necrotizing gingivitis disease, when predisposing factors were reduced and oral hygiene motivation was increased with Phase I periodontal treatment, the diseased tissue disappeared and left its place to healthy periodontal tissues.

Keywords: Non-surgical periodontal treatment, chlorhexidine mouthwash, necrotizing gingivitis

PS-50 Unilateral nazopalatin kanal kisti: Bir olgu sunumu

Hatice Yücel[1],-Mustafa Taha Güller[2], Saadettin Dağistan[1]

[1]*Atatürk Üniversitesi, Diş Hekimliği Fakültesi, Ağız, Diş ve Çene Radyolojisi Ana Bilim Dalı, Erzurum, Türkiye*
[2]*Erzincan Binali Yıldırım Üniversitesi, Sağlık Hizmetleri Meslek Yüksekokulu, Dişçilik Hizmetleri, Erzincan, Türkiye*

Giriş ve Amaç: Nazopalatin kanal kist (NPKK), maksillanın en yaygın nonodontojenik epitelyal kistidir. Embriyolojik kökenlidir ve nazopalatin kanaldan gelen epitelyal kalıntılardan köken alır. Radyolojik özellikleri; maksiller anterior bölgede, yuvarlak, oval veya kalp şeklinde görünebilen, iyi sınırlı, radyolüsent, kistik bir yapı şeklinde görülür. Nadiren tek taraflı veya çift taraflı olarak ortaya çıkabilirler. Bu olgu sunumunda sağ maksiller orta ve yan kesici dişler bölgesinde yer alan unilateral NPKK'yi anlatıyoruz.
Olgu Sunumu: Kliniğimize 29.12.2022 tarihinde rutin kotroller için başvuran 33 yaşındaki kadın hastanın, klinik muayenesi yapıldıktan sonra Teleradyoloji üzerinden 03.03.2022 tarihine ait panoramik radyografisi incelenmiş olup 11 nolu dişin apeksi etrafında düzenli sınırlı radyolüsent lezyon alanı tespit edilmiştir. Hastanın Teleradyolojide bulunan 12.06.2019 tarihli panoramik radyografisinde de aynı bölgede hemen hemen aynı radyolojik özelliklere sahip lezyon alanının varlığı görülmüştür. Elektrikli pulpa testine pozitif cevap alınan dişte perküsyon ve palpasyonda yanıt alınamamıştır. Hastadan alınan oklüzal radyografide lezyon 11 nolu dişin apeksine süperpoze olacak şekilde izlenmiş olup NPKK açısında değerlendirme amaçlı konik ışınlı bilgisayarlı tomografisi (KIBT) çekilmiştir. Elde edilen KIBT görüntülerinde sağ maksiller keser bölgede 11 ve 12 nolu diş köklerinin palatinalinde lokalize, sınırları düzenli, litik lezyon alanı izlenmiştir. İlgili lezyon alanı 11, 21 nolu dişlerin apeksleri ve nazopalatin kanal ile ilişkili olarak görülmüştür. Hastadadan alınan eksizyonel biyopsi sonucunda; doku örneğinin yüzeyinde yer yer stratifiye, goblet ve silya içermeyen kübik epitel varlığı içeren fibröz doku izlendi. Fibröz doku içerisinde gangliyon hücreleri ve birkaç adet periferik sinir kesiti izlenmiş olup NPKK ile uyumlu histopatolojik oluşum tespit edilmiştir.
Sonuç: Unilateral NPKK orta hattan uzakta ve diş köklerine süperpoze olacak şekilde konumlanır ve konvansiyonel radyografilerde odontojenik lezyona benzer radyolojik görüntü sergileyebilir. İlişkili dişlerin klinik muayenesinin sağlıklı olması ve hastanın herhangi bir şikayetinin olmaması, ilgili bölgede görülen lezyonların NPKK açısından değerlendirilmesi gerektiğinin önemini göstermektedir.
Anahtar Kelimeler: Konik ışınlı bilgisayarlı tomografi, odontojenik lezyon, unilateral nazopalatin kanal kisti

PP-50 Unilateral nasopalatine duct cyst: A case report

Hatice Yücel[1], Mustafa Taha Güller[2], Saadettin Dağistan[1]

[1]*Atatürk University, Faculty of Dentistry, Department of Oral, Dental and Maxillofacial Radiology, Erzurum, Turkey*
[2]*Erzincan Binali Yıldırım University, Vocational School of Health Services, Department of Dentistry Services, Erzincan, Turkey*

Introduction and Aim: Nasopalatine duct cyst (NPDC) is the most common nonodontogenic epithelial cyst of the maxilla. It is of embryologic origin and arises from epithelial remnants from the nasopalatine canal. Radiologic features include a well-circumscribed, radiolucent, cystic structure in the anterior maxillary region that may appear round, oval or heart-shaped. Rarely, they may present unilaterally or bilaterally. In this case report, we describe a unilateral NPDC located in the region of the right maxillary central and lateral incisors.
Case Report: After the clinical examination of a 33-year-old female patient who applied to our clinic on 29.12.2022 for routine examinations, her panoramic radiograph dated 03.03.2022 was examined via Teleradiology and a regularly circumscribed radiolucent lesion area was detected around the apex of tooth number 11. The patient's panoramic radiograph dated 12.06.2019 on Teleradiology also showed the presence of a lesion area with almost the same radiologic features in the same area. There was no response to percussion and palpation in the tooth with a positive response to the electric pulp test. In the occlusal radiograph taken from the patient, the lesion was observed to be superposed on the apex of tooth number 11 and cone beam computed tomography (CBCT) was taken for evaluation in the NPDC angle. In the CBCT images obtained, a localized, well-demarcated, lytic lesion area was observed in the right maxillary incisor region in the palatines of the roots of teeth 11 and 12. The lesion area was seen in relation to the apices of teeth 11, 21, and the nasopalatine canal. As a result of the excisional biopsy taken from the patient; fibrous tissue containing stratified, cubic epithelium without goblet and cilia was observed on the surface of the tissue sample. Ganglion cells and a few peripheral nerve sections were observed in the fibrous tissue and histopathologic formation compatible with NPDC was determined.
Conclusions: Unilateral NPDC is located away from the midline and superposed on the roots of the teeth and may exhibit a radiologic appearance similar to an odontogenic lesion on conventional radiographs. The fact that the clinical examination of the associated teeth is healthy and the patient has no complaints shows the importance of evaluating the lesions seen in the related area in terms of NPDC.
Keywords: Cone beam computed tomography, odontogenic lesion, unilateral nasopalatine duct cyst

PS-51 Bilateral parotis bezlerinde kalsifik odaklar: Sjögren Sendromu

Mustafa Taha Güller [1], Hatice Yücel [2], Muhammed Akif Sümbüllü [2]

[1]*Erzincan Binali Yıldırım Üniversitesi, Sağlık Hizmetleri Meslek Yüksekokulu, Dişçilik Hizmetleri, Erzincan, Türkiye*
[2]*Atatürk Üniversitesi, Diş Hekimliği Fakültesi, Ağız, Diş ve Çene Radyolojisi Ana Bilim Dalı, Erzurum, Türkiye*

Giriş ve Amaç: Sjögren sendromu (SS) klinik olarak ağız kuruluğu (kserostomi) ve göz kuruluğu (keratokonjonktivitis sikka) tablosuna yol açan ekzokrin bezlerin lenfosit infiltrasyonu ile histopatolojik olarak karakterize edilen, kronik enflamatuar bir otoimmün hastalıktır. Vakaların %50'sinde bilateral parotis bezlerinde hacim artışı görülür. Tükürük akışının azalmasına, tükürük bezlerinde sıvı birikmesine ve sonuçta kalsifikasyonlara neden olabilir. Tükürük bezlerindeki kalsifikasyonlar ultrasonografi (USG), tükürük bezi sintigrafisi ve manyetik rezonans görüntülemesi (MRG) ile tespit edilir.
Olgu Sunumu: Kliniğimize eklem rahatsızlığı nedeni ile dış merkezler tarafından yönlendirilmiş 47 yaşındaki kadın hastanın Teleradyoloji kayıtlarında yakın tarihlere ait konvansiyonel radyografileri incelendi ve klinik muayene bulguları ışığında hastadan konik ışınlı bilgisayarlı tomografi (KIBT) çekilmeye karar verildi. Bilateral temporomandibular KIBT görüntülerinin incelendiğinde; görüntüleme alanına giren bilateral parotis bezlerinden sağda daha belirgin olmak üzere multiple, hiperdens, kalsifik odaklar görüldü. Bunun üzerine KIBT kayıtlarının yanında tükürük bezlerinin USG karakteristiğini değerlendirmek amacıyla hastanın bilateral parotis ve submandibular bezleri, ultrasonografik olarak incelendi. Bilateral parotis bezleri boyutlarında belirgin artış ve hetorojen görünüm sergilediği izlendi. Bunun yanında, bilateral submandibular bezler normal boyut ve homojen yapıda görüldü.
Sonuç: SS; USG, tükürük bezi sintigrafisi ve tükürük bezlerinin MRG gibi teknikler ile radyolojik incelenmesi yapılan bir otoimmun hastalıktır. Ancak bu vaka bize göstermektedir ki rutin radyolojik görüntüleme yöntemleri arasında olmasa da KIBT'nin SS olan hastaların parotis bezlerinde oluşmuş olan kalsifik odaklar, noktalı tükürük bezi taşı görünümünü saptamada yardımcı görüntüleme yöntemi olabilmektedir. Vakamız, hekimlerimizin KIBT görüntülerini değerlendirirken parotis bezleri lokasyon alanlarında görmüş oldukları kalsifik odakları SS açısından ele almaları gerekliliğini göstermektedir.
Anahtar Kelimeler: Konik ışınlı bilgisayarlı tomografi, multiple kalsifik odaklar, parotis bezi, sjögren sendromu

PP-51 Calcific foci in bilateral parotid glands: Sjögren's syndrome

Mustafa Taha Güller [1], Hatice Yücel [2], Muhammed Akif Sümbüllü [2]

[1]*Erzincan Binali Yıldırım University, Vocational School of Health Services, Department of Dentistry Services, Erzincan, Turkey*
[2]*Atatürk University, Faculty of Dentistry, Department of Oral, Dental and Maxillofacial Radiology, Erzurum, Turkey*

Introduction and Aim: Sjögren's syndrome (SS) is a chronic inflammatory autoimmune disease characterized histopathologically by lymphocyte infiltration of exocrine glands leading to a clinical picture of dry mouth (xerostomia) and dry eye (keratoconjunctivitis sicca). In 50% of cases, bilateral parotid glands increase in volume. It can lead to decreased salivary flow, fluid accumulation in the salivary glands and ultimately calcifications. Calcifications in the salivary glands are detected by ultrasonography (USG), salivary gland scintigraphy and magnetic resonance imaging (MRI).
Case Report: The recent conventional radiographs of a 47 year old woman who was referred to our clinic by external centers due to joint discomfort were examined in the Teleradiology records and it was decided to perform cone beam computed tomography (CBCT) in the light of clinical examination findings. When bilateral temporomandibular CBCT images were examined; multiple, hyperdense, calcific foci were seen from bilateral parotid glands in the imaging field, more prominent on the right. Therefore, the patient's bilateral parotid and submandibular glands were ultrasonographically examined to evaluate the USG characteristics of the salivary glands in addition to the CBCT records. Bilateral parotid glands showed a significant increase in size and heterogeneous appearance. In addition, bilateral submandibular glands were normal in size and homogeneous in structure.
Conclusions: SS is an autoimmune disease that is investigated radiologically with techniques such as USG, salivary gland scintigraphy and MRI of the salivary glands. However, this case shows us that although it is not among the routine radiologic imaging methods, CBCT can be an auxiliary imaging method in detecting calcific foci and dotted salivary gland stone appearance in the parotid glands of patients with SS. Our case illustrates the need for physicians to consider calcific foci in the locations of the parotid glands in terms of SS when evaluating CBCT images.
Keywords: Cone beam computed tomography, multiple calcific foci, parotid gland, sjögren's syndrome

PS-52 Komplike kuron kırığı görülen daimi keser dişte Cvek amputasyonu: Olgu sunumu

Rabia Yücel, Sena Ceylan, Fatih Şengül

Atatürk Üniversitesi, Diş Hekimliği Fakültesi, Pedodonti Ana Bilim Dalı, Erzurum, Türkiye

Giriş ve Amaç: Kron kırıkları daimi dentisyonda en sık karşılaşılan travma türüdür. Komplike olmayan kron kırığı yalnızca mine ve dentin ile sınırlı iken komplike kron kırığında mine ve dentin ile birlikte pulpa da yaralanmadan etkilenmektedir. Komplike kron kırığı olgularında genellikle tercih edilen yöntem olan Cvek amputasyonunda enfekte koronal pulpa 1-3 mm derinliğinde kaldırılarak kalan pulpa dokusunun canlılığını korumak için biyouyumlu bir materyal yerleştirilmektedir. Bu olguda maksiller santral kesici dişlerinde komplike ve komplike olmayan kron kırıkları bulunan bir hastanın 1,5 yıllık takibi sunulmaktadır.
Olgu Sunumu: 10 yaşındaki kız hasta evde düşme sonucu dişlerine aldığı travmadan 12 saat sonra Atatürk Üniversitesi Diş Hekimliği Fakültesi Pedodonti kliniğine başvurmuştur. Yapılan klinik muayenede 11 numaralı dişte komplike olmayan kron kırığı, 21 numaralı dişte ise yaklaşık 1 mm'lik açıklığa sahip komplike kron kırığı gözlenmiştir. Radyografik muayenede apeksleri kapalı olan dişlerde kök kırığı veya periapikal bölgede herhangi bir patoloji saptanmamıştır. 21 numaralı dişe Cvek amputasyonu uygulanmış, sağlıklı pulpa dokusunun üzerine Biodentin (Septodont, Saint-Maur-des-Fossés, France) yerleştirilmiştir. Kırık diş parçaları bulunamadığından 11 ve 21 numaraları dişler kompozit rezin (Estelite Sigma Quick, Tokuyama) ile restore edilmiştir. Hasta 3, 6, 12 ve 18. aylarda kontrol muayenelerine çağırılmış, yapılan klinik ve radyografik kontrollerde iki dişte de herhangi bir patolojiye rastlanılmamıştır.
Sonuç: 72 saat içerisinde başvurulan komplike kuron kırıklarının tedavisinde tüm diş pulpasının çıkarılması yerine yalnızca enfekte pulpanın çıkarılarak (Cvek amputasyonu) kalan pulpa dokusu üzerine biyomateryal yerleştirilmesi 18 aylık takip sonunda başarı ile sonuçlanmıştır.
Anahtar Kelimeler: Biyomateryal, Cvek amputasyonu, komplike kron kırığı

PP-52 Cvek amputation treatment in permanent incisor with complicated crown fracture: A case report

Rabia Yücel, Sena Ceylan, Fatih Şengül

Atatürk University, Faculty of Dentistry, Department of Pediatric Dentistry, Erzurum, Turkey

Introduction and Aim: Crown fractures are the most common type of trauma in permanent dentition. Uncomplicated crown fractures involve only enamel and dentin, whereas in a complicated crown fracture, enamel and dentin as well as the pulp are affected by the trauma. In Cvek amputation, which is generally the preferred method in complicated crown fracture cases, the infected coronal pulp is removed at a depth of 1-3 mm and a biocompatible material is placed to preserve the vitality of the remaining pulp tissue. In this case, a 1.5-year follow-up of a patient with complicated and uncomplicated crown fractures of the maxillary central incisors is presented.

Case Report: A 10-year-old female patient applied to Atatürk University Faculty of Dentistry Pedodontics clinic 12 hours after trauma to her teeth as a result of falling at street. In the clinical examination, uncomplicated crown fracture was observed in #11 and complicated crown fracture with an opening of approximately 1 mm in #21. In the radiographic examination, no root fracture or any pathology in the periapical region was detected and root development was completed. Cvek amputation was performed to #21, and Biodentin (Septodont, Saint-Maur-des-Fossés, France) was placed on the healthy pulp tissue. Since no broken tooth fragments have found, #11 and #21 were restored with composite resin (Estelite Sigma Quick, Tokuyama). The patient was called for control examinations at 3, 6, 12 and 18 months, and no pathology was found in either tooth in the clinical and radiographic controls.

Conclusions: In the treatment of complicated crown fractures applied within 72 hours, instead of removing the entire dental pulp, only the infected pulp was removed (Cvek amputation) and biomaterial implantation on the remaining pulp tissue resulted in success after 18 months of follow-up.

Keywords: Biomaterial, Cvek amputation, complicated crown fracture

PS-53 Avülsiyon sebebiyle kaybedilmiş dişlerde farklı tedavi yaklaşımları: Üç olgu sunumu

Sena Ceylan, Rabia Yücel, Fatih Şengül

Atatürk Üniversitesi, Diş Hekimliği Fakültesi, Pedodonti Ana Bilim Dalı, Erzurum, Türkiye

Giriş ve Amaç: Avülsiyon, dişin alveol soketinden tamamen ayrıldığı periodontal yaralanma tipidir. Avülse dişin olay yerinde hemen alveol soketine geri yerleştirilmesi en ideal tedavi yaklaşımıdır. Avülse dişin kazadan sonra bulunamadığı ya da reimplante edilemeyecek kadar hasara uğradığı durumlarda çocuğa implant ya da kalıcı sabit protetik tedavi yaşı gelene kadar geçici tedaviler uygulanmaktadır. Bu olgu sunumunda avülsiyon yaralanması sebebiyle kliniğimize başvuran ve avülse dişlerin bulunamaması sebebiyle reimplante edilemeyen hastalarda uygulanabilecek farklı tedavi yaklaşımlarının anlatılması amaçlanmıştır.
Olgu Sunumu: İlk olguda bisiklet kazası sebebiyle 21, 22, 24 numaralı dişleri avülse olan 11 yaşındaki erkek hastaya çocuk protezi yapılmıştır. İkinci olguda 2 yıl önce avülse #21 sebebiyle %50 yer kaybı gözlenen 14 yaşındaki kız hastaya ortodontik tedavi öncesi fiberle güçlendirilmiş adeziv köprü yapılmıştır. Son olguda trafik kazası sebebiyle 11 ve 12 numaralı dişleri avülse olan 9 yaşındaki erkek hastaya modifiye Nance apareyi yapılmıştır.
Sonuç: Avülse dişlerin reimplante edilemediği durumlarda hastaların estetik, fonksiyon ve fonasyon kayıpları farklı tedavi yöntemleri ile geçici süreyle rehabilite edilebilir. Avülsiyon hikayesi bulunan çocuk hastalarda diğer dişlerin fizyolojik sürme sürecini ve çenelerin fizyolojik büyümelerini engellemeyen tedavi yaklaşımları seçilmelidir.
Anahtar Kelimeler: Avülsiyon, diş kaybı, yer tutucu

PP-53 Different treatment approaches in teeth lost due to avulsion: Three case reports

Sena Ceylan, Rabia Yücel, Fatih Şengül

Atatürk University, Faculty of Dentistry, Department of Pediatric Dentistry, Erzurum, Turkey

Introduction and Aim: Avulsion is a type of periodontal injury in which the tooth is completely separated from the alveolar socket. Placing the avulsed tooth back into the alveolar socket immediately is the most ideal treatment approach at the scene. In cases where the avulsed tooth cannot be found after the accident or is damaged so much that it cannot be reimplanted, temporary treatments are applied until the child reaches the age of implant or permanent fixed prosthetic treatment. In this case report, it is aimed to explain the different treatment approaches that can be applied in patients who applied in clinic due to an avulsion injury and could not be reimplanted due to the absence of avulsed teeth.

Case Report: In the first case, a child prosthesis was applied to an 11-year-old male patient whose teeth 21, 22, 24 were avulsed due to a bicycle accident. In the second case, a 14 year old female patient, who had 50% loss of space due to avulse #21 2 years ago, was made with a fiber reinforced adhesive bridge before orthodontic treatment. In the last case, a modified Nance appliance was applied to a 9-year-old male patient whose #11 and #12 were avulsed due to a traffic accident.

Conclusions: In cases where avulsed teeth cannot be reimplanted, patients' loss of aesthetic, function and phonation can be temporarily rehabilitated with different treatment methods. In pediatric patients with a history of avulsion, treatment approaches that do not prevent the physiological eruption of the other teeth and the physiological growth of the jaws should be chosen.

Keywords: Avulsion, space maintainer, tooth loss

PS-54 Dördüncü sınıf diş hekimliği öğrencileri arasında uzaktan eğitim ve yüz-yüze eğitim yöntemlerinin algı etkinliğinin incelenmesi

Firas Suleyman, Merve Corut Ali

Sağlık Bilimleri Üniversitesi, Hamidiye Diş Hekimliği Fakültesi, Protetik Diş Tedavisi Ana Bilim Dalı, İstanbul, Türkiye

Giriş ve Amaç: Bu çalışmanın amacı dördüncü sınıf diş hekimliği öğrencilerinin Covid-19 salgını ile beraber değişen eğitim metodolojilerinin bireysel motivasyon, zihinsel odaklanma ve uzaktan eğitiminin etkinliğinin belirlenmesidir.
Yöntem: Dördüncü sınıf öğrencilerinin yüz yüze ve uzaktan eğitim formatlarının öğrenme çıktıları ve tercihlerine ilişkin algıları ve tercihlerini değerlendirmek içim isteğe bağlı olarak 18 soruluk bir elektronik anket dağıtıldı.
Bulgular: 84 dişhekimliği öğrencisinin 39'ü (%46.42) elektronik anketi tamamladı. Katılımcıların sırasıyla %91.3'i ve %87.17'i, uzaktan öğrenme aracılığıyla kavramların rahatlığını ve akılda tutulmasını olarak bildirdi. Artan dikkat dağınıklığı ve çoklu ödev, sırasıyla %56.4 ve %71.79 oranında sanal öğrenme ile rapor edildi. Tüm öğretimin sanal öğrenme platformları aracılığıyla yürütülmesini arzulayanların oranı %20.51 olarak bildirilmiştir.
Sonuç: Anket değerlendirmesinde uzaktan ve yüz yüze seminerler karşılaştırıldığında elde edilen olumlu öğrenci yanıtları, bu tür sunum yöntemlerinin hibrit bir yapıda gelişen doktora öncesi müfredata dahil edilmesi için uzun vadeli potansiyeli göstermektedir.
Anahtar Kelimeler: COVID-19 salgını, diş hekimliği eğitimi, uzaktan eğitim, lisans diş hekimliği eğitimi

PP-54 Investigation of perception efficacy of virtual and in person vs. education methods among fourth grade dentistry students

Firas Suleyman, Merve Corut Ali

University of Health Sciences, Hamidiye Faculty of Dentistry, Department of Prosthodontics, İstanbul, Turkey

Introduction and Aim: The aim of this study is to determine the effectiveness of the individual motivation, mental focus and virtual education of the fourth year dentistry students, which have changed with the Covid-19 epidemic.
Methods: An optional 18-question electronic questionnaire was distributed to assess fourth-year students' perceptions and preferences for in person vs. and virtual education formats.
Results: 39 (46.42%) of 84 dental students completed the electronic questionnaire. 91.3% and 87.17% of respondents, respectively, reported comfort and retention of concepts through virtual education. Increased distraction and multitasking were reported with virtual learning in 56.4% and 71.79%, respectively. The rate of those who want all teaching to be carried out through virtual education platforms is reported as 20.51%.
Conclusions: The positive student responses obtained when virtual and in person vs. seminars were compared in the survey evaluation demonstrate the long-term potential for incorporating such delivery methods into the developing pre-doctoral curriculum in a hybrid structure.
Keywords: COVID-19 pandemic, dental education, virtual learning, undergraduate dental education

PS-55 Sublingual sialolit: Vaka raporu

Ferhat Ayrancı, Leyla Koç

Ordu Üniversitesi, Diş Hekimliği Fakültesi, Ağız, Diş ve Çene Cerrahisi Ana Bilim Dalı, Ordu, Türkiye

Giriş ve Amaç: Sialolithiazis, tükürük bezlerinin kanallarında kalsifiye yapıların varlığı ile ortaya çıkan tıkanıklık durumu olarak, tükürük bezlerinde yaygın görülen bir durumdur. Sialolitler (tükürük taşı), tükürük bezinde veya kanalında genellikle submandibular bezde görülen, aynı zamanda daha az sıklıkla parotis ve sublingual tükürük bezlerini de etkileyen kalsifiye oluşumlardır. Sialolitlerin teşhisi klinik muayene, konvansiyonel radyografi, bilgisayarlı tomografi ve ultrasonografi gibi çeşitli yöntemlerle yapılabilmektedir. Sialolit vakalarındaki yaygın klinik belirtiler ağrısız şişlik, genellikle yemek yeme ile ilişkili trismusun eşlik ettiği büyük şişlik gibi semptomlardır. Bu olgu sunumunda sublingual bezdeki sialolitin klinik, radyolojik bulguları ve cerrahi tedavisi sunulmaktadır.
Olgu Sunumu: Kliniğimize yemek yeme sırasında ağrı şikayetiyle başvuran 70 yaşındaki erkek hastadan alınan panoramik ve oklüzal radyografiler ve yapılan klinik muayene sonucunda 10,2×6,9 mm boyutlarında sol mandibular bölgede sublingual sialoliti olduğu belirlenmiştir. Lokal anestezi altında sublingual sialolitin cerrahi eksizyonu yapılmıştır. Hastaya postoperatif antibiyotik olarak (Amoksisilin, 1000 mg/gün), analjezik (Parasetamol) ve Klorheksidin gargara reçete edilmiştir. Postoperatif 7.günde sol sublingual bez normal olarak görülmüş ve kanaldan net bir tükürük akışı gözlenmiştir.
Sonuç: Sialolitlerin teşhisinde hasta anamnezinin dikkatli bir şekilde alınması ve fizik muayenesi önemli bir faktördür. Ek olarak tanı amacıyla panoramik, oklüzal radyografi veya ultrason gibi çeşitli görüntüleme teknikleri uygulanabilmektedir. Sonuç olarak sialolitler hem tıbbi hem de cerrahi yöntemlerle tedavi edilebilmektedir.
Anahtar Kelimeler: Sialolithiazis, sialolit, sublingual bez

PP-55 Sublingual sialolite: A case report

Ferhat Ayrancı, Leyla Koç

Ordu University, Faculty of Dentistry, Department of Oral and Maxillofacial Surgery, Ordu, Turkey

Introduction and Aim: Sialolithiasis is a common condition in the salivary glands, as a state of obstruction caused by the presence of calcified structures in the ducts of the salivary glands. Sialoliths(salivary stone) are calcified formations in the salivary gland or duct, usually occurrence in the submandibular gland, but also less frequently in the parotid and sublingual salivary glands. Diagnosis of sialoliths can be made by clinical examination, conventional radiography, computed tomography and ultrasonography. Common clinical manifestations in cases of sialolith are painless swelling, large swelling often accompanied by trismus associated with eating. In this case report, clinical, radiological findings and surgical treatment of salivary stone in the sublingual gland are presented.

Case Report: Panoramic and occlusal radiographs taken from a 70-year-old male patient who applied to our clinic with the complaint of pain during eating and clinical examination revealed that he had sublingual sialolith in the left mandibular region measuring 10.2×6.9 mm. Surgical excision of the sublingual sialolith was performed under local anesthesia. Postoperative antibiotics (Amoxicillin, 1000 mg/day), analgesics (Paracetamol) and Chlorhexidine mouthwash were prescribed to the patient. On the 7th postoperative day, the left sublingual gland was normal and a clear salivary flow was observed from the duct.

Conclusions: A careful history and physical examination of the patient is an important factor in the diagnosis of sialoliths. In addition, various imaging techniques such as panoramic, occlusal radiography or ultrasound can be applied for diagnostic purposes. Sialoliths can be treated with both medical and surgical techniques.

Keywords: Sialolithiasis, sialolith, sublingual gland

PS-56 Komşu üçüncü molar nedeniyle oluşan eksternal kök rezorpsiyonunun tedavisi: Olgu sunumu

Fatma Atasever Çakmak

Atatürk Üniversitesi, Diş Hekimliği Fakültesi, Endodonti Ana Bilim Dalı, Erzurum, Türkiye

Giriş ve Amaç: En yaygın görülen gömülü dişler, gömülü üçüncü molar dişleridir. Gömülü üçüncü azı dişlerin patolojik duruma neden olma riski vardır ve komşu dişlerin eksternal kök rezorpsiyonu en yaygın olanlardan biridir. Eksternal kök rezorpsiyonu, lokal inflamasyon veya mekanik stres tarafından indüklenen patolojik bir süreçtir. Periapikal ve panoramik radyografiler ve konik ışınlı bilgisayarlı tomografi tanıya yardımcı olmak için kullanılır. Bu olgu sunumunun amacı gömülü bir üçüncü molar dişin neden olduğu, bir ikinci molar rezorpsiyon vakasını ve tedavisini bildirmektir.
Olgu Sunumu: 47 yaşında kadın hasta sağ üst molar dişinde ağrı şikayetiyle kliniğimize başvurdu. Radyolojik değerlendirme sırasında ikincil molar dişin distobukkal kökünün, gömülü üçüncü molar diş ile ilişkili olduğu görüldü. Konik ışınlı bilgisayarlı tomografi ile görüntülemede gömülü üçüncü molar dişin, ikinci molar dişin distobukkal kökünde rezorpsiyona neden olduğu izlendi. İkinci molar dişin kök kanal tedavisi tamamlandı ve gömülü yirmi yaş dişi çekildi.
Sonuç: Eksternal rezorpsiyonların tedavisi, günlük klinik uygulamada diş hekimleri için zor olabilir ve prognoz belirsizdir. Tedavi rezorpsiyonun derecesine ve her hastanın özel durumuna göre değişir.
Anahtar Kelimeler: Eksternal rezorpsiyon, kök kanal tedavisi, MTA

PP-56 Treatment of external root resorption because of adjacent third molar: A case report

Fatma Atasever Çakmak

Atatürk University, Faculty of Dentistry, Department of Endodontics, Erzurum, Turkiye

Introduction and Aim: The most common impacted teeth are impacted third molars. Impacted third molars are at risk of causing pathological conditions, and external root resorption of adjacent teeth is one of the most common. External root resorption is a pathological process induced by local inflammation or mechanical stress. Periapical and panoramic radiographs and cone-beam computed tomography are used to aid diagnosis. The aim of this case report is to present a case of second molar resorption caused by an impacted third molar and its treatment.
Case Report: A 47-year-old female patient applied to our clinic with the complaint of pain in her right upper molar tooth. During the radiological examination, it was observed that the distobuccal root of the secondary molar tooth was associated with the impacted third molar. In the cone beam computed tomography image, it was observed that the impacted third molar caused resorption in the distobuccal root of the second molar tooth. Root canal treatment of the second molar was completed and the impacted wisdom tooth was extracted.
Conclusions: Management of external resorptions can be difficult for dentists in daily clinical practice, and the prognosis is uncertain. Treatment varies according to the degree of resorption and the specific situation of each patient.
Keywords: External resorption, root canal treatment, MTA

PS-57 Genç hastada odontojenik keratokist: Bir olgu sunumu

Dilek Çoban[1], Elif Sadık[1], Mehmet Safa Özyalçın[2], Büşra Erşan Erdem[3]

[1] *Ordu Üniversitesi, Diş Hekimliği Fakültesi, Ağız, Diş ve Çene Radyolojisi Ana Bilim Dalı, Ordu, Türkiye*
[2] *Ordu Üniversitesi, Diş Hekimliği Fakültesi, Ağız, Diş ve Çene Cerrahisi Ana Bilim Dalı, Ordu, Türkiye*
[3] *Ordu Üniversitesi, Eğitim ve Araştırma Hastanesi, Tıbbi Patoloji Bölümü, Ordu, Türkiye*

Giriş ve Amaç: Odonotojenik keratokist dental lamina artıklarından gelişen, lokal agresif ve infiltratif özellikte, rekürrens oranı yüksek gelişimsel bir odontojenik kisttir. Genellikle hayatın ikinci ve üçüncü dekatlarında ve erkeklerde kadınlardan daha sık görülür. Her iki çenede görülebilmekle birlikte sıklıkla mandibulada, özellikle ramus ve angulus bölgelerinde görülmekte ve çenelerin iç yüzü boyunca yayılım göstermektedir. Sekonder olarak enfekte olmadıkça veya belirgin ekspansiyon yapmadıkça çoğunlukla asemptomatik seyreder. Bu olgu sunumunun amacı genç hastada tespit edilen odontojenik keratokistin klinik, radyografik ve histopatolojik bulgularını sunmaktır.
Olgu Sunumu: Sistemik hastalığı bulunmayan 15 yaşındaki kadın hasta sağ maksiller bölgede ağrı şikayetiyle kliniğimize başvurdu. Hastanın panoramik radyografisinde sağ mandibular ramus bölgesinde, gelişimi devam eden üçüncü molar dişle ilişkili iyi sınırlı, uniloküler radyolüsent lezyon alanı izlendi. Hastanın ilgili bölgede herhangi bir şikâyeti bulunmamaktaydı. Lezyonun sınırlarının incelenebilmesi ve olası kortikal perforasyonun belirlenebilmesi amacıyla konik ışınlı bilgisayarlı tomografi (KIBT) görüntüleri alındı. KIBT görüntülerinde; sağ mandibular ramusta üçüncü molar diş germinin distalinde, diş folikülüyle ilişkili, yaklaşık 17,3x10,6x11,3 mm (APxBLxSI) boyutlarında, bukkal ve lingual kortikal kemikte incelmeye neden olan radyolüsent lezyon izlendi. Lezyon epitelinden insizyonel biyopsi alınarak histopatolojik incelemeye gönderildi. Histopatolojik inceleme sonucu parakeratinize odontojenik keratokist tanısı konan hasta bir ay sonra çağrıldı ve kist diş germi ile birlikte enükle edildi. Yara bölgesi sorunsuz iyileşen hastanın takibi devam etmektedir.
Sonuç: Odontojenik keratokistin tedavi yöntemleri arasında, enükleasyon, marsupyalizasyon, dekompresyon, rezeksiyon veya küretaj yer alır**.** Hastaların uygun yöntem ile tedavi edildikten sonra yüksek rekürrens oranı nedeniyle uzun dönem klinik ve radyolojik takiplerinin yapılması önemlidir.
Anahtar Kelimeler: Enükleasyon, konik ışınlı bilgisayarlı tomografi, odontojenik keratokist

PP-57 Odontogenic keratocyst in a young patient: A case report

Dilek Çoban[1], Elif Sadık[1], Mehmet Safa Özyalçın[2], Büşra Erşan Erdem[3]

[1] *Ordu University, Faculty of Dentistry, Department of Dentomaxillofacial Radiology, Ordu, Turkey*
[2] *Ordu University, Faculty of Dentistry, Department of Oral and Maxillofacial Surgery, Ordu, Turkey*
[3] *Ordu University, Training and Research Hospital, Department of Pathology, Ordu, Turkey*

Introduction and Aim: Odontogenic keratocyst (OKC) is a locally aggressive and infiltrative developmental odontogenic cyst with a high recurrence rate and develops from remnants of dental lamina. It is usually seen in the second and third decades of life and more common in males than females. Although it can be seen in both jaws, it is frequently seen in the mandible, especially in the ramus and angulus regions, and spread along the inner surface of the jaws. It is mostly asymptomatic unless secondarily infected or shows significant expansion. The aim of this case report is to present the clinical, radiographic, and histopathological findings of an OKC detected in a young patient.
Case Report: A 15-year-old female patient who didn't have systemic disease was admitted to our clinic with the complaint of pain in the right maxillary region. Panoramic radiography showed a well-defined, unilocular radiolucent lesion area associated with the developing third molar in the right mandibular ramus region. The patient had no complaints of pain and swelling in this area. Cone-beam computed tomography (CBCT) images were taken to examine the borders of the lesion and to identify possible cortical perforation. In CBCT images; a radiolucent lesion of approximately 17.3x10.6x11.3mm (APxBLxSI) related to the tooth follicle was observed distal to the third molar germ in the right ramus, causing thinning of the buccal and lingual cortical bone. An incisional biopsy was taken and sent for histopathological examination. The patient was diagnosed with parakeratinized OKC and recalled one month later. The cyst with the tooth germ was enucleated. The patient`s wound area healed without any problem and follow up visits are scheduled.
Conclusions: Treatment methods of OKC include enucleation, marsupialization, decompression, resection, and curettage. Long-term clinical and radiological follow-up is important because of the high recurrence rate after the patients are treated.
Keywords: Cone-beam computed tomography, enucleation, odontogenic keratocyst

PS-58 Servikal eksternal kök rezorpsiyonlu üst lateral dişin cerrahi ve endodontik kombine tedavisi: Olgu sunumu

Merve Çoban Öksüzer, Ahter Şanal Çıkman, Feyza Çetinkaya

Recep Tayyip Erdoğan Üniversitesi, Diş Hekimliği Fakültesi, Endodonti Ana Bilim Dalı, Rize, Türkiye

Giriş ve Amaç: Servikal eksternal kök rezorpsiyonu (SER) çoğunlukla dişlerin servikal bölgesinde; alveolar kret tepesinin üzerinde ve epitelyal ataçmanın apikalinde başlayan yıkıcı bir rezorpsiyon türüdür. Rezorbsiyonun şiddetine göre periyodik takip, internal veya eksternal yaklaşımlı tamir veya çekim gibi çeşitli tedavi seçenekleri vardır. Bu olgu sunumunda servikal eksternal kök rezorpsiyonunun cerrahi ve endodontik kombine tedavisi sunulmaktadır.
Olgu Sunumu: 46 yaşında sistemik olarak sağlıklı kadın hastanın 12 nolu dişine yapılan klinik muayenede kole bölgesinde SER ile uyumlu kavitasyon tespit edildi. Diş devital ve asemptomatikti. Radyografik muayenede SER tanısını destekler şekilde düzensiz radyolüsent alan ve periapikal lezyon görüldü. Dişe kök kanal tedavisi uygulandıktan sonra rezorbsiyon alanının tamiri için flap cerrahisi uygulandı. Rezorbsiyon alanındaki granülasyon dokusu temizlenerek uzaklaştırıldı ve kavite dezenfekte edildi. Rezorpsiyon bölgesi cam iyonomer siman ile tamir edilip flap orijinal pozisyonuna yerleştirildi. 1 hafta sonra dikişler alındı ve hasta protetik restorasyon için yönlendirildi. Yapılan 18 aylık kontrollerinde diş radyografik ve klinik olarak asemptomatikti.
Sonuç: Servikal eksternal kök rezorpsiyonu diş yapısında ciddi kayıplara yol açabilir, bu nedenle rezorptif defektin uygun materyaller ile tedavi edilmesi dişin prognozu açısından çok önemlidir.
Anahtar Kelimeler: Cam iyonomer siman, eksternal tamir, servikal eksternal kök rezorpsiyonu

PP-58 Surgical and endodontic combined treatment of upper lateral tooth with cervical external root resorption: A case report

Merve Çoban Öksüzer, Ahter Şanal Çıkman, Feyza Çetinkaya

Recep Tayyip Erdoğan University, Faculty of Dentistry, Department of Endodontics, Rize, Turkey

Introduction and Aim: Cervical external root resorption (SER) is usually in the cervical region of the teeth; It is a type of destructive resorption that begins above the apex of the alveolar crest and apical to the epithelial attachment. Depending on the severity of the resorption, there are various treatment options such as periodic follow-up, repair with internal or external approach or extraction. In this case report, surgical and endodontic combined treatment of cervical external root resorption is presented.

Case Report: Cavitation consistent with SER was detected in the cervical region in the clinical examination performed on the 12th tooth of a 46-year-old female patient who was systemically healthy. The tooth was devital and asymptomatic. Radiographic examination revealed an irregular radiolucent area and periapical lesion, supporting the diagnosis of SER. After root canal treatment was applied to the tooth, flap surgery was performed to repair the resorption area. The granulation tissue in the resorption area was cleaned and removed and the cavity was disinfected. The resorption area was repaired with glass ionomer cement and the flap was placed in its original position. After 1 week, the sutures were removed and the patient was referred for prosthetic restoration. The tooth was radiographically and clinically asymptomatic in the 18-month follow-up.

Conclusions: Cervical external root resorption can lead to serious loss of tooth structure, so treating the resorptive defect with appropriate materials is very important for the prognosis of the tooth.

Keywords: Glass ionomer cement, repair with external approach, cervical external root resorption

PS-59 Alt ön bölgedeki diş eti çekilmesinin bağ dokusu grefti ve koronale kaydırılan flep tekniği ile tedavi edilmesi: Bir olgu sunumu

Gözde Nur Aydoğan, Hatice Yemenoğlu, Yağmur Saraç Gül, Günay Hüseynova

Recep Tayyip Erdoğan Üniversitesi, Diş Hekimliği Fakültesi, Periodontoloji Ana Bilim Dalı, Rize, Türkiye

Giriş ve Amaç: Diş eti çekilmesi, diş eti kenarının mine-sement sınırının apikalinde konumlandığı mukogingival durumlardır. Kemik dehisensi, hatalı diş fırçalama, subgingival restorasyon kenarları, yüksek frenulum ve kas ataçmanları gibi birçok faktöre bağlı olarak meydana gelebilir. Mukogingival cerrahi yöntemler ile sağlıklı periodontal dokular oluşturulmasının yanı sıra, açık kök yüzeylerinin kısmen veya tamamen kapatılması da hedeflenmektedir. Bu olgu sunumunda, alt çene santral dişler bölgesindeki açık kök yüzeyinin koronale kaydırılan flep (KKF) ve bağ dokusu grefti (BDG) ile tedavisinin sunulmaktadır.
Olgu Sunumu: Sistemik olarak sağlıklı 53 yaşındaki erkek hasta, alt ön bölgede hassasiyet ve estetik şikayeti ile kliniğimize başvurdu. Yapılan ağız içi muayenesinde, alt sağ ve sol santral dişlerinde diş eti çekilmesinin mevcut olduğu gözlendi. Hastaya ağız hijyeni eğitimi verildikten sonra, cerrahisiz periodontal tedavi yapıldı. Daha sonra KKF ile birlikte BDG uygulandı. Operasyondan 10 gün sonra dikişler alındı.
Sonuç: Operasyon sonrası erken dönemde herhangi bir komplikasyona rastlanmadı. 1 ay sonra kök yüzeyinin başarılı bir şekilde kapandığı buna ek olarak keratinize diş eti miktarının arttığı görüldü.
Anahtar Kelimeler: Bağ dokusu grefti, diş eti çekilmesi, keratinize doku

PP-59 Treatment of gingival recession in the mandibular anterior region with connective tissue graft and coronally advanced flap technique: A case report

Gözde Nur Aydoğan, Hatice Yemenoğlu, Yağmur Saraç Gül, Günay Hüseynova

Recep Tayyip Erdoğan University, Faculty of Dentristry, Department of Periodontology, Rize, Turkey

Introduction and Aim: Gingival recession is mucogingival conditions in which the gingival margin is located apical to the cemento-enamel junction. It can occur due to many factors such as bone dehiscence, incorrect toothbrushing, subgingival restoration margins, high frenulum and muscle attachments. Mucogingival surgical methods aim to create healthy periodontal tissues as well as to partially or completely close the open root surfaces. In this case report, treatment of the open root surface of the mandibular central teeth with coronally advanced flap (CAF) and connective tissue graft (CTG) is presented.
Case Report: A systemically healthy 53-year-old male patient was admitted to our clinic with complaints of sensitivity and aesthetic in the mandibular anterior region. In the intraoral examination, it was determined that the patient had gingival recession in the mandibular right and left central teeth. After oral hygiene education was given to the patient, non-surgical periodontal treatment was applied. Then, CTG and CAF were performed. The sutures were removed 10 days after the operation.
Conclusions: No complications were observed in the early postoperative period. After 1 month, it was observed that the root surface was successfully closed and the amount of keratinized gingiva increased.
Keywords: Connective tissue graft, gingival recession, keratinized tissue

PS-60 İmplant çevresinde serbest dişeti grefti ile yeterli yapışık keratinize dişeti oluşturma: Bir olgu sunumu

Gözde Nur Aydoğan, Oğuz Köse, Gülsüm Ünlü, Hatice Türkoğulları

Recep Tayyip Erdoğan Üniversitesi, Diş Hekimliği Fakültesi, Periodontoloji Ana Bilim Dalı, Rize, Türkiye

Giriş ve Amaç: İmplant çevresindeki yapışık keratinize gingival bandın varlığı krestal kemik stabilitesinin sürdürülebilmesi için çok önemli bir biyolojik faktördür. Yumuşak doku çekilmesini önlemek ve ağız hijyeninin sağlanmasını kolaylaştırmak için implant çevresinde yeterli keratinize dokuya ihtiyaç vardır**.** Sunulan olguda alt çene kanin bölgesinde, yetersiz keratinize dişeti miktarını arttırarak peri-implant yumuşak doku sağlığını korumak amaçlanmıştır.

Olgu Sunumu: Kontrol altında Tip 2 diabet hastalığı bulunan 63 yaşında erkek hasta, mandibular sağ ve sol bölgede bulunan implantlar çevresinde yeterli hijyeni sağlayamaması şikayeti ile kliniğimize başvurdu. Hastanın klinik muayenesinde, alt sağ ve sol kanin diş bölgesine yerleştirilen implantların peri-implant mukozasındaki yapışık dişetinin yetersiz olduğu görüldü. Cerrahi olarak yapışık dişeti boyutunu artırmak için damaktan serbest dişeti grefti alınarak alıcı sahaya adapte edildi ve mukogingival çizginin yeni kenarına 5/0 sutur ile sabitlendi. Operasyon bölgesi periodontal pat yardımıyla kapatıldı.

Sonuç: Operasyon sonrası erken dönemde herhangi bir komplikasyon izlenmedi. Operasyondan 10 gün sonra pat ve süturların alınması amacıyla hasta görüldü ve yapılan muayenede iyileşme devam etmekteydi. 1 ay sonraki kontrolde implantlar çevresinde yeterli yapışık keratinize dişeti oluştuğu görüldü. Apikale kaydırılan flep tekniğiyle eş zamanlı olarak uygulanan serbest dişeti grefti implant çevresi yetersiz yapışık dişetine sahip olgularda tatmin edici sonuçlar sağlayabilir.

Anahtar Kelimeler: Peri-implant mukoza, serbest dişeti grefti, yetersiz yapışık dişeti,

PP-60 Creating adequately attached keratinize gingiva with free gingival graft around implant: A case report

Gözde Nur Aydoğan, Oğuz Köse, Gülsüm Ünlü, Hatice Türkoğulları

Recep Tayyip Erdoğan Unıversity, Faculty of Dentristry, Department of Periodontology, Rize, Turkey

Introduction and Aim: The presence of an attached gingival band is a very important biological factor for maintaining the stability of the crestal bone. Adequate keratinized mucosa is needed around the implant to prevent soft tissue retraction and to facilitate oral hygiene. In the presented case it was aimed to protect peri-implant soft tissue by increasing the amount of insufficient keratinize gingiva in the mandibular canine.
Case Report: A 63 years old male patient with under-controlled type 2 diabetes applied to our clinic with the complaint of inability to provide adequate hygiene around the implants in the mandibular right and left region. In the clinical examination of the patient, it has observed that attached gingiva in the peri-implant mucosa of dental implant placed in the mandibular right and left canine tooth region was in sufficient. Surgically a free gingival graft (FGG) was taken from the palate, adapted to the recipient site and fixed to the new edge of the mucogingival line with a 5/0 suture. The operation area was closed with the help of the periodontal pat.
Conclusions: No complication were observed in the early postoperative period.10 days after the operation, the patient was seen for the removal of the pat and sutures, and the improvement continued in the examination. At the follow-up 1 month later, it was observed that sufficient attached gingiva was formed around the implant. FGG applied simultaneously with the apically shifted flap techinique can provide satisfactory results in patient with insufficiently attached gingiva around the implant.
Keywords: Peri-implant mucosa, FGG, insufficiently attached gingiva

PS-61 Alt çene 1. molar dişteki fistül yolunun oluşturduğu periodontal defektin serbest dişeti grefti ile tedavi edilmesi: Bir olgu sunumu

Günay Hüseynova, Mine Keskin, Gözde Nur Aydoğan, Derya Açıkgöz Candemir

Recep Tayyip Erdoğan Üniversitesi, Diş Hekimliği Fakültesi, Periodontoloji Ana Bilim Dalı, Rize, Türkiye

Giriş ve Amaç: Kombine endodontik-periodontal lezyonlar periodontal ve pulpal dokulardaki lokalize sınırlı enfeksiyon kaynaklı bölgelerdir. Böyle bir lezyonda klinik belirtiler; perküsyonda hassasiyet, eşlik eden bir fistül yolu, kök çevresi dokularda veya periodontal ataçmanlarda hızlı kayıplar şeklindedir. Endodontik tedaviyi takiben mukogingival cerrahi yöntemler ile sağlıklı periodontal dokular oluşturulmasının yanı sıra, açık kök yüzeylerinin kısmen veya tamamen kapatılması da hedeflenmektedir. Bu olgu sunumunda, alt çene 1. molar diş bölgesinde açık kök yüzeyinin serbest dişeti grefti (SDG) uygulaması ile tedavisinin sunulması amaçlandı.

Olgu Sunumu: Sistemik olarak sağlıklı 38 yaşındaki erkek hasta, alt çene sağ posterior bölgede ağrı, şişlik ve dişetinde kanama şikayeti ile kliniğimize başvurdu. Yapılan ağız içi muayenesinde, alt sağ 1. molar dişinde fistül yolu ve diş eti çekilmesinin mevcut olduğu gözlendi. Hastaya ağız hijyeni eğitimi verildikten sonra, cerrahisiz periodontal tedavi uygulandı. Dişin endodontik tedavisi tamamlandı. Daha sonra SDG uygulandı. Operasyondan 10 gün sonra dikişler alındı.

Sonuç: Operasyon sonrası erken dönemde herhangi bir komplikasyon rastlanmadı. 1 ay sonra keratinize diş eti miktarının arttığı buna ek olarak fistül yolunun oluşturduğu periodontal defektin kapandığı görüldü.

Anahtar Kelimeler: Diş eti çekilmesi, endodontik-periodontal lezyon, keratinize doku, serbest diş eti grefti

PP-61 Treatment of the periodontal defect formed by the fistula tract in the mandibular first molar tooth with a free gingival graft: A case report

Günay Hüseynova, Mine Keskin, Gözde Nur Aydoğan, Derya Açıkgöz Candemir

Recep Tayyip Erdogan University, Faculty of Dentistry, Department of Periodontology, Rize, Turkey

Introduction and Aim: Combined endodontic-periodontal lesions are regions of localized limited infection origin in periodontal and pulpal tissues. Clinical manifestations in such a lesion; sensitivity to percussion, a concomitant fistula tract, rapid loss of peri-root tissues or periodontal attachments. In addition to creating healthy periodontal tissues with mucogingival surgical methods following endodontic treatment, partial or complete closure of open root surfaces is also aimed. In this case report, it has aimed to present the treatment of the open root surface of the mandibular first molar region with free gingival graft (SDG) application.
Case Report: A systemically healthy 38-year-old male patient has admitted to our clinic with complaints of pain, swelling in the lower posterior region and bleeding in the gingiva. In the intraoral examination, it has observed that there has a fistula tract and gingival recession in the lower right 1st molar tooth. After oral hygiene education has given to the patient, non-surgical periodontal treatment has applied. Endodontic treatment of the tooth has been completed. Then the SDG has implemented. The sutures have removed 10 days after the operation.
Conclusions: No complications have encountered in the early postoperative period. After 1 month, it has observed that the amount of keratinized gingiva increased and the periodontal defect formed by the fistula tract has closed.
Keywords: Gingival recession, endodontic-periodontal lesion, keratinized tissue, free gingival graft

PS-62 Üst çene anterior bölgede dişeti gülümsemesinin gingivektomi ile estetik olarak düzenlenmesi: Bir olgu sunumu

Günay Hüseynova, Hatice Yemenoğlu, Gözde Nur Aydoğan, Müjde Çilkuş

Recep Tayyip Erdoğan Üniversitesi, Diş Hekimliği Fakültesi, Periodontoloji Ana Bilim Dalı, Rize, Türkiye

Giriş ve Amaç: Gülümseme esnasında dişeti dokusunun 3 mm' den daha fazla görünmesi durumu Gummy Smile olarak tanımlanmaktadır. Etiyolojisinde hiperaktif kas kuvvetleri, dudak uzunluğu, dudak hipermobilitesi, insizal aşınma/kuron uzunluğu, vertikal maksiller fazlalık ve dişeti hiperplazisi yer almaktadır. Bu olgu sunumunda dişeti gülüşünün gingivektomi ile estetik olarak tedavisinin sunulması amaçlanmaktadır.
Olgu Sunumu: Sistemik olarak sağlıklı 33 yaşında kadın hasta gülümsediğinde dişetlerinin aşırı göründüğü ve bundan estetik olarak rahatsız olduğu şikayetiyle kliniğimize başvurdu. Yapılan muayenede oral kaslarda hiperaktivite tespit edilmemiştir. Hastanın cerrahisiz periodontal tedavisi tamamlanıp oral hijyen eğitimi verildikten sonra ilgili dişlerde gingivektomi işlemi tamamlandı. Operasyondan 10 gün sonra hasta kontrole çağırıldı.
Sonuç: Erken dönemde herhangi bir komplikasyon görülmedi. 1 ay sonra kontrol edildiğinde operasyon bölgesindeki dişetinin sağlıklı, pembe, sıkı bir form aldığı; hasta gülümsediğinde dişeti görünürlüğünün estetik olarak tatmin edici seviyede olduğu görüldü.
Anahtar Kelimeler: Dişeti, gingivektomi, gummy smile

PP-62 Aesthetic regulation of the gingival smile in the anterior region of the maxilla by gingivectomy: A case report

Günay Hüseynova, Hatice Yemenoğlu, Gözde Nur Aydoğan, Müjde Çilkuş

Recep Tayyip Erdogan University, Faculty of Dentistry, Department of Periodontology, Rize, Turkey

Introduction and Aim: Gummy Smile is defined as the appearance of more than 3 mm of gingival tissue during smiling. Its etiology includes hyperactive muscle forces, lip length, lip hypermobility, incisal abrasion/crown length, vertical maxillary excess and gingival hyperplasia. In this case report, it is aimed to present the aesthetic treatment of gingival smile with gingivectomy.
Case Report: A systemically healthy 33 years old female patient applied to our clinic with the complaint that her gums look excessive when she smiles and she is aesthetically uncomfortable. No hyperactivity has detected in the oral muscles during the examination After the patient's non-surgical periodontal treatment has completed and oral hygiene training has given, gingivectomy has completed in the related teeth. The patient has called for control 10 days after the operation.
Conclusions: No complications have observed in the early period. When checked after 1 month, the gingiva in the operation area took a healthy, pink, firm form; when the patient smile, it has seen that the gingival visibility has at an aesthetically satisfactory level.
Keywords: Gingiva, gingivectomy, gummy smile

PS-63 Alt çene anterior bölgede yetersiz yapışık dişeti genişliğinin serbest dişeti grefti ile tedavisi: Bir olgu sunumu

Hatice Türkoğulları, Meltem Zihni Korkmaz, Hatice Arslan, Derya Açıkgöz Candemir

Recep Tayyip Erdoğan Üniversitesi, Diş Hekimliği Fakültesi, Periodontoloji Ana Bilim Dalı, Rize, Türkiye

Giriş ve Amaç: Diş etinin sulkus tabanından mukogingival sınıra kadar uzanan alttaki periosta sıkıca bağlı, yoğun, pütürlü kısmı yapışık diş eti olarak tanımlanmaktadır. Yapışık dişeti varlığı, dişetini alveol mukozasına göre çiğneme kaynaklı travmalara karşı daha dirençli kılmakta, kas bağlantılarından ve frenulumdan gelen kuvvetlerin olumsuz etkilerini azaltmaktadır. Yapışık diş eti yetersizliği ise serbest diş eti kenarının hareketliliğinden dolayı subgingival plak birikimine ve diş eti çekilmesine yol açmaktadır. Bu olgu sunumunda alt anterior bölgede diş eti çekilmesine neden olan yapışık diş eti yetersizliği serbest diş eti grefti(SDG) ile tedavisi amaçlanmıştır.

Olgu Sunumu: Sistemik olarak sağlıklı olan 48 yaşındaki kadın hasta dişeti çekilmesi, kanama ve plak birikimi şikayeti ile kliniğimize başvurmuştur. Yapılan klinik ve radyolojik muayenesinde hastanın 31 ve 41 numaralı dişlerinde yetersiz yapışık dişeti genişliği bulunduğu görüldü. Hastanın cerrahisiz periodontal tedavisi tamamlanarak oral hijyen eğitimi verildi. Alt çene anterior bölgedeki yetersiz yapışık dişetinin tedavisi için damaktan alınan serbest dişeti grefti 31-41 numaralı dişlere uygulandı. Operasyon bölgesi periodontal patla kapatıldı. Cerrahi işlemden 10 gün sonra pat ve dikişler alındı.

Sonuç: Erken dönemde herhangi bir komplikasyon gözlenmedi. Operasyon bölgesinde yeterli yapışık dişeti oluştuğu bir miktar da açık kök yüzeyinin kapandığı görüldü. Hastanın plak kontrolü iyileştirildi.

Anahtar Kelimeler: SDG, yetersiz yapışık dişeti

PP-63 Treatment of insufficient attached gingival width in the anterior mandible with free gingival graft: A case report

Hatice Türkoğulları, Meltem Zihni Korkmaz, Hatice Arslan, Derya Açıkgöz Candemir

Recep Tayyip Erdoğan University, Faculty of Dentistry, Department of Periodontology, Rize, Turkey

Introduction and Aim: The gingiva is defined as the dense, rough part of the gingiva that extends from the base of the sulcus to the mucogingival border, tightly attached to the underlying periosteum. The presence of attached gingiva makes the gingiva more resistant to chewing traumas than the alveolar mucosa, and reduces the negative effects of forces from muscle connections and frenulum. Attached gingival insufficiency causes subgingival plaque accumulation and gingival recession due to the mobility of the free gingival margin. In this case report, it is aimed to treat gingival recession, which causes gingival recession in the lower anterior region, with free gingival graft (FGG).

Case Report: Systemically healthy 48-year-old female patient applied to our clinic with complaints of gingival recession, bleeding and plaque accumulation. In the clinical and radiological examination, it has observed that the patient had insufficient attached gingival width in teeth 31 and 41. The patient's non-surgical periodontal treatment has completed and oral hygiene training has given. A free gingival graft taken from the palate has applied to teeth 31-41 for the treatment of insufficiently adherent gingiva in the anterior mandible. The operation area has closed with a periodontal pat. Stitches and sutures have removed 10 days after surgery.

Conclusions: No complications have observed in the early period. It has observed that sufficient adherent gingiva has formed in the operation area and some open root surface has closed. The patient's plaque control has improved.

Keywords: FGG, insufficiently attached gingiva

PS-64 Üst çene sol kanin diş bölgesindeki dişeti çekilmesinin Tünel yöntemi ve subepitelyal bağ doku grefti ile tedavisi: Olgu sunumu

Hatice Türkoğulları, Oğuz Köse, Gülsüm Ünlü, Gözde Nur Aydoğan

Recep Tayyip Erdoğan Üniversitesi, Diş Hekimliği Fakültesi, Periodontoloji Ana Bilim Dalı, Rize, Türkiye

Giriş ve Amaç: Diş eti çekilmesi; diş eti kenarının, mine sement birleşiminden apikale yer değiştirmesi olarak tanımlanmaktadır. Diş eti çekilmesinin tedavisinde bağ doku grefti altın standart olarak kabul edilmektedir. Bu olguda 23 ve 24 numaralı dişlerdeki çekilmenin subepitelyal bağ doku grefti ile estetik olarak tedavisi amaçlanmıştır.
Olgu Sunumu: Sistemik olarak sağlıklı 30 yaşındaki hasta estetik ve hassasiyet şikayeti ile kliniğimize başvurmuştur. Yapılan klinik ve radyolojik muayenesinde hastanın 23 ve 24 numaralı dişlerinde sınıf I Miller diş eti çekilmesi olduğu görüldü. Hastanın cerrahisiz periodontal tedavisi tamamlanarak oral hijyen eğitimi verildi. Lokal anesteziyi takiben dişeti çekilmesi olan bölgenin en az bir diş meziyalini ve en az bir diş distalini içeren intrasulkuler insizyon yapıldı. Keskin tünel elevatörleri kullanılarak flep, koronal yönde pasif, gerilimsiz kapanmaya izin vermek için mukogingival sınıra kadar tam kalınlık olarak kaldırıldı. Flebin iç yüzeyinde kalan kollajen demetler, flebin pasif koronal yer değiştirmesi elde edilene kadar Gracey küretler kullanılarak dikkatlice kesildi. İkinci operasyon bölgesi olan damaktan paralel teknik ile elde edilen serbest diş eti grefti ağız dışında de-epitelize edilerek bağ doku grefti elde edildi.Elde edilen bağ doku grefti flebin her iki ucuna doğru ulaşacak şekilde lateral yönde yerleştirildi. Flep askı sutur kullanılarak mine-sement sınırını 1 mm koronal yönde aşacak şekilde kapatıldı. Cerrahi işlemden 10 gün sonra dikişler alındı.
Sonuç: Erken dönemde herhangi bir komplikasyon gözlenmedi.1 aylık takipte diş eti çekilmesinin kapandığı ve tatmin edici estetik görünüm kazandırdığı gözlenmiştir. Hasta takip altındadır.
Anahtar Kelimeler: BDG, diş eti çekilmesi, tünel yöntemi

PP-64 Tunnel method of gingival recession in the maksiller left canine tooth region and treatment with subepithelial connective tissue graft: A case report

Hatice Türkoğulları, Oğuz Köse, Gülsüm Ünlü, Gözde Nur Aydoğan

Recep Tayyip Erdogan University, Faculty of Dentistry, Department of Periodontology, Rize, Turkey

Introduction and Aim: Gingival recession; It is defined as the apical displacement of the gingival margin from the cementum-enamel junction. Connective tissue graft is considered the gold standard in the treatment of gingival recession. In this case, it has aimed to treat the recession in teeth 23 and 24 aesthetically with subepithelial connective tissue graft.
Case Report: A systemically healthy 30-year-old patient applied to our clinic with complaints of aesthetics and sensitivity. In the clinical and radiological examination, it has observed that the patient had class I Miller gingival recession in teeth 23 and 24. The patient's non-surgical periodontal treatment has completed and oral hygiene training has given. Following local anesthesia, an intrasulcular incision including at least one mesial and at least one distal tooth of the gingival recession area has made. Using sharp tunnel elevators, the flap has raised full thickness up to the mucogingival border to allow passive, tension-free closure in the coronal direction. Collagen bundles remaining on the inner surface of the flap were carefully cut using Gracey curettes until passive coronal displacement of the flap was achieved. The connective tissue graft has obtained by de-epithelializing the free gingival graft obtained from the palate, which is the second operation area, using the parallel technique. The resulting connective tissue graft has placed in the lateral direction, reaching towards both ends of the flap. The flap has closed using a suture, exceeding the enamel-cementum border by 1 mm in the coronal direction. The sutures have removed 10 days after the surgical procedure.
Conclusions: No complications have observed in the early period. In the 1-month follow-up, it has observed that the gingival recession has closed and it gave a satisfactory aesthetic appearance. The patient is under follow-up.
Keywords: SCG, gingival recession, tunnel method

PS-65 Liken Planus: Bir olgu sunumu

Lamia Tuğluoğlu Dalcı, Sümeyye Demir, Binali Çakır

Atatürk Üniversitesi, Diş Hekimliği Fakültesi, Ağız, Diş ve Çene Radyolojisi Ana Bilim Dalı, Erzurum, Türkiye

Giriş ve Amaç: Liken Planus (LP), deri ve muköz membranları tutan kronik mukokütanöz enflamatuar bir hastalıktır. Etyolojisi bilinmemekle birlikte yoğun bant tarzı T lenfosit hücre infiltrasyonu içermesi otoimmün bir süreç olduğunu düşündürür. Patogenezinde birincil mekanizma oral keratinositler tarafından ekzojen/endojen antijen üretimidir. Hastalık yaşlı popülasyonda, yaşamın 5. ve 6. dekatında ortaya çıkar. Kadınlarda 1.5-3 kat daha baskındır. Tipik olarak kronik seyirli ısrarcı bir hastalıktır. Deri ve ağız mukozası en sık tutulan bölgelerdir. Özefagus, konjunktiva gibi diğer mukoza alanları ve deri uzantıları daha seyrek etkilenmektedir. En sık yanak mukozası, dil sırtı ve seyrek olarak dişetinde görülür. Lezyonların yerleşim yeri, dağılımı, şekil ve morfolojilerine göre sınıflandırılan LP'un bugüne kadar yirmi civarında klinik tipi tanımlanmış olup retiküler, papüler, plak, atrofik, ülseratif (eroziv), büllöz formları daha sık ortaya çıkar. LP hastalarının %70'inde oral mukoza etkilenmektedir.

Olgu Sunumu: Olgumuz 42 yaşında erkek hasta; elde palmar bölgede, ayak tabanında kaşıntılı lezyonlar ve yemek yerken ağrılı yutkunmalar (odinofaji), oral dokularda zımpara kâğıdı benzeri değişiklikler gibi yakınmalarla kliniğimize başvurdu. Soy geçmişinde herhangi bir patolojik bulgusu bulunmayan hastamızın yapılan ağız içi muayenesinde bilateral tüm yanak mukozasını ve dil laterallerini kaplayan, beyaz renkli balık ağı benzeri lezyonları saptandı. El derisinde ve oral mukozada elemanter lezyon bulgusu olabilen el ayak ağız hastalığı, verruca vulgaris, eritema multiforme, pemfigus, sifiliz, lepra gibi hastalıkları; kullandığımız diagnostik algoritma ve klinik bulgular eşliğinde değerlendirip LP ön tanısı koyduk. Laboratuvar incelemesinde biyokimyasal parametreleri normal olan olgumuzun yakınmaları başlamadan hemen önceki dönemde stres ve kaygılı bir yoğun psikolojik dönem geçirmiş olması, sigara kullanımı ve yaş faktörü OLP'yi destekleyen faktörler arasındaydı. Biyopsi materyali de histopatolojik olarak LP ile uyumlu sonuç verdi.

Sonuç: Vaka raporumuzda tam ve doğru bir klinik diagnozun önemini ve diş hekiminin sistemik hastalıkların erken tanısındaki önemli rolünü ve sorumluluğunu bir kez daha vurgulayarak hastaların multidisipliner bütünsel bir yaklaşımla takibinin önemini vurgulamayı amaçladık.

Anahtar Kelimeler: Oral Mukoza, otoimmün, Liken Planus

PP-65 Lichen Planus: A case report

Lamia Tuğluoğlu Dalcı, Sümeyye Demir, Binali Çakır

Atatürk University, Faculty of Dentistry, Department of Oral and Maxillofacial Radiology, Erzurum, Turkey

Introduction and Aim: Lichen Planus(LP) is a chronic mucocutaneous inflammatory disease of the skin and oral mucous membranes. Although the etiology is unknown, intense band-like T lymphocyte cell infiltration suggests that it is an autoimmune process. The primary mechanism in its pathogenesis is exogenous/endogenous antigen production by oral keratinocytes.The disease commonly presents in the older population in the fifth –sixth decades of life.1.5-3 times female predilection is dominant.It is a persistent disease with a typically chronic course.The skin and oral mucosa are the most frequently involved areas . Other mucosal areas such as the esophagus, conjunctiva, and skin appendages are less frequently affected. It is most commonly seen on the buccal mucosa, ridge of the tongue and rarely on the gingiva. Classified according to the location, distribution, shape and morphology of the lesions, around twenty clinical types have been defined so far, and reticular, papular, plaque, atrophic, ulcerative (erosive), bullous forms occur more frequently. Oral mucosa is affected in 70% of LP patients.

Case Report: Our case is a 42-year-old male patient; He applied to our clinic with complaints such as itchy lesions on the palmar region of the hands and soles of the feet, painful swallowing while eating (odynophagia), and sandpaper-like changes in the oral tissues. Intraoral examination of our patient, who did not have any pathological findings in her family history, revealed white fishnet-like lesions covering the bilateral entire buccal mucosa and lateral tongue. Diseases such as hand-foot-mouth disease, verruca vulgaris, erythema multiforme, pemphigus, syphilis, leprosy, which can be signs of elementary lesions on the skin of the hand and oral mucosa; We evaluated the diagnostic algorithm we used and clinical findings and made a preliminary diagnosis of LP. In our case, whose biochemical parameters were normal in laboratory examination, the fact that he had an intense psychological period with stress and anxiety in the period just before the onset of symptoms, smoking and age were among the factors supporting OLP. The biopsy material also gave results histopathologically compatible with LP.

Conclusions: In our case report, we aimed to emphasize the importance of a complete and accurate clinical diagnosis and the important role and responsibility of the dentist in the early diagnosis of systemic diseases, and to emphasize the importance of following up patients with a multidisciplinary holistic approach.

Keywords: Oral Mucosa, autoimmune, Lichen Planus

PS-66 Stafne kemik kavitesi: İki olgu sunumu

Kevser Dinç, Derya İçöz

Selçuk Üniversitesi, Diş Hekimliği Fakültesi, Ağız, Diş ve Çene Radyolojisi Ana Bilim Dalı, Konya, Türkiye

Giriş ve Amaç: Stafne kemik kavitesi (SKK), nadir olarak görülen, genellikle angulus bölgesinde ve mandibula lingual korteksinde, inferior alveolar kanalın altında izlenen, yuvarlak/ovoid şekilli, düzgün sınırlı radyolusent bir oluşumdur. SKK, genelde asemptomatik olup hayatın 5-7. dekatları arasında erkeklerde daha sık görülmektedir. Bu raporun amacı, panoramik radyografide tespit edilip, konik ışınlı bilgisayarlı tomografi (KIBT) ile teşhisi konulan iki SKK vakasını sunmaktır.
Olgu Sunumu: Hipertansiyon ve tip 2 diyabet rahatsızlığı olan 73 yaşındaki erkek hasta ve sistemik rahatsızlığı olmayan 61 yaşındaki erkek hasta çeşitli dental şikayetler ile kliniğimize başvurdu. Panoramik radyografide 73 yaşındaki erkek hastanın sağ ve 61 yaşındaki erkek hastanın sol alt çenesinin angulus bölgesinde, radyolüsent, sınırları düzgün lezyon tespit edildi. Lezyonla ilişkili herhangi bir klinik semptom veya travma hikayesi yoktu. İntraoral muayenede mukoza normal görünümde olup herhangi bir patoloji saptanmadı. KIBT ile detaylı radyolojik inceleme yapıldı. Aksiyal, koronal ve sagittal kesitlerin incelenmesi sonucu, mandibula posterior bölgede inferior alveolar kanalın hemen altında, uniloküler, yuvarlak şekilli sklerotik sınırları olan bir radyolüsent lezyon izlendi. Alveolar kemiğin bukkal yüzeyinde kortikal yapıda incelme, lingual yüzeyde perforasyon tespit edildi. SKK olarak tanı koyulan lezyon için düzenli radyolojik takip önerildi.
Sonuç: SKK, genellikle rutin radyografik incelemelerde tesadüfen saptanır. Çoğu vakada düzenli radyolojik takip önerilmektedir. Biyopsi almaya veya herhangi bir tedavi uygulamaya gerek yoktur. Sonuç olarak SKK, panoramik radyografilerle teşhis edilebilmesine rağmen, ek görüntüleme yöntemleri de ayırıcı tanı için önerilmektedir. Bu sayede diğer lezyonlar ile ayırıcı tanıları yapılıp, gereksiz cerrahi işlemler önlenmiş olur.
Anahtar Kelimeler: Stafne kemik kavitesi, mandibula, konik ışınlı bilgisayarlı tomografi.

PP-66 Stafne bone cavity: Two case reports

Kevser Dinç, Derya İçöz

Selcuk University, Faculty of Dentistry, Department of Oral, Dental and Maxillofacial Radiology, Konya, Turkey

Introduction and Aim: Stafne bone cavity (SBC) is a rare, round/ovoid shaped, well-defined radiolucent formation, usually observed in the angulus region and lingual cortex of the mandible, under the inferior alveolar canal. SBC is usually asymptomatic and in the 5th-7th day of life. It is more common in men between decades. The purpose of this report is to present two cases of SBC detected on panoramic radiography and diagnosed with cone beam computed tomography(CBCT).

Case Report: A 73-year-old male patient with hypertension and type 2 diabetes and a 61-year-old male patient without systemic disease were admitted to our clinic with various dental complaints. Panoramic radiographs revealed a radiolucent lesion with smooth borders in the angulus region of the right lower jaw of a 73-year-old male patient and a 61-year-old male patient's left lower jaw. There was no history of clinical symptoms or trauma associated with the lesion. In the intraoral examination, the mucosa was normal and no pathology was detected. Detailed radiological examination was performed with CBCT. As a result of the examination of axial, coronal and sagittal sections, a radiolucent lesion with unilocular, round-shaped sclerotic borders was observed just below the inferior alveolar canal in the posterior region of the mandible. Thinning of the cortical structure on the buccal surface of the alveolar bone and perforation on the lingual surface were detected. Regular radiological follow-up was recommended for the lesion diagnosed as SBC.

Conclusions: SBC is usually detected incidentally in routine radiographic examinations. Regular radiological follow-up is recommended in most cases. There is no need to take a biopsy or apply any treatment. In conclusion, although SBC can be diagnosed with panoramic radiographs, additional imaging methods are also recommended for differential diagnosis. In this way, differential diagnosis with other lesions is made and unnecessary surgical procedures are prevented.

Keywords: Stafne bone cavity, mandible, cone beam computed tomography.

PS-67 Behçet Hastalığı olgu sunumu

Nurhan Bayındır Durna[1], Sümeyye Demir[2], Doğan Durna[2]

[1] Atatürk Üniversitesi, Diş Hekimliği Fakültesi, Ortodonti Ana Bilim Dalı, Erzurum, Türkiye
[2] Atatürk Üniversitesi, Diş Hekimliği Fakültesi, Ağız, Diş ve Çene Radyolojisi Ana Bilim Dalı, Erzurum, Türkiye

Giriş ve Amaç: Behçet Hastalığı(BH); tekrarlayan oral aftöz ülserler, genital ülserler, üveit ve deri lezyonları ile karakterize, sistemik tutulum gösterebilen, nedeni bilinmeyen inflamatuar bir hastalıktır. 1937 yılında Türk dermatolog Hulusi Behçet, 3 temel bulgu; tekrarlayan oral aftlar, genital ülserasyonlar ve üveiti gruplandırdı ve buna ‘’üçlü semptom” adını verdi. Erkeklerde kadınlara göre iki kat daha sık görülür. Tarihi “İpek Yolu” üzerindeki ülkelerde diğer ülkelere göre daha sık görülen behcet hastalığı, en çok Türkiye’de görülür.
Olgu Sunumu: Atatürk Üniversitesi Ağız Diş ve Çene Radyolojisi Kliniği'ne başvuran 18 yaşındaki erkek hasta; ağrılı ve sık tekrarlayan, ağız fonksiyonlarını engelleyen, ağız mukozasında yaygın olarak görülen aftlar ve devam eden ortodontik tedavisindeki sorun şikâyeti ile başvurdu. Anamnezinde hastanın herhangi bir sistemik hastalığının olmadığı öğrenildi. Ağız içi muayenede dudak mukozasında, sert ve yumuşak damakta, dilde, diş etinde ve yanak mukozasında ülsere alanlar görüldü. Extraoral muayenede gözlerde kızarıklık ve hipopiyon fark edildi. Birey, başta genital bölge olmak üzere vücudunun farklı yerlerinde (koltuk altı, ağız tabanı ve dilin farklı kısımları) belirli zamanlarda ortaya çıkan lezyonların varlığından bahsetti. Yapılan klinik muayene sonucunda Behçet ön tanısı ile dermatoloji kliniğine konsülte edilen hastaya paterji testi yapıldı ve pozitif sonuç verildi. Hastanın biyokimya sonuçları da inflamatuvar bir hastalık olan Behçet hastalığını doğruladı. Hastaya immünsupresif ve kortikosteroid ilaç tedavisi reçete edildi.
Sonuç: Oral bölge, otoimmün hastalıkların ilk belirtilerinin görüldüğü yerdir. Behçet hastalığına ilişkin bulgulara bu bölgede rastlama sıklığı yüksektir. Anamnezde ve klinik muayenede ağız içi ve ağız dışı bölgenin değerlendirilmelerinde bu hastalıklara dair semptomlar dikkatlice incelenmelidir.
Anahtar Kelimeler: Aft, Behçet, üveit

PP-67 Behcet's Disease case report

Nurhan Bayındır Durna[1], Sümeyye Demir[2], Doğan Durna[2]

[1] *Atatürk University, Faculty of Dentistry, Department of Orthodontics, Erzurum, Turkey*
[2] *Atatürk University, Faculty of Dentistry, Department of Oral and Maxillofacial Radiology, Erzurum, Turkey*

Introduction and Aim: Behcet's Disease (BD); It is an inflammatory disease of unknown cause, characterized by recurrent oral aphthous ulcers, genital ulcers, uveitis and skin lesions. Turkish dermatologist Hulusi Behçet in 1937, 3 main findings; He grouped recurrent oral aphthae, genital ulcerations, and uveitis and called it the "triple symptom." It is twice as common in men than women. Behcet's disease, which is more common in countries on the historical "Silk Road" than in other countries, is most common in Turkey.
Case Report: An 18-year-old male patient who applied to Atatürk University Oral and Maxillofacial Radiology Clinic; He applied with the complaints of painful and frequently recurring aphthae that interfere with oral functions, commonly seen in the oral mucosa, and problems in his ongoing orthodontic treatment. In his anamnesis, it was learned that the patient did not have any systemic disease. Intraoral examination revealed ulcerated areas on the lip mucosa, hard and soft palate, tongue, gingiva and buccal mucosa. Extraoral examination revealed redness and hypopyon in the eyes. The individual mentioned the presence of lesions that occur at certain times in different parts of his body (armpit, floor of the mouth and different parts of the tongue), especially in the genital area. As a result of the clinical examination, the patient was consulted to the dermatology clinic with the preliminary diagnosis of Behçet's, and a pathergy test was performed and a positive result was obtained. The patient's biochemistry results also confirmed Behçet's disease, which is an inflammatory disease. The patient was prescribed immunosuppressive and corticosteroid medication.
Conclusions: The oral region is where the first signs of autoimmune diseases appear. Findings related to Behçet's disease are common in this region. In the anamnesis and clinical examination, the symptoms of these diseases should be carefully examined in the evaluation of the intraoral and extraoral region.
Keywords: Aphthae, Behçet, uveitis

PS-68 Çocuk hastadaki basit kemik kistinin tanı ve tedavisi

Ayça Kurt[1], Fatma Yanık Şılbır[1], Muhammed Enes Naralan[2], Çiğdem Köşe Karal[3], İsmail Burak Halat[3]

[1] Recep Tayyip Erdoğan Üniversitesi, Diş Hekimliği Fakültesi, Çocuk Diş Hekimliği Ana Bilim Dalı, Rize, Türkiye
[2] Recep Tayyip Erdoğan Üniversitesi, Diş Hekimliği Fakültesi, Ağız, Diş ve Çene Radyolojisi Ana Bilim Dalı, Rize, Türkiye
[3] Recep Tayyip Erdoğan Üniversitesi, Diş Hekimliği Fakültesi, Ağız, Diş ve Çene Cerrahisi Ana Bilim Dalı, Rize, Türkiye

Giriş ve Amaç: Basit kemik kisti; çenelerin nadir görülen, epitelyum sınırı olmayan kaviteleridir. Bu vakada; basit kemik kistinin tanı ve tedavisi hakkında bilgi verilmesi amaçlanmaktadır.
Olgu Sunumu: Muayene amacıyla kliniğimize başvuran 14 yaşındaki kız hastanın panoramik radyografisinde 35 ve 36 nolu dişler arasında radyolüsent lezyon tespit edildi. Anamnezinde sistemik hastalığı olmadığı öğrenildi. Klinik muayenede lezyonla ilişkili herhangi bir bulguya rastlanılmadı. Elektirikli pulpa testi ve soğuk testi ile ilgili dişlerin vitalitelerinin kontrolü sonucunda 35 numaralı dişten negatif yanıt alındı. Konik ışınlı bilgisayarlı tomografi raporunda 35 ve 36 nolu dişlerin arasında, intramedüllar yerleşimli, düzgün sınırlı, yumuşak dokuyla izodansite gösteren litik alan izlendi. İzlenen litik alan, ilgili dişler arasına süperior yönde girinti yapmış olup 35 ve 36 nolu dişlerin kökleriyle ve sol mandibular kanal trasesiyle ilişkiliydi. Ağız Diş ve Çene Cerrahisi bölümünde lokal anestezi altında flap açılıp 45 ile 46 nolu dislerin arasından rond frez ile bukkalden pencere şeklinde kemik kaldırıldı. Epitele rastlanmayan süngerimsi kemik dokuyla çevrili kavitenin içine kanama sağlandı. Hasta takip randevuları için bilgilendirildi.
Sonuç: Basit kemik kisti genellikle gençlerde teşhis edilip, sıklıkla hayatın ikinci dekadında rastlanılır. Radyolojik muayenede gözlenen radyolüsent alanları basit kemik kisti açısından da düşünmek erken teşhis ve tedavi için önemli rol oynar.
Anahtar Kelimeler: Basit kemik kisti, çocuk hasta, soliter kemik kisti, travmatik kemik kisti

PP-68 Diagnosis and treatment of simple bone cyst in a pediatric patient

Ayça Kurt[1], Fatma Yanık Şılbır[1], Muhammed Enes Naralan[2], Çiğdem Köşe Karal[3], İsmail Burak Halat[3]

[1] Recep Tayyip Erdogan University, Faculty of Dentistry, Department of Pediatric Dentistry, Rize, Turkey
[2]Recep Tayyip Erdogan University, Faculty of Dentistry, Department of Oral, Dental and Maxillofacial Radiology Department, Rize, Turkey
[3] Recep Tayyip Erdogan University, Faculty of Dentistry, Department of Oral, Dental and Maxillofacial Surgery, Rize, Turkey

Introduction and Aim: The simple bone cyst is an uncommon non-epithelial lined cavity of the jaws. In this case; it is aimed to give information about the diagnosis and treatment of simple bone cyst.
Case Report: A radiolucent lesion was detected between teeth 35 and 36 in the panoramic radiograph of a 14-year-old female patient who applied to our clinic for examination. In the anamnesis, it was learned that she did not have any systemic disease.In the clinical examination, there were no findings related to the lesion.As a result of the control vitality of the teeth related to the electrical pulp test and cold test, a negative response was obtained from tooth number 35.In the cone beam computed tomography report, an intramedullary, well-defined, lytic area showing isodensity with soft tissue was observed between teeth 35 and 36. The observed lytic lesion protruded superiorly into the space between the concerned teeth and was related to the roots of the lower left second premolar and first molar teeth as well as the left mandibular canal tract.In the Department of Oral and Maxillofacial Surgery, the flap was opened under local anesthesia and the bone in the form of a window was removed from the buccal with a round bur between the teeth numbered 45 and 46.Bleeding was achieved into the cavity surrounded by spongy bone tissue without epithelium.The patient was informed for follow-up appointments.
Conclusions: Simple bone cyst is usually diagnosed in young people and is often encountered in the second decade of life. Considering the radiolucent areas observed in the radiological examination in terms of simple bone cysts plays an important role for early diagnosis and treatment.
Keywords: Simple bone cyst, pediatric patient, traumatic bone cyst, solitary bone cyst,

PS-69 Rekürrens Piyojenik Granülom: Olgu sunumu

Lamia Tuğluoğlu Dalcı, Sümeyya Demir, Elif Cankan, Binali Çakır

Atatürk Ünivesitesi, Diş Hekimliği Fakültesi, Ağız Diş ve Çene Radyolojisi Ana Bilim Dalı, Erzurum, Türkiye

Giriş ve Amaç: Piyojenik granüloma yaygın, vasküler yapıdaki benign tümörlerdir. Her yaş grubunda görülebilir. Kadınlarda, erkeklerden iki kat daha sık rastlanır. Oral mukozada en çok dişetinde yerleşim gösterir. Gingivadaki reaktif lezyonların %30-60'ını oluşturur. Piyojenik granülomanın sebepleri arasında hormonal faktörler, travma, enfeksiyon, gingival oluktaki yabancı maddeler, diş taşı, kötü oral hijyen ve hipertansiyon bulunmaktadır. Kesin tanı histopatolojik değerlendirme sonucu konur. Tedavisi cerrahi eksizyondur. Yetersiz cerrahi ve oral hijyen eksikliği rekürrens sebeplerindendir.
Olgu Sunumu: 19 yaşındaki bayan hasta dişetinde şişlik ve kanama şikâyeti ile Atatürk Üniversitesi Diş Hekimliği Fakültesi Ağız Diş Çene Radyolojisi Ana Bilim Dalına başvurdu. Hastanın klinik muayenesinde; maksiller ön bölgede, 22-23 nolu dişler arasında, bukkal mukozadan başlayıp palatinal mukozaya kadar uzanan şişlik farkedildi. Alınan anamnezde lezyonun yaklaşık bir yıl önce yine mevcut olduğu ve cerrahi eksizyon ile alındığı öğrenildi. Histopatolojik değerlendirmede piyojenik granülom tanısı konulan lezyonun rekürrens olduğu düşünülerek Ağız Diş ve Çene Cerrahisi Ana Bilim Dalına yönlendirildi. Lezyon eksizyonel biyopsi ile alındı. Kanama kontrolü sağlandı.
Sonuç: Eksizyonel biyopsi sonucu ışık mikroskobu altında histopatolojik olarak incelenen kitleye 'piyojenik granülom' tanısı konuldu. Hastaya oral hijyen eğitimi verilerek, diş hekimi muayenesini ertelememesi önerildi.
Anahtar Kelimeler: Piyojenik granülom, rekürrens, eksizyonel biyopsi

PP-69 Recurrent Pyogenic Granuloma: A case report

Lamia Tuğluoğlu Dalcı, Sümeyya Demir, Elif Cankan, Binali Çakır

Atatürk University, Faculty of Dentistry, Department of Oral and Maxillofacial Radiology, Erzurum, Turkey

Introduction and Aim: Pyogenic granuloma is a common vascular inflammatory bening lesions. It may occur at all age groups. Pyogenic gralüloma lessions have a higher prevalence in females by approximately a 2:1 ratio. In the oral mucosa, it is mostly located in the gingiva. Pyojenic grranüloma is alession which constitute 30-60% of all the reactive lesions in the gingiva. Accused of pyogenic granuloma include hormonal factors, trauma, infection, foreign materials in the gingival groove, calculus, poor oral hygiene and hypertension. Definate diagnosis can only be made by histopathologic examinationsof biopsied tissüe. The treatment is surgical excision. Inadequate surgery and lack of oral hygiene are causes of recurrence.
Case Report: A 19-year-old female patient was admitted to the Department of Oral and Maxillofacial Radiology, Faculty of Dentistry, Atatürk University, with the complaint of swelling and bleeding in the gingiva. In the clinical examination of the patient; Swelling was noticed in the maxillary anterior region, between teeth 22-23, starting from the buccal mucosa and extending to the palatal mucosa. In the anamnesis, it was learned that the lesion was still present about a year ago and was removed by surgical excision. The lesion, which was diagnosed as pyogenic granuloma in the histopathological evaluation, was thought to be recurrence and was referred to the Department of Oral and Maxillofacial Surgery. The lesion was removed by excisional biopsy. Bleeding control was achieved.
Conclusions: The mass, which was examined histopathologically under light microscope as a result of excisional biopsy, was diagnosed as 'pyogenic granuloma'. Oral hygiene training was given to the patient and it was recommended not to postpone the dentist examination.
Keywords: Pyogenic granuloma, recurrence, excisional biopsy

PS-70 Gözden kaçmış orta mezial kök kanallarının bulunduğu alt çene büyük azı dişlerinin endodontik kanal yenilemesi

Abdullah Başoğlu, Hatice Harorlı, Kürşat Er

Akdeniz Üniversitesi, Diş Hekimliği Fakültesi, Endodonti Ana Bilim Dalı, Antalya, Türkiye

Giriş ve Amaç: Tedavi edilmeyen kök kanalları, kök kanal tedavisinin (RCT) sonucu üzerinde doğrudan bir etkiye sahiptir. Bu olgu sunumunda, daha önce mezial köklerinde gözden kaçmış orta mezial kök kanalları (MMK) bulunan bir hastanın, iki adet alt çene birinci büyük azı dişinin cerrahi olmayan kanal yenileme tedavisinden bahsedilmek amaçlanmıştır.
Olgu Sunumu: On dört yaşında bir bayan hasta sağ ve sol alt çene arka bölgelerinde ağrı şikâyeti ile kliniğimize başvurdu. Muayene sırasında, alt çene sağ ve sol birinci büyük azı dişlerine kök kanal tedavisi yapılmış olduğu gözlendi. Ayrıca, bu dişlerin mezial köklerinde muhtemelen önceki başarısız tedavilere bağlı periradiküler lezyonlar vardı. Hastaya cerrahi olmayan yeniden kanal tedavisi önerildi ve bu hasta tarafından kabul edildi. Giriş kaviteleri hazırlandı ve meziobukkal ve meziolingual kanalları birbirine bağlayan isthmus üzerinde daha öncesinde fark edilmeyen MMK'lar tespit edildi. Tüm kök kanalları NiTi döner endodontik eğeler ile şekillendirildi. Şekillendirme sırasında, kök kanalları belirli bir protokol çerçevesinde; NaOCl, EDTA, klorheksidin ve salin solüsyonları ile bol miktarda yıkandı. Kanal içi ilaç olarak kalsiyum hidroksit kullanıldı. Dolgu için güta-perka ve bir rezin içerikli kök kanal patı kullanıldı. Dişlerin koronal restorasyonları kompozit rezin dolgu maddesi ile tamamlandı.
Sonuç: Yapılan; 3.-, 6.- ve 12.-ay kontrollerde dişlerin asemptomatik olduğu ve radyografik olarak lezyonda tamir gözlendi. İleri bir endodontik cerrahi müdahaleye gerek kalmadan iyileşme sağlandı.
Anahtar Kelimeler: Anatomi, olgu sunumu, endodontik kanal yenileme, orta mezial kanal

PP-70 Endodontic retreatment of mandibular molars with the presence of missed middle mesial root canals

Abdullah Başoğlu, Hatice Harorlı, Kürşat Er

Akdeniz University, Faculty of Dentistry, Department of Endodontics, Antalya, Turkey

Introduction and Aim: Untreated root canals may have a direct impact on root canal treatment (RCT) outcome. The aim of this case report is to describe the nonsurgical root canal retreatment of two mandibular first molars in a patient's mesial roots that had previously missed middle mesial root canals (MMC).

Case Report: A 14-yr-old female was referred to the our clinic with the complaint of pain in the posterior areas of the right and left mandibula. During the examination, previous RCTs [teeth 36 (mandibular left first molar) and 46 (mandibular right first molar)] were observed. Besides, these teeth have periradicular lesions in the mesial roots probably due to unsuccessful previous treatment. Nonsurgical retreatment was suggested and accepted. Access cavities were prepared and the unnoticed MMCs were detected at the isthmus connecting both mesiobuccal and mesiolingual canals. All the root canals were shaped with NiTi rotary endodontic files. During the shaping, the root canals were irrigated copiously with NaOCl, EDTA, clorhexidine, and saline solutions under a certain protocol. Calcium hydroxide was used for intracanal dressing. Gutta-percha and a resin-based root canal sealer were used for filling. Coronal restorations of the teeth were completed with a composite resin.

Conclusions: At follow-up examinations after 3-, 6-, and 12-month, the teeth were asymptomatic and radiographically showed repair of the lesion. Healing was achieved without any need for further endodontic surgical intervention.

Keywords: Anatomy, case report, endodontic retreatment, middle mesial canal

PS-71 Sjögren sendromlu bir hastanın kompleks dental tedavisi: 10 yıllık takip

Kürşat Er[1], Hatice Harorlı[1], Mehmet Ali Altay[2], Ulviye Şebnem Büyükkaplan[3]

[1]*Akdeniz Üniversitesi, Diş Hekimliği Fakültesi, Endodonti Ana Bilim Dalı, Antalya, Türkiye*
[2]*Akdeniz Üniversitesi, Diş Hekimliği Fakültesi, Ağız Diş ve Çene Cerrahisi Ana Bilim Dalı, Antalya, Türkiye*
[3]*Akdeniz Üniversitesi, Diş Hekimliği Fakültesi, Protetik Diş Tedavisi Ana Bilim Dalı, Antalya, Türkiye*

Giriş ve Amaç: Sjögren sendromu, ekzokrin salgı bezlerinin lenfositik infiltrasyonu ile karakterize kronik, sistemik bir otoimmün hastalıktır. Gözyaşı ve tükürük bezlerinin ayrıntılı bir tutulumudur. Hastalığın kaynağı ve patofizyolojisi bilinmemektedir. Yorgunluk ve halsizlik, kuru gözler ve dudaklar ile birlikte görülen en yaygın semptomlardandır. Tükürük salgısının azalmasına bağlı olarak; hastalarda ağız/dudak kuruluğu, çatlama ve pullanma, ağız mukozasında ve dilde kızarıklık, dilde yanma hissi, filiform papillalarda atrofi, çatlaklar ve tat alma kaybı görülür. Bu sendromda diş çürüğü ve erken diş kaybı prevalansı oldukça yüksektir ve hastaların ağız sağlığı kalitesi önemli ölçüde azalmıştır. Bu vaka raporunda, Sjögren sendromlu bir hastaya 10 yıl boyunca yapılan kompleks dental tedavilerinden bahsedilmektedir.
Olgu Sunumu: Kırk iki yaşında kadın bir hasta ağzının her yerinde çeşitli diş şikayetleri ile kliniğimize başvurdu. Önceki tıbbi öyküsünde kronik bir Sjögren sendromu olduğu öğrenildi. Muayene sırasında çok sayıda ilerlemiş çürük lezyonları, periapikal patoz, periodontal problemler, aşırı hassasiyet ve hiposalivasyon gözlendi. Hastaya 10 yıl boyunca başarılı cerrahi (apikal rezeksiyon) ve cerrahi olmayan (koronal restorasyon, endodontik ve protetik tedaviler) tedaviler uygulandı.
Sonuç: On yıllık takip boyunca dişler asemptomatikti ve lezyonların radyografik olarak iyileştiği gözlendi. İlave bir cerrahi müdahaleye gerek kalmadan iyileşme sağlandı.
Anahtar Kelimeler: Sjögren sendromu, çürük, endodonti, prostodonti, cerrahi, iyileşme

PP-71 Complex dental treatment of a patient with Sjögren's syndrome: A 10-year follow-up

Kürşat Er[1], Hatice Harorlı[1], Mehmet Ali Altay[2], Ulviye Şebnem Büyükkaplan[3]

[1] *Akdeniz University, Faculty of Dentistry, Department of Endodontics, Antalya, Turkey*
[2] *Akdeniz University, Faculty of Dentistry, Department of Maxillofacial Surgery, Antalya, Turkey*
[3] *Akdeniz University, Faculty of Dentistry, Department of Prosthodontics, Antalya, Turkey*

Introduction and Aim: Sjögren syndrome is a chronic, systemic autoimmune disease characterized by lymphocytic infiltration of the exocrine glands. It is an elaborate involvement of the lacrimal and salivary glands. The disease's origin and pathophysiology are unknown. Fatigue and weakness are among the most prevalent symptoms, along with dry eyes and lips. Due to the decreased salivary secretion patients have dry mouth/lips, erythema in the oral mucosa and tongue, burning feeling in the tongue, atrophy of the filiform papillae, fissures, and loss of taste. Prevalence of tooth decay and early tooth loss higher in this syndrome and patients' oral health quality has decreased significantly. The aim of this case report is to describe the complex dental treatment of a patient with Sjögren's syndrome over a 10-year period.
Case Report: A 42-yr-old female was referred to the our clinic with the various dental complaints throughout her mouth. Her previous medical history included a chronic Sjögren syndrome. During the examination, multiple advanced carious lesions, periapical pathosis, periodontal problems, extreme sensitivity, and hyposalivation were observed. Successful surgical (apical resection) and nonsurgical (coronal restoration, endodontic and prosthodontic treatments) treatments were applied to the patient for 10 years.
Conclusions: Throughout the ten years of follow-up, the teeth were asymptomatic and radiographically demonstrated healing of the lesions. Healing occurred without the need for additional surgical intervention.
Keywords: Sjögren syndrome, caries, endodontics, prosthodontics, surgery, healing

PS-72 İki kanallı mandibular dişlerin tanı ve tedavileri: Vaka serisi

Ceren Yeniay, Banu Ceyhan, Fatma Atasever Çakmak

Atatürk Üniversitesi, Diş Hekimliği Fakültesi, Endodonti Ana Bilim Dalı, Erzurum, Türkiye

Giriş ve Amaç: Bulunamayan bir kök kanalının varlığı endodontik tedavinin başarısızlığına neden olabilmektedir. Teşhis ve tedavide kök kanal morfolojisi ve varyasyonlarının iyi bilinmesi, endodontik tedavinin başarısını etkiler.Bu çalışmanın amacı, 2 kök kanalına sahip alt premolar dişlerin endodontik tedavisini ve dikkat edilmesi gereken kuralları ortaya koymaktır.

Olgu Sunumu:

Olgu 1: 56 yaşında sistemik olarak sağlıklı olan kadın hasta spotan ağrı şikayetiyle başvurdu. Klinik muayenede mandibular sol ikinci premolar dişin perküsyonda hassas olduğu ancak palpasyonda hassasiyetinin olmadığı görüldü. Dişetinde fistül yolu ve şişliği bulunmayan hastanın radyografide derin çürüğü mevcuttu. Diş rubber dam ile izole edildikten sonra giriş kavitesi açıldı. Bukkal ve lingual olmak üzere 2 kanal ağzı bulundu. Çalışma boyu elektronik apeks bulucu ile bulundu ve radyograf ile doğrulandı. Tüm kanallar protaper sistemi kullanılarak enstrümante edildi. Lateral kondenzasyon tekniğiyle dolduruldu. Daimi restorasyonu yapıldı.

Olgu 2: 29 yaşında sistemik olarak sağlıklı olan kadın hasta spotan ağrı şikayetiyle başvurdu. Klinik muayenede daha önceden kanal tedavisi yapılmış olan mandibular sol ikinci premolar dişin perküsyonda hassas olduğu ancak palpasyonda hassasiyetinin olmadığı görüldü. Dişetinde fistül yolu ve şişliği bulunmayan hastanın radyografide doldurulmamış bir kanalı olduğu tespit edildi. Diş rubber dam ile izole edildikten sonra giriş kavitesi açıldı. Bulunamayan lingual kanal ağzı bulundu. Çalışma boyu elektronik apeks bulucu ile bulundu ve radyograf ile doğrulandı. Kanal protaper sistemi kullanılarak enstrümante edildi. Lateral kondenzasyon tekniğiyle dolduruldu. Daimi restorasyonu yapıldı.

Sonuç: Alt premolar dişlerin kök kanallarının anatomik varyasyonlarını göz önünde bulundurarak endodontik tedavisi sırasında ekstra bir kanal olasılığını düşünmek, dikkatli bir klinik ve radyolojik değerlendirme yapmak gereklidir.

Anahtar Kelimeler: Endodonti, kök kanal tedavisi, premolar

PP-72 Diagnosis and treatment of a mandibular premolar with two root canals: Case series

Ceren Yeniay, Banu Ceyhan, Fatma Atasever Çakmak

Atatürk Univeresity, Faculty of Dentistry, Department of Endodontics, Erzurum, Turkey

Introduction and Aim: The presence of a root canal that cannot be found may result in failure of endodontic treatment. Good knowledge of root canal morphology and variations in diagnosis and treatment affects the success of endodontic treatment.The aim of this study is to reveal the endodontic treatment of lower premolar teeth with 2 root canals and the rules to be observed.

Case Report:

Case 1: A 56-year-old, systemically healthy female patient presented with the complaint of pain in the spot. In the clinical examination, the mandibular left second premolar tooth was sensitive on percussion but not on palpation. The patient did not have fistula tract and swelling in the gingiva. The patient had deep caries on the radiograph. After the tooth was isolated with a rubber dam, the access cavity was opened. Two canals, buccal and lingual, were found. Working length was found with an electronic apex locator and confirmed by radiograph. All channels were instrumented using the protaper system. It was filled with lateral condensation technique. Permanent restoration was done.

Case 2: A 29-year-old, systemically healthy female patient presented with the complaint of spot-on pain. In the clinical examination, it was observed that the mandibular left second premolar tooth, which had undergone root canal treatment before, was sensitive on percussion but not on palpation. After the tooth was isolated with a rubber dam, the access cavity was opened. The missing lingual canal orifice was found. The working length was found with an electronic apex locator and confirmed by radiograph. The canal was instrumented using the protaper system. It was filled with the lateral condensation technique. Permanent restoration was performed.

Conclusions: Considering the anatomical variations of root canals of lower premolars, it is necessary to consider the possibility of an extra canal during endodontic treatment, and to make a careful clinical and radiological evaluation.

Keywords: Endodontics, premolar, root canal treatment

PS-73 Lateral periodontal kistin enükleasyon ve küretaj ile tedavisi ve takibi: Bir olgu sunumu

Gülsüm Ünlü, Oğuz Köse, Müjde Çilkuş, Hatice Arslan

Recep Tayyip Erdoğan Üniversitesi, Diş Hekimliği Fakültesi, Periodontoloji Ana Bilim Dalı, Rize, Türkiye

Giriş ve Amaç: Lateral periodontal kist; mandibular kanin ve premolar bölgede, dişlerin lateral yüzeylerinde lokalize olan ve nadir olarak görülen gelişimsel odontojenik bir kist türüdür. Patolojisi tam olarak bilinmemekle beraber mine epiteli, malessez hücre kalıntıları veya dental lamina artıklarından köken aldığı düşünülmektedir. Sıklıkla asemptomatiktir ve rutin radyolojik muayene sonucunda tespit edilebilmektedir. Bu olgu sunumunun amacı yönlendirilmiş doku rejenerasyonu tekniğiyle tedavi edilmiş lateral periodontal kist lezyonunun klinik ve radyografik takip sonuçlarını bildirmektedir.
Olgu Sunumu: Sistemik olarak sağlıklık olan 43 yaşındaki kadın hasta kliniğimize dişeti kanama şikayeti ile başvurdu. Yapılan radyolojik muayenesinde hastanın 12 numaralı dişin distal yüzünde bir lezyon tespit edilmiştir. Kistin cerrahi enükleasyon ve küretajı yapılarak bölge 2 cc allogreft ile dolduruldu. Rezorbe olabilen 25*25 mm bir bariyer membran kullanılarak yönlendirilmiş doku rejenerasyonu yöntemi ile tedavisi tamamlandı.
Sonuç: Operasyondan 2 hafta sonra dikişler alındı. Klinik muayenesinde düzgün bir yumuşak doku iyileşmesi görülmüştür. Lateral periodontal kist tedavisinde cerrahi olarak enükleasyonunu takiben kemik defektinin yönlendirilmiş doku rejenerasyonu tekniği ile belirgin bir kemik ve yumuşak doku iyileşmesi görülmüştür.
Anahtar Kelimeler: Enükleasyon, periodontal kist, rejenerasyon

PP-73 Treatment and follow-up of lateral periodontal cyst with enucleation and curettage: A case report

Gülsüm Ünlü, Oğuz Köse, Müjde Çilkuş, Hatice Arslan

Recep Tayyip Erdoğan University, Faculty of Dentrstry, Department of Periodontology, Rize, Turkey

Introduction and Aim: Lateral periodontal cyst is a rare type of devolopmental odontogenic cyst localized on the lateral surfaces of the teeth in the mandibular canine and premolar region. Although its this case report is to result of routine radiological examination. The aim of report the clinical pathology is not knuwn exactly, it originate from enamel epithelium, unfortunately cell remnants or dental lamina remnants. They are frequently inspections and can be detected as a and radiographic follow-up results of the lateral periodontal cyst effect treated with the guided tissue regeneration technique.

Case Report: A 43 years old female patient with systemic health was admited to our clinic with the complaint of gingival bleeding. In the radiological examination a lesion was detected on the distal surface of tooth number 12 surgical enucleation and curettage of the cyst has performed and the area has filled with 2 cc allograft the treatment was completed with guided tissue regeneration method using a rezorbable 25*25 mm barier membrane.

Conclusions: The sutures were removed 2 weeks after the operation.Clinical examination has a smooth soft tissue correction. In the treatment of lateral periodontal cyst a significant bone and soft tissue healing was observed with the guided tissue regeneration technique of the bone defect following its surgical enucleation.

Keywords: Enucleation, periodontal cyst, regeneration

PS-74 Mandibular kanin dişin avülsiyon sonrası replantasyonu ve takibi

Zeynep Alkan, Alper Çamgöz, Merve Candan, Seçil Çalışkan

Eskişehir Osmangazi Üniversitesi, Diş Hekimliği Fakültesi, Pedodonti Ana Bilim Dalı, Eskişehir, Türkiye

Giriş ve Amaç: Travmatik dental yaralanmalar(TDY) genellikle ev,okul veya spor salonu gibi rutin yaşam alanlarında meydana gelir. Avülsiyon yaralanmaları(AY), daimi dişlenmede diğer TDY'lere kıyasla nispeten nadir görülür. Sıklıkla 7-14 yaşlarında ve üst santral kesici dişlerde meydana gelir. AY çoğu hastanın yüz büyümesi tamamlanmadan önce meydana geldiğinden; dişin&çevreleyen kemiğin, büyümesi tamamlanana ve 'kalıcı' restorasyon yapılabilene kadar korunması kritik önem taşır. Bu olgu sunumunun amacı; mandibular kanin avülsiyonu ile başvuran çocuk hastanın tedavi& takip programını paylaşmaktır.
Olgu Sunumu: Kliniğimize 33-numaralı dişin avülsiyonu ile başvuran 12 yaşındaki sistemik olarak sağlıklı hastanın klinik&radyografik muayenesinde, izole olarak sadece 33-numaralı dişin etkilendiği tespit edilmiştir. Alveol kırığının bulunmadığı vakada, ekstraoral olarak deri yaralanması ile intraoral olarak 3-4mm genişliğinde mukoza yaralanması olduğu görülmüştür. Hastanın alınan anamnezinde okulda arkadaşının attığı taşın sol mandibular bölgeye isabet etmesi sonucu, 33-numaralı dişin avülse olduğu ve 2saat sonra kliniğimize başvurduğu öğrenilmiştir. Uygulanan tedavi protokolü sonrası hasta 1-2 ve 5aylık sürelerle kontrole çağrılmıştır. Kontrollerde dişin asemptomatik olup; radyolojik olarak periodontal dokuların sağlıklı olduğu, internal veya eksternal rezorpsiyonun olmadığı görülmüştür. Hasta kliniğimizde hala takip edilmektedir.
Sonuç: AY'ler genellikle maksillada olmasına karşın; mandibulada da görülebilmektedir. Çocuk&ergenlerde sıklıkla karşılaşılan TDY'lerden biri olan AY'de uygulanacak prosedürlerin diş hekimlerince çok iyi bilmesi yapılacak tedavinin başarısını arttıracaktır.
Anahtar Kelimeler: Avülsiyon, dental travma, olgu sunumu

PP-74 Replantation and follow-up of mandibular canine after avulsion

Zeynep Alkan, Alper Çamgöz, Merve Candan, Seçil Çalışkan

Eskişehir Osmangazi University, Faculy of Dentistry, Department of Pedodontics, Eskişehir, Turkey

Introduction and Aim: Traumatic dental injuries (TDI) usually occur in routine living spaces such as home, school or gym. Avulsion injuries (AI) are relatively rare in permanent dentition compared to other TDIs. It usually occurs at the age of 7-14 years and in the maxillar central incisors. Since AI occurs in most patients before facial growth is complete; It is critical to protect the tooth&surrounding bone until growth is complete and a 'permanent' restoration can be made. The aim of this case report is; To share the treatment & follow-up program of the child patient who applied with mandibular canine avulsion.
Case Report: In the clinical&radiographic examination of a 12-year-old systemically healthy patient who applied to our clinic with an avulsion of the 33-numbered tooth, only the 33-numbered tooth was found to be affected. In the case where there was no alveolar fracture, it was observed that there was an extraoral skin injury and an intraorally 3-4mm wide mucosal injury. In the patient's anamnesis, it was learned that as a result of the stone thrown by his friend at school, hitting the left mandibular region, tooth number 33 was avulsed and she applied to clinic 2 hours later. After the treatment protocol applied, the patient was called for control in 1-2 and 5 months. In the controls, the tooth was asymptomatic; radiologically, it was observed that the periodontal tissues were healthy and there was no internal or external resorption. The patient is still followed up in our clinic.
Conclusions: Although AIs are usually in the maxilla; It can also be seen in the mandible. Knowing the procedures to be applied in AI, which is one of the TDIs frequently encountered in children & adolescents, will increase the success of the treatment.
Keywords: Avulsion, dental trauma, case report

PS-75 Tedavi edilmemiş avülsiyon vakasının anterior fiber- reinforced rezin kompozit pontik uygulaması ile geçici tedavisi

Merve Candan, Alper Çamgöz

Eskişehir Osmangazi Üniversitesi, Diş Hekimliği Fakültesi, Pedodonti Ana Bilim Dalı, Eskişehir, Türkiye

Giriş ve Amaç: Kalıcı dişlerin avülsiyonu, en ciddi diş yaralanmalarından biri olup, prognoz için hızlı ve doğru acil durum yönetimi çok önemlidir. Bu travma tipinin tedavi edilebildiğine dair hastaların bilginin eksikliği ya da hekimlerin uygun tedavi protokolüne hakim olamadığı durumlar malesef daimi dişlerin kaybıyla sonuçlanmaktadır. Bu olgu sunumunun amacı, avülsiyon nedeniyle mandibular santral keserlerini iki yıl önce kaybeden hastanın ortodontik tedaviye başlanmasına kadar geçen sürede uygulanabilecek alternatif bir tedavi seçeneğini sunmaktır.
Olgu Sunumu: Kliniğimize mandibular santral keserlerinin eksikliği nedeniyle başvuran 12 yaşındaki sistemik olarak sağlıklı hastanın alınan dental anamnezinde; dişlerini iki yıl önce avülsiyon yaralanması sebebiyle kaybettiği bildirilmiştir. Hastanın ve velisinin yaralanma sırasında dişlerin yerine reimplante edilebileceği bilgisine sahip olmadığı, dişlerin yaralanma sonrası çöpe atıldığı öğrenilmiştir. Hastada yaralanma sonrası geçen 2 yılda lateral dişlerin mezializasyonu sebebiyle dental arkta yer kaybı oluşmuştur. Hastanın ortodontik tedaviye başlayacağı süreye kadar oluşan estetik kaygısını gidermek amacıyla; geçici olarak fiber şeritle desteklenmiş bir kompozit pontik uygulaması yapılmıştır.
Sonuç: Avülsiyon yaralanması ve tedavisi hakkında toplumundaki bilgi eksikliğinin giderilmesi, bu yaralanmaya bağlı oluşabilecek kalıcı komplikasyonların önüne geçebilir. Ayrıca avülsiyon yaralanmaları genellikle hastaların yüz büyümesi tamamlanmadan önce meydana geldiğinden; dişin & çevreleyen kemiğin, büyümesi tamamlanana ve 'kalıcı' restorasyon yapılabilene kadar korunması kritik önem taşır.
Anahtar Kelimeler: Avülsiyon, fiber- reinforced rezin kompozit, olgu sunumu

PP-75 Temporary treatment of untreated avulsion case with anterior fiber-reinforced resin composite pontic

Merve Candan, Alper Çamgöz

Eskişehir Osmangazi University, Faculty of Dentistry, Department of Pedodontics, Eskişehir, Turkey

Introduction and Aim: Avulsion of permanent teeth is one of the most serious dental injuries and prompt and accurate emergency management is very important for prognosis. Unfortunately, the patients' lack of knowledge that this type of trauma can be treated, or the dentist's inability to master the appropriate treatment protocol, unfortunately results in the loss of permanent teeth. The purpose of this case report is to present an alternative treatment option that can be applied until the initiation of orthodontic treatment for the patient who lost her mandibular central incisors due to avulsion two years ago.
Case Report: In the dental anamnesis of a 12-year-old systemically healthy patient who applied to our clinic with the deficiency of the mandibular central incisors; It has been reported that he lost his teeth two years ago due to an avulsion injury. It was learned that the patient and her parents did not have the knowledge that teeth could be reimplanted during the injury, and that the teeth were thrown away after the injury. In the last 2 years after the injury, the patient had loss of space in the dental arch due to the mesialization of the lateral teeth. In order to eliminate the aesthetic anxiety that occurs until the patient starts orthodontic treatment; A fiber-reinforced resin composite pontic was applied temporarily.
Conclusions: Eliminating the lack of knowledge in the society about avulsion injury and its treatment can prevent permanent complications that may occur due to this injury. Since avulsion injuries usually occur before patients' facial growth is complete; It is critical to protect the tooth & surrounding bone until its growth is complete and 'permanent' restoration can be made.
Keywords: Avulsion, fiber-reinforced resin composite, case report

PS-76 Ektodermal Displazili çocuk hastanın estetik ve protetik rehabilitasyonu

Ayça Kurt[1], Gizem Akçay[1], Murat Alkurt[2]

[1] *Recep Tayyip Erdoğan Üniversitesi, Diş Hekimliği Fakültesi, Çocuk Diş Hekimliği Ana Bilim Dalı, Rize, Türkiye*
[2] *Recep Tayyip Erdoğan Üniversitesi, Diş Hekimliği Fakültesi, Protetik Diş Tedavisi Ana Bilim Dalı, Rize, Türkiye*

Giriş ve Amaç: Ektodermal displazi, nadir kalıtsal hastalık olup, saç, tırnak, diş ve deri gibi ektodermal orijinli dokuların displazisi ile karekterizedir. Bu vakada; ektodermal displazili bir çocuk hastanın çoklu diş eksikliği sebebiyle kaybolan estetik ve fonksiyonunun geri kazandırılması amaçlandı.
Olgu Sunumu: Yedi yaşındaki erkek çocuk hasta, çok sayıda diş eksikliği sebebiyle, ailesi tarafından kliniğimize getirildi. Alınan anamnezde ektodermal displazi hastası olduğu ve ailede genetik bir geçmişin olduğu öğrenildi. Hastada maksillada yalnızca 51, 52, 55, 61, 62 ve 65 nolu dişlerin olduğu, mandibulada ise total diş eksikliği olduğu tespit edildi. Hastada öncelikle konik şekilde olan anterior dişlerin estetiğini sağlamak için uygun strip kron(Practice Colombia) seçilerek uyumlama yapıldı. Strip kron içine kompozit (Palfique estelite paste tokuyama dental Italy) yerleştirilerek ışınlandı. Dişler yapılacak protezin kroşelerinin tutunabileceği yeterli retansiyon alanları barındıracak şekilde restore edildi. Daha sonra hasta protez bölümüne yönlendirildi. Hastanın alt ve üst çene ölçüleri alındı. Dikey boyut belirlendi. Hastaya en uygun diş rengi ve boyutu seçildi. Hastanın üst parsiyel ve alt total protezi hasta ağzında uygun uyumlama ve düzeltmeler yapılarak hastaya teslim edildi. Protezlerini nasıl kullanması gerektiği konusunda hasta ve ailesi bilgilendirildi.
Sonuç: Ektodermal displazili hastalarda çoklu diş eksikliği sebebiyle tedavi zor ve komplike olmaktadır. Ancak interdisipliner çalışarak hastalara hem estetik gülüşleri hem de kayıp olan fonksiyonları geri kazandırılabilir.
Anahtar Kelimeler: Çocuk hasta, ektodermal displazi, estetik rehabilitasyon, protetik rehabilitasyon,

PP-76 Aesthetic and Prosthetic Rehabilitation of a Child Patient with Ectodermal Dysplasia

Ayça Kurt[1], Gizem Akçay[1], Murat Alkurt[2]

[1] *Recep Tayyip Erdoğan University, Faculty of Dentistry, Department of Paediatric Dentistry, Rize, Turkey*
[2] *Recep Tayyip Erdoğan University, Faculty of Dentistry, Department of Prosthodontics, Rize, Turkey*

Introduction and Aim: Ectodermal dysplasia is a rare inherited disease characterised by dysplasia of tissues of ectodermal origin such as hair, nails, teeth and skin. In this case, we aimed to restore the lost aesthetics and function of a paediatric patient with ectodermal dysplasia due to multiple missing teeth.
Case Report: A seven-year-old boy was brought to our clinic by his family because of multiple missing teeth. In the anamnesis, it was learnt that he had ectodermal dysplasia and there was a genetic history in the family. The patient was found to have only teeth 51, 52, 55, 61, 62 and 65 in the maxilla and total tooth deficiency in the mandible. The patient was firstly fitted with a suitable strip crown (Practice Colombia) to provide the aesthetics of the conical anterior teeth. Composite (Palfique estelite paste tokuyama dental Italy) was placed into the strip crown and irradiated. The teeth were restored in such a way that there were sufficient retention areas for the clasps of the prosthesis to be attached. The patient was then referred to the prosthesis department. Upper and lower jaw measurements were taken. The vertical dimension was determined. The most suitable tooth colour and size were selected. The patient's upper partial and lower total prosthesis were delivered to the patient by making appropriate adjustments and corrections in the patient's mouth. The patient and his family were informed about how to use the prosthesis.
Conclusions: Treatment of patients with ectodermal dysplasia is difficult and complicated due to multiple missing teeth. However, with interdisciplinary work, both aesthetic smile and lost functions can be restored to patients.
Keywords: Aesthetic rehabilitation, ectodermal dysplasia, paediatric patient, prosthetic rehabilitation

PS-77 Maksiller lateral kesici dişlerde görülen dental anomaliler: İki olgu sunumu

Safiye Pelin Şahiner, Elif Sadık

Ordu Üniversitesi, Diş Hekimliği Fakültesi, Ağız, Diş ve Çene Radyolojisi Anabilim Dalı, Ordu, Türkiye

Giriş ve Amaç: Dental anomaliler, dişlerin oluşumu sırasında genetik ve/veya çevresel faktörlerin etkileşimi ile morfo-diferansiyasyon ve histo-diferansiyasyon aşamalarında ortaya çıkabilir. En sık rastlanan dental anomaliler boyut, sayı, şekil, sürme anomalileri ve yapısal anomalilerdir.
Bu olgu sunumunda farklı iki hastada maksiller lateral kesici dişlerde görülen dental anomaliler sunulmaktadır.
Olgu Sunumu:
Olgu 1: Kliniğimize maksiller anterior bölgede polidiastema şikayetiyle başvuran 16 yaşında kadın hastanın intraoral muayenesinde, sağ maksiller lateral kesici dişin palatinal yüzeyinde mine sement seviyesinden başlayıp insizal üçlüye kadar uzanan üçgen formlu tüberkül izlendi. Tüberkülün kapanış bozukluğuna ve dilde irritasyona neden olmadığı görüldü, mezial ve distalindeki gelişimsel oluklarda çürük teşhis edildi.
Olgu 2: Kliniğimize dişlerindeki şekil bozukluğu şikayeti ile başvuran 17 yaşında kadın hastanın anamnezinde ve intraoral muayenesinde, sağ maksiller lateral kesici dişin konjenital eksik olduğu, sol maksiller lateral kesici dişin ise normalden küçük ve konik biçimli olduğu tespit edildi.
Anamnez, klinik ve radyografik muayene sonucunda birinci olguya talon tüberkülü, ikinci olguya hipodonti ve mikrodonti tanısı konuldu.
Sonuç: Dental anomaliler estetik problem, konuşma bozukluğu, okluzal travma, dil irritasyonu ve çürük gibi klinik problemlere neden olabilir. Dental anomalilerin erken tanı ve tedavisi ortaya çıkabilecek komplikasyonları engelleyebilmek için önemlidir.
Anahtar Kelimeler: Diş anomalileri, hipodonti, mikrodonti, talon tüberkülü

PP-77 Dental anomalies in maxillary lateral incisors: Two case reports

Safiye Pelin Şahiner, Elif Sadık

Ordu University, Faculty of Dentistry, Department of Dentomaxillofacial Radiology, Ordu, Turkey

Introduction and Aim: Dental anomalies may occur in the morpho-differentiation and histo-differentiation stages of teeth formation due to genetic and/or environmental factors. The most common dental anomalies are size, number, shape, eruption, and structural anomalies.
In this case report, dental anomalies in the maxillary lateral incisors of two different patients are presented.
Case Report:
Case 1: A 16-year-old female patient was admitted to our clinic with complaint of polydiastema in the maxillary anterior region. In the intraoral examination, a triangular tubercle was observed on the palatal surface of the right maxillary lateral incisor, projecting from the cementoenamel junction, and extending to the incisal third. The tubercle did not cause malocclusion or tongue irritation. Caries was diagnosed in the mesial and distal developmental grooves.
Case 2: A 17-year-old female patient who admitted to our clinic with complaint of shape deformity of teeth. The anamnesis and intraoral examination revealed that the right maxillary lateral incisor was congenitally missing, and the left maxillary lateral incisor was smaller than normal size and conical in shape.
With the help of anamnesis, clinical and radiographic examination, the first case was diagnosed with talon tubercle, the second case was diagnosed with hypodontia and microdontia.
Conclusions: Dental anomalies may cause clinical problems such as aesthetic problems, speech disorders, occlusal trauma, irritation of tongue and caries. Early diagnosis and treatment of dental anomalies is important to prevent such complications.
Keywords: Dental anomalies, hypodontia, microdontia, talon tubercle

PS-78 Serbest dişeti grefti: Olgu sunumu

Semih Alperen Bostan, Akın Halil Koyuncu

Recep Tayyip Erdoğan Üniversitesi, Diş Hekimliği Fakültesi, Periodontoloji Ana Bilim Dalı, Rize, Türkiye

Giriş ve Amaç: Dişeti çekilmesi, serbest dişetinin mine-sement sınırının apikaline doğru göç etmesi sonucunda meydana gelmektedir. Dişeti çekilmesi sonucunda hastalarda hassasiyet ve estetik gibi problemler görülebilir Yapışık keratinize doku bandını arttırmak için serbest dişeti grefti en çok başvurulan yöntemdir. Serbest dişeti grefti(SDG); yapışık dişeti miktarının artırılması ve hastanın oral hijyenini sağlayabileceği bir doku konturunun oluşturulması amacıyla kullanılan peridontal plastik cerrahi işlemlerden birisidir. Bu vaka raporunda yetersiz keratinize doku bandı miktarını arttırmak amacıyla serbest dişeti grefti uygulaması sunulmuştur.

Olgu Sunumu: 28 yaşında, sistemik olarak sağlıklı, sigara kullanmayan erkek hasta 41 numaralı dişinde hassasiyet ve fırçalamada dişetinde ağrı şikayeti ile kliniğimize başvurdu. Yumuşak doku devamlılığını sağlayabilmek, yetersiz keratinize doku bandı miktarını arttırmak amacıyla serbest dişeti grefti planlandı. Lokal anesteziyi takiben yarım kalınlık flep kaldırıldı. Palatinal bölgeden alınan serbest dişeti grefti alıcı bölgeye yerleştirildi. Greftin adaptasyonunu ve stabilizasyonunu sağlamak için süturlar atıldı. İyileşme döneminde yara bölgesini korumak amacıyla periodontal pat yerleştirildi. Cerrahiden sonra hastanın keratinize dişeti miktarının arttığı,hassasiyet ve fırçalamada ağrının geçtiği gözlendi.

Sonuç: Serbest dişeti grefti,keratinize dişetinin arttırılmasında başarı oranı yüksek bir uygulamadır. Dişeti çekilmesi bulunan bölgede hastanın hassasiyet ve estetik şikayetleri giderilebilir.

Anahtar Kelimeler: Dişeti çekilmesi, diş hassasiyeti, serbest dişeti grefti

PP-78 Free gingival graft: A case report

Semih Alperen Bostan, Akin Halil Koyuncu

Recep Tayyip Erdogan University, Faculty of Dentistry, Department of Periodontology, Rize, Turkey

Introduction and Aim: Gingival recession occurs as a result of the migration of the free gingiva towards the apical enamel-cementum boundary. As a result of gingival recession, problems such as sensitivity and aesthetics can be seen in patients. Free gingival graft is the most commonly used method to increase the attached keratinized tissue band. Free gingival graft (SDG); It is one of the periodontal plastic surgery procedures used to increase the amount of attached gingiva and to create a tissue contour that the patient can provide oral hygiene. In this case report, free gingival graft application is presented to increase the amount of insufficient keratinized tissue band.

Case Report: A 28-year-old, systemically healthy, non-smoker male patient applied to our clinic with the complaints of sensitivity in tooth 41 and pain in the gingiva on brushing. A free gingival graft was planned to ensure soft tissue continuity and to increase the amount of insufficient keratinized tissue band. After local anesthesia, the half-thickness flap was lifted. A free gingival graft taken from the palatal region was placed in the recipient area. Sutures were placed to ensure the adaptation and stabilization of the graft. Periodontal paste was placed to protect the wound area during the healing period. After the surgery, it was observed that the amount of keratinized gingiva of the patient increased, sensitivity and pain in brushing were relieved.

Conclusions: Free gingival graft is an application with a high success rate in increasing the keratinized gingiva. In the area with gingival recession, the patient's sensitivity and aesthetic complaints can be eliminated.

Keywords: Gingival recession, tooth sensitivity, free gingival graft

PS-79 Komplike kron kırığının fiber post destekli kompozit ile restorasyonu: Bir olgu sunumu, on sekiz aylık takip

Leyla Devletli Özyiğit, Güneş Bulut Eyüboğlu

Karadeniz Teknik Üniversitesi, Diş Hekimliği Fakültesi, Restoratif Diş Tedavisi Ana Bilim Dalı, Trabzon, Türkiye

Giriş ve Amaç: Ön bölge kron kırıkları, daimî dentisyonda en sık görülen akut diş travma şekli olmakla birlikte bu travmaların %96'sını maksiller kesici dişler oluşturur. Bu olgu raporunda komplike kron kırığı görülen 11 numaralı dişin fiber post ve direkt kompozit rezin ile restorasyonu ve 18 aylık takibi sunulmaktadır.
Olgu Sunumu:14 yaşındaki erkek hasta, üst anterior santral dişlerinde travmaya bağlı kırık şikâyetiyle kliniğimize başvurdu. Yapılan klinik ve radyolojik muayenede 11 numaralı dişte komplike kron kırığı olduğu ve dişin kanal tedavili olduğu, 21 numaralı dişte ise komplike olmayan kron kırığı tespit edildi. 11 numaralı dişin, fiber post ve direkt kompozit rezin ile restore edilmesine karar verildi. 11 ve 21 numaralı dişlerin restorasyonu için silikon anahtar hazırlandı. 11 numaralı dişe cam fiber post (Cytec Blanco, Hahnenkratt, Almanya) yerleştirmek için post sisteminin frezleri yardımıyla dişin kök kanal dolgusu sökülerek uygun cam fiber post (2,2 mm) kanal içine üretici firmanın talimatlarına göre üniversal adeziv sistem total-etch modunda (3M Single Bond Universal, 3M ESPE, ABD) ve rezin siman (NX3 Nexus 3.jenerasyon, Kerr, ABD) ile uygulandı ve ışıkla polimerizasyonu sağlandı (Elipar S10, 3M ESPE, ABD). Daha sonra silikon anahtar ile 11 ve 21 numaralı dişlerin restorasyonu üniversal adeziv ve direkt kompozit rezinler (Shade OA2, A2 ve A1; Estelite Sigma Quick, Tokuyama Dental, Japonya) ile yapıldı. Bitirme ve cila işlemleri ince grenli elmas frezler ile alüminyum oksit disklerle (Soflex, 3M ESPE, ABD) tamamlandı. Hastanın 6 aylık ve 18 aylık takibinde klinik ve radyolojik olarak herhangi bir problem görülmedi.
Sonuç: Fiber post destekli direkt kompozit rezin uygulamaları protetik restorasyonlara göre daha düşük tedavi maliyetli olmasının yanında daha kısa sürede tamamlanır. Bunun yanında, dişin kaybedilen fonksiyonel ve estetik görünümünün yeniden sağlanması, hem hasta hem de hekim için yüz güldürücü bir tedavi seçeneğidir.
Anahtar Kelimeler: Estetik, fiber post, kompozit restorasyon, travma,

PP-79 Fiber post-supported composite restoration of complicated crown fracture: A case report, eighteen-month follow-up

Leyla Devletli Özyiğit, Güneş Bulut Eyüboğlu

Karadeniz Technical University, Faculty of Dentistry, Department of Restorative Dentistry, Trabzon, Turkey

Introduction and Aim: Anterior crown fractures are the most common form of acute dental trauma in permanent dentition, moreover maxillary incisors account for 96% of these traumas. This case report presents the restoration of tooth number 11 with complicated crown fracture with fiber post and direct composite resin and follow-up of 18 months.
Case Report: A 14-year-old male patient to applied our clinic complaining of a trauma-related fracture of his upper anterior central teeth. During the clinical and radiological examinations, a complicated crown fracture on tooth number 11 with root canal treatment, and an uncomplicated crown fracture on tooth number 21 were determined. The restoration of tooth number 11 with fiber post and direct composite resin was decided. A silicone key was prepared for restorations of teeth number 11 and 21. Root canal filling of the tooth 11 was removed with the help of the burs of the post system for placing a glass fiber post (Cytec Blanco, Hahnenkratt, Germany) and appropriate glass fiber post (2.2mm) was applied into the canal with universal adhesive with total etch mode (3M Single Bond Universal, 3M ESPE, USA) and resin cement (NX3 Nexus, Kerr, USA) according to manufacturer's instructions and polymerized with light. Then restorations of teeth 11 and 21 with silicone key were performed with universal adhesive and direct composite resins (Estelite Sigma Quick, Tokuyama Dental, Japan). Finishing and polishing procedures were completed with fine-grained diamond burs and aluminum oxide discs (Soflex, 3M ESPE, USA). No clinical or radiological problems were examined during the follow-up periods of 6-month and 18-month.
Conclusions: Fiber post-supported direct composite resin applications are completed in a shorter time and had lower treatment costs compared to prosthetic restorations. In addition, it is a satisfactory treatment option for patient and the dentist by restoring the functional loss and aesthetic appearance of the tooth.
Keywords: Aesthetics, composite restorations, fiber post, trauma,

PS-80 Midpalatal sütur matürasyon evresinin ve 18 yaş sınırının matürasyon evresi ile ilişkisinin değerlendirilmesi: Retrospektif bir KBIT çalışması

Güldane Magat[1], Sevgi Özcan[2]

[1]*Necmettin Erbakan Üniversitesi, Diş Hekimliği Fakültesi, Ağız, Diş ve Çene Radyolojisi Ana Bilim Dalı, Konya, Türkiye*
[2]*İzmir Katip Çelebi Üniversitesi, Diş Hekimliği Fakültesi. Ağız, Diş ve Çene Radyolojisi Ana Bilim Dalı, İzmir, Türkiye*

Giriş ve Amaç: Bu çalışmanın amacı bir Türk Populasyonunda midpalatal sütur matürasyonun ve midpalatal sütur matürasyonu ile 18 yaş sınırı ilişkisinin konik ışınlı bilgisayarlı tomografi (KBIT)kullanılarak değerlendirilmesidir.
Yöntem: Örneklem 6-17 yaş arası, 157 kadın ve 135 erkek hastaya ait toplam 292 KBIT görüntüsünden oluşmaktadır. Midpalatal sütur matürasyonu kesitsel aksiyal imajlarda Angleri Metoduna göre belirlendi. A, B ve C evreleri açık midpalatal sütur, D ve E evreleri açık olmayan midpalatal sütur olarak belirlendirildi. İlişki Ki-Kare testi ve Lojistik Regresyon Testi ile istatistiksel olarak değerlendirildi ($P < 0.05$).
Bulgular: 6-11 yaş arası bireylerde açık midpalatal sütur olasılığı %100 olarak bulundu. Bu yüzde 12-17, 18-29 ve 30 yaş üzeri gruplar için sırasıyla %100, %43.6 ve %3.9 olarak hesaplandı. Midpalatal sütur matürasyonu yaşa göre değişiklik gösterirken ($p<0.05$), cinsiyetten etkilenmediği tespit edildi ($P < 0.05$). Midpalatal sütur matürasyon evresi kullanıldığında, 18 yaş altı bireyler için tahmin etme değeri %83.9 olarak tespit edildi.
Sonuç: Açık midpalatal sütur olasılığının yıllar önce ortodontistlerin düşündüğünden daha yüksek olduğu görüldü. Cinsiyetin midpalatal sütur açıklığında etkili bir faktör olmadığı belirlendi. Bu bulgular maksiller genişletme gerekliliğinde ortodontistler tarafından kullanılabilir. Midpalatal sütur matürasyonu 18 yaş altı ve 18 yaş üstü bireylerde yaş tayininde kullanılabilir. Midpalatal sütur ossifikasyonu değişkenliği nedeni ile bu olasılığı netleştirmek için KBIT kullanımı önerilebillir.
Anahtar Kelimeler: Konik ışınlı bilgisayarlı tomografi, midpalatal sütur, maturasyon

PP-80 The evaluation of the maturation stage of mid-palatal suture and the threshold of 18 ages in relate to maturation level: a Retrospective CBCT study

Güldane Magat[1], Sevgi Özcan[2]

[1]*Necmettin Erbakan University, Faculty of Dentistry, Department of Oral Radiology, Konya, Turkey*
[2]*İzmir Katip Çelebi University, Faculty of Dentistry, Department of Oral Radiology, İzmir, Turkey*

Introduction and Aim: The aim of this study was to evaluate the mid-palatal suture maturation stages and the relation between age threshold of 18 years and the maturation of mid-platal suture using cone beam computed tomography (CBCT) in a Turkish population.
Methods: The sample comprised 292 CBCT scans of individuals aged 6 to 67 years old (135 males and 157 females). The mid-palatal suture maturation stage evaluation according to Angieleri's method, using cross-sectional axial slice. A, B, and C stages were considered with open mid-palatal suture, and D and E were considered without open mid-palatal suture. Association tests were performed using chi-square test also, and a binary logistic regression was evaluated ($P < 0.05$).
Results: The possibility to find open mid-palatal suture in individuals of 6 to 11 years old was 100%, in subject aged 12 to 17, 18 to 29, and 30 years and older was 100%, 43.6%, and 3.9%, respectively. Mid-palatal maturation levels differed statistically by age groups ($p<0.05$), but not by gender ($p>0.05$). Using mid-palatal suture maturation stages, the predicted value for an individual under 18 years of age was 83.9%.
Conclusions: The possibility to find an open mid-palatal suture is greater than the orthodontists considered years ago. Furthermore, gender is not an affected factor in mid-palatal suture opening. These implications might be considered by the orthodontists when maxillary expansion is required. In terms of age determination, mid-palatal suture maturation can be useful in determining whether individuals are over or under the age of 18. Besides, the ossification of the mid-palatal suture is very variable, and therefore, the use of CBCT might be recommended to clarify this possibility.
Keywords: Cone beam computed tomography, midpalatal suture, maturation

PS-81 Diskoid Lupus Eritematozusun orofasiyal ve TME belirtilerinin farklı diagnostik yöntemlerle incelenmesi: Bir olgu sunumu

Aynur Korkmaz[1], Nazan Koçak Topbaş[1], Fethi Atıl[2], Esra Cengiz Yanardağ[3], Ayşe Özcan Küçük[2], Ayşe Tuğba Ertürk Avunduk[3], Melis Yılmaz[4]

[1]*Mersin Üniversitesi, Diş Hekimliği Fakültesi, Ağız Diş ve Çene Radyolojisi Ana Bilim Dalı, Mersin, Türkiye*
[2]*Mersin Üniversitesi, Diş Hekimliği Fakültesi Ağız, Diş ve Çene Cerrahisi Ana Bilim Dalı, Mersin, Türkiye*
[3]*Mersin Üniversitesi, Diş Hekimliği Fakültesi, Restoratif Diş Tedavisi Ana Bilim Dalı, Mersin, Türkiye*
[4]*Mersin Üniversitesi, Diş Hekimliği Fakültesi, Endodonti Ana Bilim Dalı, Mersin, Türkiye*

Giriş ve Amaç: Sistemik Lupus Eritematozus ise (SLE), öncelikle eklemleri, iç organları ve cildi etkileyen kronik, multisistemik bir otoimmün hastalıktır. Diskoid Lupus Eritematozus (DLE), ise en sık görülen (50-85%) Kutanöz Lupus Eritematozus tipidir. Daha çok 40-50 yaşları arasında ve kadınlarda daha sık (kadın/erkek:3/1) görülmektedir. Etiyopatogenezi multifaktöriyel olmakla birlikte, en sık sebebin ultraviyole ışınlar olduğu düşünülmektedir. DLE hastalarının %5-30'u SLE'ye ilerleyebilmektedir. Bu nedenle, DLE hastaları SLE bulguları açısından dikkatlice değerlendirilmelidir. Bu nedenle, Kutanöz LE lezyonu bulunan hastalar, SLE'ye progresyon açısından takip edilmelidir. Sonuç olarak, bu belirtiler diş hekimlerince sıklıkla teşhis edilemez ve romatologlar tarafından günlük klinik uygulamalarda ele alınmaz. Bu olgu sunumunun amacı, DLE gibi romotolojik hastalıklara karşı farkındalığı artırmak, TME (Temporomandibular Eklem) tutulumunu farklı diagnostik yöntemlerle göstermektir.
Olgu Sunumu: Bu olgu sunumunda, 60 yaşında bayan hasta, TME şikayetleri nedeniyle kliniğimize başvurmuştur. Hastadan alınan anamnez detaylandırıldığında hastanın yüzünde lekeler ve saçlı derisinde lezyonlar saptandı. Hasta, DLE tanısını aldığını, 25 yıldır plaquenil kullandığını ve son 3 yılda eklem problemlerinin arttığını bildirmiştir. Hastanın eklem şikayetlerini görüntüleyebilmek için, iki boyutlu grafiler, ultrasonografi, konik ışınlı bilgisayarlı tomografi ve manyetik rezonans görüntüleme tekniklerine başvurulmuştur. Hastamızda eklem tutulumu ve ağız kuruluğu dışında, oral bulgulara rastlanmamıştır.
Sonuç: DLE hastalığının patofizyolojisinden kaynaklanan belirtileri yönetmek için kullanılan çeşitli antimalarial, immünosüpresif ve biyolojik ajanlar dental ve orofasiyal yan etkilere sebebiyet verebilir. Generalize DLE, periungual tutulum, antinükleer antikor (ANA) pozitifliği, eklem ağrısı, artmış sedimentasyon hızı, anemi, lökopeni, trombositopeni, bulunan hastalarda gelişim riski daha yüksektir. Sunulan olguda da eklem tutulumuyla, hastanın 25 yıldır kullandığı ilacın yan etkileri veya hastalığın sistemik tutulumunun başlangıcı olan artritik değişikler gözlenmiştir. DLE'li hastalarda dental ve orofasiyal belirtilerin yönetimine yönelik kılavuzların yokluğunda, komplikasyon riskini en aza indirmek için multidisipliner yaklaşım

önem taşımaktadır. Bu hastalarda yüksek oral ülser oluşma eğilimi ve ülserlerin malign transformasyon oluşturma riskine karşı dikkatli olunmalıdır.

Anahtar Kelimeler: Diskoid Lupus Eritematozus, eklem tutulumu, konik ışınlı bilgisayarlı tomografi, manyetik rezonans görüntüleme, ultrasonografi

PP-81 Investigation of orofacial and TMJ symptoms of Discoid Lupus Erythematosus by different diagnostic methods: A case report

Aynur Korkmaz[1], Nazan Koçak Topbaş[1], Fethi Atıl[2], Esra Cengiz Yanardağ[3], Ayşe Özcan Küçük[2], Ayşe Tuğba Ertürk Avunduk[3], Melis Yılmaz[4]

[1]*Mersin University Faculty of Dentistry, Department of Oral and Maxillofacial Radiology, Mersin, Turkey*
[2]*Mersin University Faculty of Dentistry, Department of Oral and Maxillofacial Surgery, Mersin, Turkey*
[3]*Mersin University Faculty of Dentistry, Department of Restorative Dentistry, Mersin, Turkey*
[4]*Mersin University Faculty of Dentistry, Department of Endodontics, Mersin, Turkey*

Introduction and Aim: Systemic Lupus Erythematosus (SLE) is a chronic, multisystem autoimmune disease that primarily affects the joints, internal organs and skin. Discoid Lupus Erythematosus (DLE) is the most common (50-85%) type of Cutaneous Lupus Erythematosus. It is mostly seen between the ages of 40-50 and more frequently in women (female/male: 3/1). Although its etiopathogenesis is multifactorial, the most common cause is thought to be ultraviolet rays. 5-30% of DLE patients can progress to SLE. Therefore, DLE patients should be carefully evaluated for signs of SLE. Therefore, patients with a cutaneous LE lesion should be monitored for progression to SLE. As a result, these symptoms are often not diagnosed by dentists and are not addressed by rheumatologists in daily clinical practice. The aim of this case report is to increase awareness about rheumatological diseases such as DLE and to show TMJ(Temporomandibular Joint) involvement with different diagnostic methods.
Case Report: In this case report, a 60-year-old female patient applied to our clinic with TMJ complaints. When the anamnesis taken from the patient was detailed spots on the patient's face and lesions on the scalp were detected**.** The patient reported that he was diagnosed with DLE, had been using plaquenil for 25 years, and his joint problems had increased in the last 3 years. Two-dimensional radiographs, ultrasonography, cone-beam computed tomography and magnetic resonance imaging techniques were used to view the patient's joint complaints. Except for joint involvement and dry mouth, no oral findings were observed in our patient.
Conclusions: Various antimalarial, immunosuppressive, and biologic agents used to manage symptoms arising from the pathophysiology of DLE disease may cause dental and orofacial side effects.The risk of development is higher in patients with generalized DLE, periungual involvement, antinuclear antibody (ANA) positivity, joint pain, increased sedimentation rate, anemia, leukopenia, thrombocytopenia. In the presented case, joint involvement, side effects of the drug that the patient has been using for 25 years, or arthritic changes, which is the beginning of the systemic involvement of the disease, were observed. In the absence of guidelines for the management of dental and orofacial symptoms in patients with DLE, a multidisciplinary approach is important to minimize the risk of complications. Caution should be exercised in

these patients against the high propensity for oral ulceration and the risk of malignant transformation of ulcers.

Keywords: Discoid Lupus Erythematosus, joint involvement, cone beam computed tomography, magnetic resonance imaging, ultrasonography

PS-82 Tek taraflı dudak damak yarığı olan hastanın protetik rehabilitasyonu: Olgu sunumu

Seçil Sakarya, Rüştü Ersoy Sakarya, Funda Bayındır

Atatürk Üniversitesi, Diş Hekimliği Fakültesi, Protetik Diş Tedavisi Ana Bilim Dalı, Erzurum, Türkiye

Giriş ve Amaç: Dudak damak yarıklı hastaların protetik rehabilitasyonu hastada bulunan defektin büyüklüğüne, kalan dişlerin durumuna, hastanın sosyo ekonomik durumuna ve yaşına bağlı olarak değişebilmektedir. Bu olgu bildiriminde konjenital tek taraflı lateral eksikliği olan hastanın ortodontik tedavi sonrası 13-23 nolu dişler arası altı üye zirkonyum köprü ile estetik rehabilitasyonu amaçlanmıştır.
Olgu Sunumu: Dudak damak yarıklı, sol üst lateral diş eksikliği, çapraşıklıkları ve çapraz kapanışı bulunan 20 yaşındaki kadın hastanın, ortodontik tedavi ile lateral diş restorasyonu için yeterli yer sağlanmış, çapraşıklıkları ve çapraz kapanışı düzeltilmiştir. Anamnez ve klinik muayene sonrası renk seçimi yapılarak monolitik zirkonyum (President Dental Zircon.X Zircon Blok) köprü planlanmıştır. Hastanın 13-23 nolu arası mevcut beş dişi prepare edilerek ilave tip silikon ölçü materyali ile ölçüleri alınmıştır. Final seansında monolitik zirkonyum köprü fonksiyon, fonasyon ve estetik açıdan kontrol edilerek polikarboksilat siman ile simante edilmiştir.
Sonuç: Tedavi sonrası klinik takiplerde hastanın fonksiyon, fonasyon ve estetik açıdan memnun olduğu gözlenmiştir.
Anahtar Kelimeler: Anterior restorasyon, dudak damak yarığı, estetik, zirkonyum restorasyon

PP-82 Prosthetic rehabilitation of a patient with unilateral cleft lip and palate: A case report

Seçil Sakarya, Rüştü Ersoy Sakarya, Funda Bayındır

Ataturk University, Faculty of Dentistry, Department of Prosthodontics, Erzurum, Turkey

Introduction and Aim: The prosthetic rehabilitation of patients with cleft lip and palate may vary depending on the size of the defect in the patient, the condition of the remaining teeth, the socio-economic status and age of the patient. In this case report, it was aimed to rehabilitate the patient with congenital unilateral lateral deficiency with a six-member zirconium bridge between the maxillary 13 to 23 teeth teeth after orthodontic treatment.
Case Report: A 20-year-old female patient with cleft lip and palate, missing left upper lateral teeth, crowding and crossbite, provided sufficient space for lateral tooth restoration with orthodontic treatment, and her crowding and crossbite were corrected. After the anamnesis and clinical examination, color selection was made and a monolithic zirconium bridge was planned (President Dental Zircon.X Zircon Block) Five teeth between the 13 to 23 teeth of the patient were prepared and their impreessions were taken with additional type of silicone impression material. In the final session, the monolithic zirconium bridge was checked in terms of function, phonation and aesthetics and cemented with polycarboxylate cement.
Conclusions: In the clinical follow-ups after the treatment, it was observed that the patient was satisfied in terms of function, phonation and aesthetics.
Keywords: Anterior restoration, aesthetics, cleft lip and palate, zirconium restoration

PS-83 Şiddetli maksillar çapraşıklık ve konjenital diş eksikliğinin ortodontik tedavisi: Olgu sunumu

Dilruba Yılmaz, Büşra Beşer

Recep Tayyip Erdoğan Üniversitesi, Diş Hekimliği Fakültesi, Ortodonti Ana Bilim Dalı, Rize, Türkiye

Giriş ve Amaç: Çapraşıklığın etyolojisinde erken süt dişi kayıpları, diş çürükleri ve maksillar transversal darlık gibi birçok faktör rol oynamaktadır. Bunun yanında konjenital diş eksikliği doğumsal bir anomalidir ve sebepleri halen araştırılmaktadır. Bu vaka raporunun amacı şiddetli maksiller çapraşıklığı olan ve 35 numaralı dişi konjenital eksik olan hastanın sabit ortodontik tedavisinin sunulmasıdır.

Olgu Sunumu: 14 yıl 6 aylık kadın hasta ön dişlerindeki çapraşıklık sebebiyle kliniğimize başvurmuştur. Yapılan klinik incelemede maksillada 14 mm ve mandibulada 5 mm yer darlığı, 35 numaralı dişin konjenital olarak eksik olduğu, 4 mm overjet, azalmış overbite ve Angle sınıf II subdivizyon ilişki tespit edilmiştir. Radyolojik değerlendirmede iskeletsel sınıf I ilişki ve clockwise büyüme paterni tespit edilmiştir. Tedavide 14, 24 ve 45 numaralı dişlerin çekimi yapılarak yer sağlanması, çapraşıklığın düzeltilmesi, dik yön kontrolü, overbite'ın artırılması sınıf I kanin ve molar ilişkisinin sağlanması planlanmıştır. Tedavide Roth braket sistemi ve trans palatal ark kullanılmıştır. 0,014 NiTi tel ile başlanılan seviyeleme 0,019x0,025 NiTi'ye kadar devam etmiştir. Son olarak çelik ark tellerinde elastikler kullanılarak intermaksiller ilişki sağlanarak tedavi tamamlanmıştır. Tedavi toplam 21 ay sürmüştür. Tedavi sonunda dişler ideal ark formunda sıralanmış, Angle sınıf I ilişki sağlanmış ve estetik bir görünüm elde edilmiştir.

Sonuç: Konvansiyonel yöntemler kullanılarak şiddetli çapraşıklığı bulunan vakanın çekimli tedavisiyle fonksiyon iyileştirilmiş ve estetik bir görünüm sağlanmıştır.

Anahtar Kelimeler: Çapraşıklık, gülümseme estetiği, ortodontik tedavi

PP-83 Orthodontic treatment of severe maxillary crowding and congenital tooth deficiency: A case report

Dilruba Yılmaz, Büşra Beşer

Recep Tayyip Erdogan University, Faculty of Dentistry, Department of Orthodontics, Rize, Turkey

Introduction and Aim: Many factors such as early loss of primary teeth, dental caries and maxillary transversal insufficiency play role in the etiology of crowding. In addition, congenital tooth deficiency is a congenital anomaly and its causes are still being investigated. The aim of this case report is to present the fixed orthodontic treatment of a patient with severe maxillary crowding and congenital missing tooth .

Case Report: A 14-year, 6-month-old female patient applied to our clinic because of the crowding in her anterior teeth. The clinical examination revealed; 14 mm crowding in the maxilla, 5 mm crowding in the mandible, congenital missing tooth number 35, 4 mm overjet, reduced overbite and Angle class II subdivision relationship. In the radiological evaluation, skeletal class I relationship and clockwise growth pattern were detected. In the treatment, it is planned to provide space, correct crowding, control of the vertical growth, increase overbite, and provide class I canine and molar relationship by extracting 14, 24 and 45. Roth bracket system and trans-palatal arch were used in the treatment. The leveling started with 0.014 NiTi wire continued until 0.019x0.025 NiTi. Finally, the treatment was completed by providing intermaxillary relationship by using elastics in the steel arch wires. The treatment lasted a total of 21 months. At the end of the treatment, the teeth were aligned in the ideal arch form, Angle class I relationship was achieved and an aesthetic appearance was obtained.

Conclusions: The function was improved and an aesthetic appearance was achieved with the extraction treatment of the case with severe crowding using conventional methods.

Keywords: Crowding, smile aesthetics, orthodontic treatment

PS-84 Post-core restorasyonların araştırma eğilimlerine yönelik bir bibliyometrik analiz

Alper Özdoğan[1], Mustafa Yiğit Elmas[1], Furkan Karataş[2]

[1] *Atatürk Üniversitesi, Diş Hekimliği Fakültesi, Protetik Diş Tedavisi Ana Bilim Dalı, Erzurum, Türkiye*
[2] *Iğdır Üniversitesi, Sağlık Hizmetleri Meslek Yüksek Okulu, Dişçilik Hizmetleri, Iğdır, Türkiye*

Giriş ve Amaç: Bu bibliyometrik çalışmada post-core restorasyonlar üzerine yapılan çalışmaların yazar, atıf, ülke, dergi, işbirlikçi gibi birçok faktör açısından incelenmesi amaçlanmıştır.
Yöntem: Literatür taraması web of science veri tabanına "post-core" kelimesi yazılarak yapıldı. Filtreleme 2000 yılından önceki makaleler hariç tutularak yapıldı. Başlıklar, özetler, anahtar kelimeler, yazarlar, bağlantılar, ülkeler ve referansları içeren meta veriler kaydedildi. Elde edilen veriler, Vosviewer yazılım programı aracılığıyla tüm etkileşimler ve işbirlikleri için bibliyometrik göstergeler kullanılarak analiz edildi.
Bulgular: Filtreleme ve piramit şeklinde daraltma işlemleri sonucunda 2000-2015 yılları arasında toplam 121 makale bulundu. Post-core ile ilgili yayınlar toplam 11710 atıf alırken, bu sayı makale başına ortalama 96,78'e karşılık gelmektedir. H indeksi 72 olarak bulundu.
Sonuç: Post-core ile ilgili yayınlarda 2000 yılından bu yana genel bir artış olduğu, bu artışın doğrusal olmadığı ve bazı yıllarda azalma eğiliminde olduğu görüldü. Yeni sistemlerle birlikte post-core restorasyonlara olan ilginin azalacağı öngörülse de sistematik olarak literatürdeki yerini koruyacağı düşünülmektedir.
Anahtar Kelimeler: Bibliyometri, core, diş hekimliği, post

PP-84 The research trends of post-core restorations: A bibliometric analysis

Alper Özdoğan[1], Mustafa Yiğit Elmas[1], Furkan Karataş[2]

[1] *Atatürk University, Faculty of Dentistry, Department of Prosthodontics, Erzurum, Turkey*
[2] *Iğdır University, Vocational School of Higher Education for Healtcare Services, Department of Dental Services Division, Iğdır, Turkey*

Introduction and Aim: In this bibliometric study, it was aimed to examine the studies on post-core restorations in terms of many factors such as author, citation, country, journal, collaborators.
Methods: The literature search was done by typing the word "post-core" in the web of science database. Filtering was done by excluding articles from before 2000. Metadata including titles, abstracts, keywords, authors, links, countries, and references has been recorded. The obtained data were analyzed using bibliometric indicators for all interactions and collaborations via the Vosviewer software program.
Results: As a result of filtering and pyramid narrowing, 121 articles were found between the years 2000-2015. While publications on post-core received a total of 11710 citations, this number corresponded to an average of 96.78 per article. The H index was found to be 72.
Conclusions: It has been observed that there has been a general increase in the publications on post-core since 2000, this increase is not linear and tends to decrease in some years. Although it is predicted that the interest in post-core restorations will decrease with new systems, it is thought that it will maintain its place in the literature systematically.
Keywords: Bibliometric, core, dentistry, post

RECEP TAYYİP ERDOĞAN ÜNİVERSİTESİ



SPONSORLAR
SPONSORS

TELEFON
+90 464 222 00 00
+90 464 222 00 01

WEB
http://udhk2023.erdogan.edu.tr
udhk2023@erdogan.edu.tr

ADRES
Ramada Plaza By Wyndham
RİZE

gulsa
başarınız, hedefimiz

SAFAK
DENTAL

özgüven
Güven veren alışveriş

DB DahiBilişim
"Teknolojide Dahi'ce Çözümler"

drdental
www.drdental.com.tr

efor

Nobel Biocare™

NucleOSS™
Jaleri Medikal

ONUR DİŞ DEPOSU
Tıbbi Gereçler San. ve Tic. Ltd. Şti

EOT

Tokuyama Türkiye

atident®

easyinSmile TURKEY

multikan

CRANIOCATCH

TEONA
ÇAĞLAYAN BUNGALOV

OMEGA DENTAL

QUINTESSENCE PUBLISHING TÜRKİYE

turcasoft YAZILIM

DOĞUŞ

RİZE ZİRAAT ODASI BAŞKANLIĞI RZOB - 1964

GLOBAL SAĞLIK

BİLGE OKULLARI

SINCE 2019 Elit HATAY MUTFAĞI

RECEP TAYYİP ERDOĞAN ÜNİVERSİTESİ

RECEP TAYYİP ERDOĞAN ÜNİVERSİTESİ
DİŞ HEKİMLİĞİ FAKÜLTESİ
ULUSLARARASI DİŞ HEKİMLİĞİ KONGRESİ

05 - 07 MAYIS 2023
Ramada Plaza by Wyndham
Rize / Türkiye

ÖZET KİTABI / ABSTRACT BOOK

TELEFON
+90 464 222 00 00
+90 464 222 00 01

WEB
http://udhk2023.erdogan.edu.tr
udhk2023@erdogan.edu.tr

ADRES
Ramada Plaza By Wyndham
RİZE